

TRABAJO FINAL DE ESPECIALIDAD DE PROTESIS

SILVINA DURAN PEREZ

REHABILITACION ORAL EN PACIENTES ONCOLOGICOS IRRADIADOS

INTRODUCCION

El siguiente trabajo consiste en rehabilitar un paciente tratado oncológicamente con resección ósea y radioterapia, cuyo diagnóstico fue carcinoma espino celular semi diferenciado de encía en región gingival inferior derecho ocurrido en el año 2000. El tratamiento consistió en 70 Gy de radioterapia sin haber recibido tratamiento odontológico complementario. Si bien esta situación no se da habitualmente, se registra un incremento en la consulta de este tipo de pacientes. Es necesario que al momento de su rehabilitación oral tomar recaudos por todas las secuelas post tratamiento, no solo físicas sino psicológicas, lo que implica un manejo terapéutico distinto al habitual. Es por todo esto que se fija como objetivo del presente trabajo no solo la rehabilitación posterior al tratamiento oncológico de este paciente, sino que viendo la severidad de las secuelas, hacer una reflexión sobre la importancia de ser partícipes en el equipo de trabajo, antes, durante y después del tratamiento oncológico, para lo cual se deberá informar en qué consiste dicho tratamiento y los posibles efectos secundarios en cada uno de los tejidos.

El cáncer de boca es el sexto tipo más frecuente en la población mundial, afectando principalmente países en desarrollo. El tratamiento de elección para estas neoplasias es la cirugía asociada a la radioterapia, y/o quimioterapia que muchas veces causan efectos bucales adversos. Los tejidos reaccionan a la irradiación sufriendo alteraciones morfológicas e histológicas, disminuyendo la capacidad de reparo y mayor vulnerabilidad a infecciones. Las condiciones bucales de los pacientes que serán sometidos a la terapia oncológica deben ser evaluadas antes, durante y después del tratamiento, para prevenir las complicaciones del mismo y asegurar el éxito de la rehabilitación elegida.

Las radiaciones para el tratamiento del cáncer producen un efecto perjudicial sobre las glándulas salivales, la mucosa oral, los músculos y el hueso alveolar. Los efectos secundarios clínicos incluyen, xerostomía, destrucción dental, mucositis, pérdida del gusto, osteoradionecrosis, infección, trismo, etc.

Es importante conocer cuales son las complicaciones fisiológicas que tienen los tratamientos de radioterapia en el sistema estomatognático para poder realizar un correcto diagnóstico y un plan de tratamiento de acuerdo a las necesidades del paciente, evaluando el costo-beneficio que esto conlleva. También aportar lo necesario para asegurar una mejor calidad de vida a este tipo de pacientes.

Antes de empezar cualquier tratamiento de radioterapia es necesario, idealmente, realizar todas las acciones que garanticen

una óptima salud oral para prevenir posibles complicaciones durante y después del tratamiento. Es de vital importancia informar al paciente y motivarlo para que participe en la mantención de su salud oral (higiene, dieta adecuada y cuidados). No se debe dejar de tener en cuenta al paciente como una persona integral, sobre todo por las condiciones físicas y psicológicas en que se encuentra.

Radioterapia

La radioterapia utiliza partículas de alta energía, similares a los rayos X, capaces de penetrar al cuerpo.

La radioterapia puede utilizarse como tratamiento único en aquellos casos en que los tumores son especialmente sensibles a la radiación y no hay señales de que se haya extendido hacia ningún otro lugar.

Puede emplearse como tratamiento complementario a la cirugía, para aplicarlo previamente a ésta, y disminuir así el tamaño del tumor y que sea más fácil su extirpación, o después de la cirugía.

El tratamiento conjunto de radioterapia y quimioterapia se utiliza también con frecuencia. A veces, el empleo de quimioterapia antes de la radioterapia hace a las células cancerosas más sensibles a la radiación. En otras ocasiones se emplea la radioterapia después de la quimioterapia para asegurar la eliminación de todas las células cancerosas.

El paciente tiene que ir, de forma ambulatoria, a la clínica u hospital donde le administren la radioterapia. La duración de cada

sesión son unos veinte minutos. El enfermo está solo en una sala aislada para que las radiaciones no se propaguen. Las zonas donde se tiene que aplicar la radioterapia están marcadas y las demás se protegen de la misma.

La radioterapia consiste en destruir las células interfiriendo con el material genético que ellas contienen para la reproducción y mantenimiento. Las células más susceptibles son aquellas de rápido recambio, es por esto, que las células neoplásicas son tan susceptibles a este tratamiento. Pero el problema es que en el organismo también existen células que se renuevan constantemente y son afectadas en diferentes grados, como las hematopoyéticas, epiteliales y endoteliales. La mucosa oral es rápidamente afectada, como resultado de la destrucción de la microvasculatura, mientras que las glándulas salivales y el hueso son medianamente radio resistentes. Cualquier neoplasia se puede destruir si la dosis de radiación es la suficiente, pero lo que limita esto, es la cantidad de radiación que los tejidos circundantes pueden tolerar.

Algunos efectos secundarios son: inflamación e irritación de la zona, sensación de quemadura (como quemadura de sol), sequedad en la piel, pesadez en la zona y cansancio.

El gray (símbolo Gy) es una unidad derivada del Sistema Internacional de Unidades que mide la dosis absorbida de radiaciones ionizantes por un determinado material. Un gray es equivalente a la absorción de un joule de energía ionizante por un kilogramo de material irradiado.

Esta unidad se estableció en 1975. Fue nombrada así en honor al físico inglés Louis Harold Gray.

$$1 \text{ Gy} = 100 \text{ Rad}$$

Unidades S.I.:

En la actualidad se utilizan las unidades de medida del Sistema Internacional (S.I.). A continuación se enuncian las nuevas medidas y sus equivalencias con el sistema anterior:

| Unidad | Primitiva | -Unidad | Actual |
|-------------------|--------------|---------|-----------------|
| Dosis | absorbidas | rad | -gray (Gy) |
| Dosis | equivalentes | rem | -sievert (Sv) |
| Actividad nuclear | curie | (Ci) | -becquerel (Bq) |

Equivalencias:

$$1 \text{ rad} = 0.01 \text{ Gy}$$

$$1 \text{ rem} = 0.01 \text{ Sv}$$

$$1 \text{ Ci} = 3.7 \times 10^{10} \text{ Bq}$$

EFFECTOS BIOLÓGICOS DE LAS RADIACIONES

Como muchos otros agentes físicos, químicos o biológicos, las radiaciones ionizantes son capaces de producir daños orgánicos. Esto es en virtud de que la radiación interacciona con los átomos de la materia viva, provocando en ellos principalmente el fenómeno de ionización. Luego esto da lugar a cambios importantes en células, tejidos, órganos, y en el individuo en su totalidad. El tipo y la magnitud del daño dependen del tipo de radiación, de su energía, de la dosis absorbida (energía depositada), de la zona afectada, y del tiempo de exposición.

Así como en cualquier otro tipo de lesión, este daño orgánico en ciertos casos puede recuperarse. Esto dependerá de la severidad del caso, de la parte afectada, y del poder de recuperación del individuo. En la posible recuperación, la edad y el estado general de salud del individuo serán factores importantes.

En casi cien años de usarse las radiaciones, ha sido posible observar la respuesta de diferentes organismos sometidos a tratamiento médico, o sujetos a accidentes con radiaciones. Con base en estas observaciones se tienen ahora caracterizados los efectos, lo cual proporciona elementos para prevenir futuros riesgos(1a).

DAÑO BIOLÓGICO POR RADIACIONES

El daño biológico tendrá diferentes manifestaciones en función de la dosis. A bajas dosis (menos de 100 mSv o 10 rem) no se espera observar ninguna respuesta clínica. Al aumentar a dosis mayores, el organismo va presentando diferentes manifestaciones hasta llegar a la muerte. La dosis letal media, aquella a la cual 50% de los individuos irradiados mueren, es de 4 Sv (400 rem)(1b).

Ordinariamente, cuando se hace referencia a dosis equivalentes, se quiere indicar una dosis promedio al cuerpo total. Esto es importante ya que en ocasiones pueden aplicarse grandes dosis de radiación a áreas limitadas (como en radioterapia) con un daño local. Si estas mismas dosis se aplican a todo el cuerpo pueden ser letales. Por ejemplo, una persona podría recibir 10 Sv (1 000 rem) en un brazo y experimentar una lesión local, pero esa misma dosis a cuerpo entero le causaría inexorablemente la muerte.

EFFECTOS DE LA RADIACIÓN EN LAS CÉLULAS

Cuando la radiación ionizante incide sobre un organismo vivo, la interacción a nivel celular se puede llevar a cabo en las membranas, el citoplasma, y el núcleo.

Si la interacción sucede en alguna de las membranas se producen alteraciones de permeabilidad, lo que hace que puedan intercambiar fluidos en cantidades mayores que las normales. En ambos casos la célula no muere, pero sus funciones de

multiplicación no se llevan a cabo. En el caso en que el daño es generalizado la célula puede morir.

En el caso en que la interacción suceda en el citoplasma, cuya principal sustancia es el agua, al ser ésta ionizada se forman radicales químicamente inestables. Algunos de estos radicales tenderán a unirse para formar moléculas de agua y moléculas de hidrógeno (H), las cuales no son nocivas para el citoplasma. Otros se combinan para formar peróxido de hidrógeno (H₂O₂), el cual sí produce alteraciones en el funcionamiento de las células. La situación más crítica se presenta cuando se forma el hidronio (H⁺O), el cual produce envenenamiento.

Cuando la radiación ionizante llega hasta el núcleo de la célula, puede producir alteraciones de los genes e inclusive rompimiento de los cromosomas, provocando que cuando la célula se divida lo haga con características diferentes a la célula original. Esto se conoce como daño genético de la radiación ionizante, que si se lleva a cabo en una célula germinal (espermatozoide u óvulo) podrá manifestarse en individuos de futuras generaciones.

Por lo expuesto, vemos que la radiación ionizante puede producir en las células: aumento o disminución de volumen, muerte, un estado latente y mutaciones genéticas.

Vale la pena mencionar que estas propiedades destructivas de la radiación se pueden transformar en un beneficio. La radioterapia busca eliminar tejidos malignos en el cuerpo aplicándoles altas dosis de radiación. Sin embargo, por la naturaleza de la radiación,

es inevitable afectar otros órganos sanos cercanos. En un buen tratamiento de radioterapia se proporciona la dosis letal al tumor, tratando de que sea mínima la exposición de otras partes del cuerpo.

ALTERACIONES DE LOS TEJIDOS PERIORALES

LA MUCOSA ORAL

Entre la primera y segunda semana, se produce un eritema, que puede progresar a una mucositis severa con o sin ulceración. Se produce dolor y disfagia, lo que dificulta la ingestión de alimentos.

Las papilas gustativas se comprometen tempranamente porque también son epiteliales, lo que hace perder el sentido del gusto, el cual vuelve gradualmente, dependiendo de la cantidad y calidad de saliva que queda tras el tratamiento.

Los efectos a largo plazo son:

- Predisposición a daños debidos a una leve injuria, y una lenta cicatrización.
- El epitelio se adelgaza y se vuelve menos queratinizado.
- La submucosa se hace menos vascular mostrándose más pálida.
- Se produce fibrosis de la submucosa, lo que la hace menos flexible.

- Al menor trauma se producen ulceraciones que demoran semanas o meses en curar, al contrario de lo que ocurre normalmente ya que la cicatrización es muy rápida. Estas úlceras son difíciles de diferenciar de las recurrentes debidas a una neoplasia.

MUCOSITIS

El eritema de la mucosa se desarrolla con una semana de radiaciones, usando dosis de 200 cGy diarias. A las dos semanas, la mucositis inducida por radiación, se presenta como un aumento de la coloración blanca de la mucosa oral, y siendo una consecuencia de la descamación y de una maduración más completa de las células del epitelio oral.

Como el tratamiento radioactivo continúa, las células superficiales no son reemplazadas, y a las tres semanas, la mucosa se vuelve delgada, fría y friable.

La dilatación vascular y el edema submucoso, conducen a un ulterior debilitamiento y la mucosa se ulcera fácilmente. (1)

PÉRDIDA DEL GUSTO

La pérdida del gusto y el gusto desagradable se vuelven más pronunciados a dosis excesivas, tales como 3 000 cGy o más. Las sensaciones gustativas más severamente afectadas son lo salado y lo amargo y las menos afectadas, lo dulce y lo agrio. (2)

También se ha encontrado que mientras mayor era la agudeza del gusto antes del tratamiento, mayor es la pérdida del gusto durante las radiaciones.

La pérdida de la sensación gustativa es mediada por la acción de la radiación en la mucosa lingual. Esto tiene importancia clínica sólo en aquellos pacientes que pueden perder el interés en comer y entonces sufren de malnutrición y deshidratación. (3)

EFFECTOS DE LA RADIOTERAPIA EN LAS GLÁNDULAS SALIVALES

El epitelio glandular no sufre tanto recambio, por lo que es más “rادیورresistente”, sin embargo, hay destrucción de su microvasculatura, dando como resultado una atrofia, fibrosis, y degeneración.

Esto se manifiesta con xerostomía, y la severidad depende de si la glándula se encontraba o no en el campo irradiado.

Los efectos de la xerostomía son devastadores, porque la saliva es la mejor protección de los tejidos orales.

Ciertas condiciones aparecen debido a la falta de saliva y a los cambios químicos de su composición. Por ejemplo, la caries puede destruir los elementos dentarios y predisponer al paciente a tener infecciones severas en los maxilares. También se pueden producir periodontitis, disgeusia, disfonía y disfagia.

XEROSTOMIA

La secreción salival disminuye drásticamente, después de 1 000 cGy cuando todas las glándulas salivales se incluyen en el campo de las radiaciones. Esta reducción está relacionada con la dosis total, con el incremento de la dosis diaria (más de 200 cGy por día) y con la duración de la terapia. (4). Sin embargo, cuando se abstienen de la emisión radioactiva algunas porciones de las glándulas salivales mayores, entonces la función residual continúa.

Cuando son irradiadas las glándulas salivales mayores, las células acinares se destruyen y existe una pérdida neta de células secretoras.

Otro hallazgo común es la infiltración por linfocitos y células plasmáticas. (5)

Aunque muchos autores plantean que el daño mayor ocurre en las células acinares, otros sugieren que el mismo ocurre en el tejido conectivo, con un efecto indirecto y tardío sobre las células acinares. Otra posibilidad es que la xerostomía pueda ser causada por daño irreversible al suplemento sanguíneo y los componentes celulares de las glándulas. (6)

La xerostomía post radiación es irreversible si todas las glándulas salivales mayores son totalmente irradiadas con dosis superiores a 6 000 cGy.

Algunas mejorías subjetivas son notadas por algunos pacientes con el paso del tiempo pero los análisis objetivos no apoyan esto.

En presencia de saliva normal, la Cariogénesis está disminuida por las sustancias antimicrobianas de la saliva. Con la xerostomía inducida por radiaciones, la microflora altamente cariogénica reemplaza a la no cariogénica y ocurre una disminución de los electrolitos y las inmunoproteínas que protegen a los dientes contra las caries . La pérdida de la película protectora de la saliva, resulta en enfermedades mediadas por la placa dentobacteriana, caries y paradontopatías. Además, el paciente con cáncer es consumidor de una dieta rica en carbohidratos, para mantener adecuados niveles calóricos. Esto contribuye a que el paciente sea altamente susceptible a la caries post-radiación. (7)

TRATAMIENTO DE LA XEROSTOMIA

Luego de la radioterapia, hay una sensación crónica de boca seca. Existe la posibilidad de usar saliva exógena, tomar sorbos de agua a lo largo del día y usar sustitutos de saliva (los que son vendidos en las farmacias sin receta médica y contienen iones y otros ingredientes como glicerina, para imitar la función lubricadora).

Desafortunadamente, la saliva artificial, no posee las proteínas protectoras por lo que todavía se encuentra el riesgo de tener problemas inducidos por la xerostomía.

The Food and Drug Administration (FDA), aprobó el uso de pilocarpina para aliviar los síntomas de la xerostomía en quienes

padecen de cáncer en el área de cabeza y cuello. Se trata de un fármaco colinérgico (parasimpático); es un agonista muscarínico que estimula a las glándulas exocrinas. La dosis recomendada son 5mg., 3 veces al día. (8)

CARIES DENTAL

Antes de 1972, era postulado que las caries en los pacientes tratados con radiaciones, eran debidas al efecto directo de las radiaciones sobre los dientes, o como consecuencia de xerostomía.

El único efecto significativo en los dientes, es la destrucción del esmalte interprismático, una circunstancia que vuelve a los dientes más susceptibles.

El daño del esmalte puede resultar de radiaciones a dosis de 2000 cGy en la región.

Actualmente hay dos causas posibles de caries post-radiación. Estas son, la disminución del PH oral con modificación de la Flora Bacteriana y un cambio en la composición enzimática de la saliva, lo cual degrada el azúcar a ácido láctico y pirúvico. La alteración de la microflora incluye el reemplazo de microorganismos no cariogénicos por cariogénicos, tales como streptococos mutans y lactobacilos.

El actinomicetes *naeslundii* también está aumentado, lo cual puede explicar parcialmente la enfermedad periodontal acelerada en algunos pacientes. Clínicamente, las caries post-radiación

pueden desarrollarse de tres a seis meses después de la finalización del tratamiento radiante. (9).

Las áreas cervicales son las más típicamente afectadas.

La influencia de la saliva protectora ha sido demostrada por la extensa destrucción dental encontrada en animales sujetos a ligamiento o remoción de glándulas salivales y en pacientes con xerostomía causada por drogas. (10)

Se han reportado remineralizaciones de esmalte por substitutos salivales. (10)

EFECTO DE LA RADIACIÓN EN EL HUESO

La radiación incapacita a las células para dividirse, por lo que se produce la hipocelularidad (pocas células). Progresivamente, se produce la hipovascularidad (pocos vasos sanguíneos). Cuando la circulación y el suministro de oxígeno son insuficientes, aparece la hipoxia (poco oxígeno). Al conjunto de esos efectos se les llama "Tres H": Hipocelularidad, hipovascularidad e hipoxia. El tejido que se encuentra en ese estado muere con relativa facilidad y es lo que se denomina radionecrosis.

La secuela más complicada en el tejido óseo es la osteoradionecrosis, que consiste en una desvitalización del hueso debido a que un efecto de la radiación ionizante es producir una hiperplasia del subendotelio de los vasos medianos, con lo que la reacción vascular normal frente a una infección, se encuentra disminuida o ausente de acuerdo con la dosis y la respuesta

individual del paciente. El hueso es incapaz de autorrepararse, no ocurre el continuo remodelamiento normal, pudiendo llegar a ser irreversible. La mandíbula es más densa y tiene menos vasculatura que el maxilar superior, lo que la hace más susceptible a verse afectada por esto.

Los principales factores desencadenantes de la osteoradionecrosis son:

- Las infecciones, las cuales podrían conducir a una osteomielitis y ésta, a su vez, a una osteoradionecrosis.
- El traumatismo, ya que al principio el hueso es dañado por la absorción de energía (ionización), pero después pueden provocarse fracturas patológicas, dentro del uso normal del hueso irradiado si éste se ha vuelto osteoporoso o desmineralizado.
- La proximidad del tumor con el hueso, la íntima proximidad del hueso con la ubicación del tumor y la dosis de radiación, aumentan la probabilidad de necrosis ósea después de la terapia radiante.

Afortunadamente en algunos casos los fragmentos de hueso desvitalizado se secuestran y la lesión sana espontáneamente.

A veces cuando la osteoradionecrosis es progresiva, el paciente puede llegar a tener un dolor insoportable o una fractura y requerir una resección de la mandíbula, parcial o total.

La prevención con terapia antibiótica y con oxígeno hiperbárico puede ser efectiva pero aún resulta incierta. La incidencia de

osteoradionecrosis varía dependiendo de la agresividad, de la radioterapia y del tiempo.

El riesgo de desarrollar osteoradionecrosis espontánea resulta impredecible pero está relacionado con la dosis de radiación repartida y con el volumen de hueso. El riesgo aumenta en pacientes dentados y aún más si el diente en el campo de tratamiento, es removido después de la terapia. Modelos animales para estudiar el efecto de la radiación ionizante en la mandíbula, demuestran cambios similares a los ocurridos en humanos: médula avascular, degeneración grasa, alargamiento de las lagunas, microfracturas y reducción de osteocitos, osteoblastos y osteoclastos. (11)

Estudios en la universidad de California (11)

Para estudiar los factores que influían en el desarrollo de osteoradionecrosis, 100 pacientes fueron irradiados por cáncer de cabeza y cuello

En el momento del diagnóstico, 78 eran dentados y 22 edéntulos.

Todos los pacientes recibieron radioterapia con megavoltaje externo y/o radio intersticial o implantes de iridio.

El maxilar y la mandíbula estuvieron entre los campos de radiación. Especial cuidado se debió tomar para calcular la dosis de hueso como también la dosis de tumor.

La dosis de radioterapia externa estaba en el rango de 5000 a 7500 rad, repartidos en 180 rad por fracción, 5 fracciones diarias por semana, la dosis total de radiación incluía la dosis para la radiación externa y por el implante de iridio.

La osteoradionecrosis se desarrolló en 22 de los 100 pacientes. El mayor porcentaje de pacientes que desarrollaron osteoradionecrosis fue el grupo dentado. Solo un paciente desdentado desarrolló necrosis en la mandíbula. No hubo correlación entre el tamaño del tumor y la incidencia de osteoradionecrosis.

39 de los 100 pacientes recibieron una alta dosis de radiación al hueso y al tumor. La incidencia de osteoradionecrosis parece estar directamente relacionada con la dosis de radiación en el hueso.

De los pacientes que recibieron más de 7500 rad en el hueso, la osteoradionecrosis se desarrolló en el 85 % de los pacientes dentados y en un 50% de los edéntulos.

Nueve de los pacientes que recibieron menos de 6500 rad desarrollaron osteoradionecrosis.

Todos los pacientes fueron observados por 6 meses. El tiempo en el que se les desarrolló la osteoradionecrosis fue variable.

En 15 de los 22 casos ocurrió luego de un año después de que el tratamiento se terminó. En los pacientes edéntulos apareció entre 1 a 18 meses (promedio 10 meses)

Después del tratamiento; en el grupo de los dentados apareció entre 6 a 72 meses después del tratamiento.

El riesgo de tener osteoradionecrosis fue significativamente mayor en pacientes a los cuales se les extrajeron los dientes después de la terapia de radiación, en relación a aquellos con extracciones antes de la radiación o aquellos a los que no se extrajeron los dientes.

De los 14 pacientes dentados que tuvieron extracciones y que desarrollaron osteoradionecrosis, la necrosis fue asociada con los sitios de la extracción dental en solo 9 casos y fue aparentemente espontánea en los remanentes.

EFECTO DE LA RADIACION EN MUSCULO

TRISMO

Se piensa que ocurre como resultado de la fibrosis inducida por radiación de los músculos afectados y puede causar disminución de la apertura bucal, dificultad masticatoria y alteraciones del habla. (12)

La fibrosis en los músculos de la masticación y en la cápsula de la articulación temporomandibular, provoca limitación de la apertura mandibular, interfiriendo con la capacidad del paciente para mantener una buena higiene oral, el lenguaje y también la capacidad para mantener una nutrición adecuada.

Medidas de la amplitud de apertura de la boca deben ser tomadas antes, durante y después del tratamiento para el diagnóstico y prevenir su evolución a través de ejercicios fisioterapéuticos. (13)(14)(15)

OTROS EFECTOS DE LA RADIACIÓN

Se produce generalmente una alteración de la flora, con sobrepoblación de bacterias anaeróbicas y hongos como *Cándida albicans*. Pero no se sabe todavía si se debe a un efecto propio de la radiación o si es por causa de la xerostomía.

Se requerirá uso de anti fúngicos como nistatina, y enjuagues como clorhexidina al 0.1%. Esta última posee in vitro, un efecto potente como antibacteriano y antifúngico y se ha visto que su uso durante el curso de la radiación disminuye la prevalencia y los síntomas asociados a la mucositis inducida por radiación. (16)

El primer manejo es con el uso de drogas antifúngicas. La administración sistémica de 200mg de Ketoconazol diarios con la comida o Fluconazol 100 mg diarios son efectivos.

La duración del tratamiento depende del control de los signos y recurrencias.

La administración tópica supone el uso de Nistatina o Clotrimazol en tabletas disueltas en la boca o el uso de Anfotericina B.

Pero el dolor de la mucositis y la sequedad que los pacientes experimentan dificultan la disolución de tabletas tópicas.

Otra alternativa de tratamiento son las suspensiones, pero a menudo este tratamiento no es tan efectivo como las tabletas.

Enjuagatorios antisépticos similares a aquellos usados para el control de la caries podrían ser útiles si son tolerados. Además analgésicos tópicos como la lidocaína viscosa o sistémicos podrían ser necesarios. (17)

EMPLEO DE LA OXIGENOTERAPIA MEDIANTE CAMARA HIPERBARICA

En cirugía oral y maxilofacial, la oxigenoterapia hiperbárica (OHB) se utiliza como tratamiento complementario en procesos de osteítis y osteomielitis maxilo-mandibular, en infecciones necrotizantes de partes blandas (a nivel cervical, periodontal, gingival,...), en la prevención (muy importante) y el tratamiento de la osteradionecrosis, en los retrasos de cicatrización (de fracturas, de implantes dentales, de injertos/colgajos de difícil viabilidad), en la rehabilitación implantológica de pacientes oncológicos irradiados.

La oxigenoterapia hiperbárica (OHB) es la modalidad terapéutica física que se fundamenta en la obtención de presiones parciales de oxígeno elevadas al respirar oxígeno puro, en el interior de una cámara hiperbárica, a una presión superior a la atmosférica.(18,19) Es una técnica terapéutica que utiliza aire u otras mezclas de gases a una presión superior a la atmosférica en

intervalos cortos para tratar diversas patologías. Se trata pues de utilizar el oxígeno a una dosis farmacológica, cuyo efecto terapéutico puede regularse en función de la presión máxima alcanzada, la duración de la sesión terapéutica y la frecuencia y número total de exposiciones.

La OHB es conocida desde hace más de 60 años, aunque sólo se utiliza con propiedad desde hace 25. Behnke, en 1939 publica el primer uso clínico de la OHB en el tratamiento de la enfermedad descompresiva. Más adelante, en la década de los 60, se demuestra su capacidad para mejorar la oxigenación tisular y para combatir las infecciones anaeróbicas. Durante muchos años la OHB se aplicó en referencia a fundamentos sin base científica reconocida para indicaciones, muchas de ellas inadecuadas, lo que acarrió un lógico desprestigio del papel real de esta técnica en terapéutica. (20) Actualmente, en base a la publicación de trabajos científicos rigurosos y a su control por parte de la «Undersea and Hiperbaric Medicine Society (UHMS)», se está situando a la terapia por OHB en el lugar que le corresponde.

Tal como hemos definido, la OHB consiste en administrar oxígeno al 100% por mascarilla, casco o tubo endotraqueal a un paciente sometido a una presión ambiental superior a las 1,3 atmósferas absolutas (ATA), lo que se consigue en un recinto cerrado denominado cámara hiperbárica.

Efectos fisiológicos y mecanismos terapéuticos de la OHB

La OHB combina 2 mecanismos complementarios, por un lado, una alta presión ambiental, y por otro lado, la respiración de oxígeno puro.(18,19,21) Esto condiciona dos efectos distintos: un efecto volumétrico, debido al aumento de la presión ambiental per se, y un efecto solumétrico, debido al aumento de la presión parcial de oxígeno que el paciente respira.

El efecto volumétrico se debe al aumento de la presión ambiental y se basa en la Ley de Boyle-Mariotte, la cual postula que en el organismo humano, la elevación de la presión ambiental disminuye, de forma proporcionalmente inversa, el volumen de todas las cavidades orgánicas aéreas que no están en contacto con la vía respiratoria (tubo digestivo, oído, senos paranasales, etc.). Este efecto es totalmente reversible al cesar la hiperpresión y restablecer el valor de la presión atmosférica.

El efecto solumétrico se debe al aumento de la presión parcial del O₂ y se basa en la Ley de Henry, que sostiene que al respirar oxígeno puro en una ambiente hiperbárico se produce un aumento progresivo de la presión arterial, venosa y tisular de O₂; puede alcanzar unos valores mayores de 2.000 mmHg de presión arterial de O₂. El volumen de oxígeno disuelto y transportado por el plasma aumenta más de 20 veces. A este efecto solumétrico se deben la mayor parte de los beneficios terapéuticos de la OHB:

- Corrección de la hipoxia tisular general o local, por gradiente de difusión simple. En condiciones normales el O₂ se transporta en

los eritrocitos. La OHB realiza un aporte adicional de O₂. Es un O₂ disuelto en el plasma, no sujeto a la regulación metabólica del O₂ eritrocitario (puede incluso liberar oxígeno a las células aún en ausencia de hemoglobina).

Por tanto, es un O₂ que accede por capilaridad, transferido a favor de gradiente por difusión simple.

- Corrección de la hipoxia local por redistribución de O₂. Cuando la hiperoxia causada por la OHB es muy marcada, el organismo se defiende de ella produciendo una vasoconstricción periférica compensatoria. Esta situación tiene la particularidad de que, pese a existir vasoconstricción, los niveles de oxígeno periférico son superiores a los normales, por ello se denomina vasoconstricción no hipoxemiante. Esta vasoconstricción solo ocurre en tejidos sanos, no en tejidos hipóxicos, lo que hace que éstos últimos se beneficien del volumen plasmático desviado desde los tejidos no isquémicos. Se trata de «robar al rico para repartir entre los pobres», por lo que algunos autores lo denominan «efecto Robin-Hood».

- Estímulo de la cicatrización y de la angiogénesis. Como posteriormente veremos, la OHB restablece la formación de tejido de granulación, que en tejidos hipóxicos se encuentra frenada. Asimismo, la alternancia hiperoxia/normoxia constituye un buen estímulo angiogénico.

- Aumento de las defensas frente a infecciones, que se produce por diferentes mecanismos:

a- Aumento de la fagocitosis de los neutrófilos. Esta fagocitosis es O₂-dependiente. Es importante en algunas infecciones crónicas por gérmenes aerobios, en especial las producidas por *Staphylococcus aureus* y por *Pseudomonas aeruginosa*.

b-Acción bacteriostática sobre gérmenes anaerobios no esporulados principalmente *Bacteroides fragilis*, *Actinomyces* y *Rhizopus*).

c-Acción bactericida sobre algunos gérmenes anaerobios esporulados principalmente sobre algunas especies del género *Clostridium* causantes de infecciones necrosantes de partes blandas.

d- Bloqueo de la formación de toxinas clostridiales. Como luego veremos, el tratamiento de la gangrena gaseosa es una de las principales indicaciones de la OHB y su importancia radica en que la mortalidad precoz y fulminante de la gangrena gaseosa, no se debe a la infección o la necrosis en sí misma, sino a la hemólisis provocada por varias de las toxinas clostridiales. El efecto beneficioso de la OHB se basa en que la producción de toxinas necesita la existencia de bajos potenciales de oxidación-reducción, por lo que el aumento de este potencial frena de inmediato la producción de toxinas.

- Eliminación rápida de la carboxihemoglobina (HbCO). La HbCO que se forma en las intoxicaciones agudas por CO, presenta un enlace entre la Hb y el CO 230 veces más estable que la unión entre el oxígeno y la hemoglobina, con la que compite. La OHB consigue disminuir esta estabilidad en aire a ambiente el periodo de

eliminación del CO es de 8-9 horas, mientras que con oxígeno hiperbárico a 3 ATA se reduce a unos 25 minutos.

La oxigenoterapia hiperbárica consigue una serie de efectos:

- Hiperoxigenación
- Vasoconstricción
- Actividad antimicrobiana
- Proliferación fibroblástica
- Neovascularización
- Aumento de la formación de matriz ósea
- Aumento de la mineralización
- Mejora de la función osteoblástica
- Aumento de la deformabilidad eritrocitaria

La hiperoxigenación dará soporte a los tejidos pobremente perfundidos; los niveles de difusión obtenidos son de dos a tres veces los conseguidos bajo oxigenación a presión normal.(22) La OHB es un potente vasoconstrictor, sin que por ello se reduzca la oxigenación, esto es muy útil en la reducción de edema en colgajos cutáneos e injertos óseos.(19) Como hemos visto, el aumento de tensión parcial de O₂ puede mejorar la actividad bactericida de los leucocitos. (23) Una tensión de oxígeno de 30 a 40 mm Hg es necesaria para favorecer la proliferación de fibroblastos y el desarrollo de la matriz de colágeno; la OHB consigue esos niveles en tejidos hipóxicos.(24) Esta matriz de colágeno da soporte para el crecimiento de nuevos capilares; tal neovascularización ha sido demostrada en estudios histológicos de colgajos tratados con

OHB.(25,26) La OHB incrementa la formación de tejidos duros como dentina o esmalte en dientes en crecimiento,(27) lo mismo que la producción de matriz ósea,(28) y el aumento de la mineralización ósea.(29,30) Además el aumento de la actividad osteoclástica inducido por la OHB es clave en la remoción de tejido óseo necrótico; esto es fundamental en el tratamiento con OHB de la osteomielitis y osteoradionecrosis.(31)

Complicaciones de la OHB

Están relacionados con los cambios de presión y los efectos tóxicos del oxígeno. Son poco frecuentes (1 caso cada 10.000 a 15.000 tratamientos) y solo se suelen presentar tras largas exposiciones (más de 3 horas) o cuando se aplican presiones más altas de lo habitual. En cualquier caso, suelen ser leves y transitorias.

- Lesiones barotraumáticas, en relación con el efecto volumétrico de la OHB. Pueden afectar al tímpano, senos paranasales, cavidades huecas y pulmones.(32) Se deben aplicar una serie de medidas preventivas como mantener limpios los oídos, el uso de descongestivos y la maniobra de Valsalva.(19)En aquellos casos en los que el paciente está obnubilado o inconsciente, una solución factible consiste en colocar una aguja o sonda para miringotomía, o incluso tubos de drenaje.(33)

- Crisis convulsivas. Las altas presiones de O₂ causan irritación del cortex y pueden desarrollar convulsiones tónico-clónicas,(24,38,88) aproximadamente en 1 de cada 2000 pacientes

expuestos(32). Pese a su espectacularidad tienen poca importancia ya que ceden al suprimir la máscara del paciente bajo OHB, sin dejar secuelas, salvo una leve aura postcomicial que puede mantenerse durante varios minutos. De nuevo, el riesgo se minimiza si se cumplen unas normas en cuanto al tiempo y límites de presión.

- Efectos oculares: la exposición a O₂ hiperbárico a 2,5 ATA, causa una constricción de los vasos retinianos, un 9,6% a nivel de arteriolas y un 20,6% a nivel de vénulas.(34)

- En algunos casos se ha descrito una fibroplasia retrolental (cataratas); esto solo ocurre al utilizar cámaras hiperbáricas monoplasas en las que el aire ambiente es oxígeno puro. En los adultos no se produce esta fibroplasia retrolental que puede ocurrir en los ojos inmaduros de los lactantes en incubadora, sometidos a altas concentraciones de oxígeno.

- Edema agudo de pulmón. Recientemente se han comunicado 3 casos de edema agudo de pulmón, uno de ellos con desenlace fatal, en pacientes cardiopatas sometidos a OHB por pie diabético, por lo que debe aconsejarse con precaución en pacientes en insuficiencia cardíaca o con fracciones de eyección bajas. Los pacientes con afectación pulmonar y/o que presentan broncopatía crónica (EPOC) deben ser observados con mayor prudencia ya que debido a su factor obstructivo pueden sufrir un efecto implosivo en los espacios alveolares durante la compresión y un factor explosivo pulmonar durante la descompresión, aunque es un efecto posible

teórico no se han dado casos ni se ha tenido conocimiento de publicaciones sobre dicho efecto.

Contraindicaciones de la OHB

Existen pocas contraindicaciones absolutas a la oxigenoterapia hiperbárica; la más importante sería la presencia de un neumotorax no tratado. Las toracotomías previas, los antecedentes de neumotórax espontáneo o la predisposición a cuadros convulsivos, pueden constituir una contraindicación severa para la aplicación de la OHB. En casos de urgencia vital se pueden adoptar precauciones especiales.

Las enfermedades infecciosas y catarrales de vías respiratorias altas, las sinusopatías agudas o crónicas tabicadas (por los problemas ORL que hemos visto), las dispepsias flatulentas, la insuficiencia cardíaca o fracción de eyección baja y la claustrofobia pueden ser contraindicaciones relativas o temporales, fácilmente remediables.

Como «contraindicación» relativa, algunos autores,(35,36) creen que se debe valorar el alto costo del tratamiento y el largo tiempo necesario según los protocolos empleados y dar prioridad a otros procedimientos; algunos autores consiguen mejores resultados económicos adaptando los protocolos de aplicación.(37)

Indicaciones de la OHB en cirugía oral y maxilofacial

Dentro de las indicaciones, la OHB se ha utilizado como tratamiento complementario en cirugía oral y maxilofacial en

procesos de osteítis y osteomielitis maxilo-mandibular, en infecciones necrotizantes de partes blandas (a nivel cervical, periodontal, gingival, etc.), en la prevención (muy importante) y el tratamiento de la osteradionecrosis, en los retrasos de cicatrización de fracturas, de implantes dentales, de injertos/colgajos de difícil viabilidad, en la rehabilitación implantológica de pacientes oncológicos irradiados.

Osteoradionecrosis

La osteroradionecrosis (ORN) es una complicación tardía de la radioterapia; es un efecto colateral crónico que no cura espontáneamente cuya incidencia se sitúa actualmente en un 4%.

Biológicamente el proceso se caracteriza por una inadecuada reparación y repoblación tisular y una reducción del potencial vascular de los tejidos. La hipovascularidad reduce la actividad celular, la formación de colágeno y la reparación de la herida por disminución de la capacidad de los fibroblastos de formar colágeno.

El riesgo de ORN aumenta cuando el hueso recibe más de 65 Gy. La mandíbula suele ser el hueso más afectado debido a la lesión endotelial de los vasos sanguíneos intra-óseos, relativamente escasos. Este proceso suele tardar muchos meses e incluso años en desarrollarse, produciéndose la necrosis cuando el hueso sufre una infección bacteriana. Aunque se cree que la caries dental, la enfermedad periodontal, las extracciones dentales o las mandibulotomías son las causas, casi un tercio de las ORN surgen espontáneamente.

La ORN no es una infección primaria del hueso irradiado; los microorganismos solo jugarían un papel contaminante del proceso cuya secuencia sería: radiación, hipoxia, muerte tisular y herida crónica que no cura.(63)

El tratamiento principal de la ORN es el desbridamiento quirúrgico; todos los tejidos desvitalizados deben ser eliminados radicalmente. (64)

El uso de la OHB como tratamiento complementario de los daños producidos por la irradiación comenzó en 1973 (65,66,67,68,69,70,71) utilizando un protocolo estándar, que incluía cirugía, antibioterapia y OHB, Marx,(72,73) demostró la eficacia de esta última en el tratamiento de la osteoradionecrosis. Un estudio prospectivo, randomizado utilizando penicilina y OHB en mandíbulas previamente irradiadas demostró que la OHB reducía el desarrollo de ORN tras extracción dental de forma estadísticamente significativa;(74) otros estudios demuestran una importante reducción del número de complicaciones. (75,76,77)

Para algunos autores,(78,79) la utilización del oxígeno hiperbárico en la ORN es motivo de controversia; la OHB no puede revitalizar el hueso necrótico que deberá ser extraído (secuestrectomía). Hao(80) ha demostrado que la OHB sola es eficaz si se le asocia una secuestrectomía, aunque puede minimizar el desbridamiento quirúrgico. No obstante la OHB puede resultar útil cuando se detecta el proceso de ORN, en sus fases iniciales antes

de la exposición del hueso,(81,82,83) y aún mejor de forma preventiva.(84)

El protocolo utilizado en el tratamiento de la ORN34 comprende 30 sesiones de OHB tras las que se evalúan los efectos conseguidos. En los casos no complicados se dan 30 sesiones más.

La reconstrucción del defecto generado precisa 20 sesiones de OHB previas y 10 sesiones tras la cirugía. Se considera que se necesita un mínimo de 20 sesiones para que comience la neovascularización en el hueso irradiado. Así lo hemos realizado en el caso clínico nº 2 que presentamos.

En cuanto a la prevención de la ORN, se utiliza un protocolo clásico en pacientes que precisan extracciones dentales 20 sesiones de OHB prequirúrgicas y 10 postquirúrgicas, a 2,2-2,4 ATA, 60 a 90 minutos, con resultados excelentes para algunos autores(85) y no significativos para otros.(86)

Otras complicaciones post radioterapia

Recientemente, se ha demostrado la eficacia de OHB en el tratamiento de las complicaciones post-radioterapia de cabeza y cuello, resistentes a tratamientos habituales.(87)DeRossi y cols,(88) han encontrado una mejoría significativa en la xerostomía subjetiva de pacientes de cabeza y cuello irradiados sometidos a 20 sesiones de OHB.

Rehabilitación implantológica en pacientes oncológicos irradiados

La colocación de implantes dentales en el paciente oncológico irradiado se ha considerado durante mucho tiempo como una contraindicación absoluta.

A finales de los años 80 y principios de los 90 se empiezan a publicar estudios en animales que muestran integración de implantes en hueso irradiado.(89,90,91,92) Teniendo como base los estudios de Marx, quien analizó la superficie de osteointegración a 4 meses del hueso normal e irradiado, se comenzó a utilizar el oxígeno hiperbárico para conseguir neo-angiogénesis, aumento de actividad de fibroblastos y de tensión de oxígeno en tejidos hipóxicos previamente irradiados.

Según Beumer y cols.,(93) la predictibilidad de los implantes dentales colocados en hueso irradiado depende del sitio anatómico seleccionado, de la dosificación recibida en el mismo, y del uso de OHB.

Se estableció un protocolo propuesto por Granström,(94-96,97-99) unánimemente aceptado, consistente en 30 sesiones, 20 previas a la colocación de los implantes y 10 sesiones postquirúrgicas con oxígeno hiperbárico (O₂ al 100% a 2,4 ATA) de noventa minutos cada una.(100) Granström considera que la máxima estimulación de la neo-vascularización y de la fibrosis ocurre entre las 20 y 30 horas de exposición a oxígeno a 2-2,4 ATA:

El objetivo de las sesiones postoperatorias es reducir la dehiscencia de suturas promoviendo la formación de colágeno y eliminando/reduciendo al máximo la hipoxia en el lecho quirúrgico.(101) El fallo de implantes en pacientes irradiados en su hospital era del 58%; tras la aplicación de este protocolo de oxígeno hiperbárico la pérdida de implantes disminuyó hasta el 2,6%.(102)

Con la aplicación de la OHB, se suceden los estudios que demuestran tasas de osteointegración en hueso irradiado (103-105,106,107) e incluso en hueso microvascularizado irradiado (46) idénticas a las del hueso normal.

Por otro lado debemos considerar que implantes colocados en hueso pueden ser sometidos a radioterapia. La irradiación de los implantes ocasiona un sobredosificación, los tejidos del lado de la radiación por delante de los implantes reciben una dosis más alta (120%) que los situados por detrás (80%). La dosis se incrementa aproximadamente en un 15% a 1 mm del implante. Cuando la radioterapia se aplica utilizando dos campos opuestos este efecto se reduce considerablemente. Los datos acumulados de la experiencia clínica de pacientes irradiados con estructuras metálicas sugieren que no hay efectos negativos. (108,109)

PRESENTACION DEL CASO CLINICO

El paciente al que denominaremos D.B. de 78 años de edad, se presenta a la consulta con el objetivo de realizar su rehabilitación oral.

En el alerta medico figura que recibió tratamiento radiante por un carcinoma espino celular semi diferenciado de encía en región gingival inferior derecho en el mes de julio del año 2000. Se irradio con acelerador lineal utilizando X6, recibiendo una dosis de 45 Gy en región cervical y supraclavicular y luego un refuerzo de 25 Gy en región comprometida. El tratamiento se realizó con una frecuencia semanal de lunes a viernes con una dosis de 180 a 200 cGy diarios llegando a una de 70 Gy al completar el tratamiento finalizando a los 35 días –Información aportada por medico tratante Dr. Francisco Villegas Mat. 2528 ; Fundación Esc. De Medicina Nuclear FUESMEN Mendoza-

No se le realizaron tratamientos complementarios, ya que dentro del equipo médico no se incluyo al odontólogo.

Examen clínico extra oral:

El paciente presenta una asimetría facial del maxilar inferior sector derecho, con hipotonismo muscular y hundimiento de mejilla, como consecuencia de la resección de parte de cuerpo de mandíbula, en el tratamiento quirúrgico del carcinoma. (Fig. 1)

Al sonreír podemos notar inversión de labio inferior sector derecho, como consecuencia de la mandibulectomia segmentaria que interrumpe la continuidad mandibular, lo que le da al paciente una pérdida del contorno facial y defecto estético.

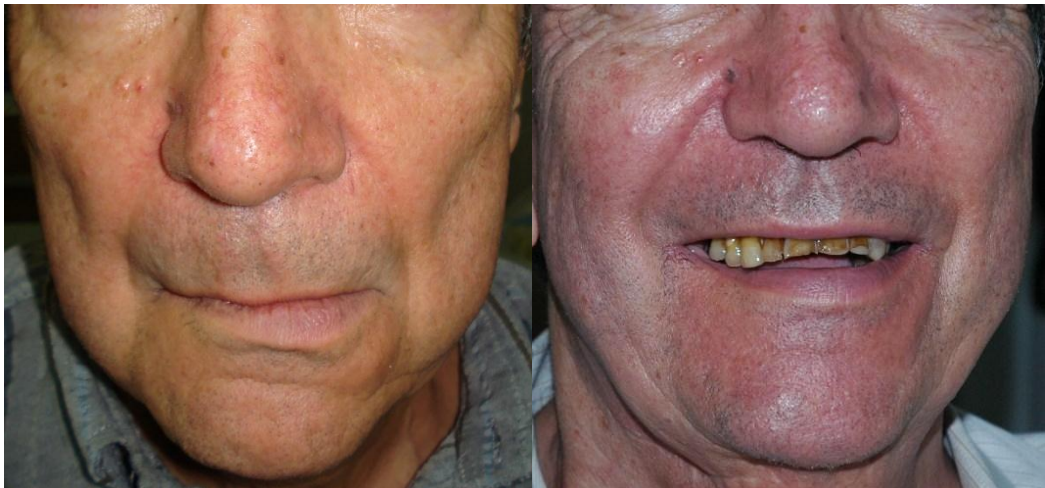

Figura 1-Asimetría facial derecha.

Figura 2-Sonrisa

Examen clínico intraoral:

El aspecto dental muestra una pérdida de la curva de la sonrisa y los elementos dentales no cumplen parámetros de estética. La línea de la sonrisa debería corresponder con el trayecto del labio inferior, una curva negativa altera la armonía de la imagen dento facial por la pérdida de simetría y proporcionalidad e los dientes(Fig. 2).

Ausencia de los elementos dentarios N° 18, 17, 16, 26, 38, 37, 35, 43, 44, 45, 46 y 47.

Elementos N° 27, 28, 36, 35, 34 y 48 con destrucción coronaria y afección radicular irrecuperables.

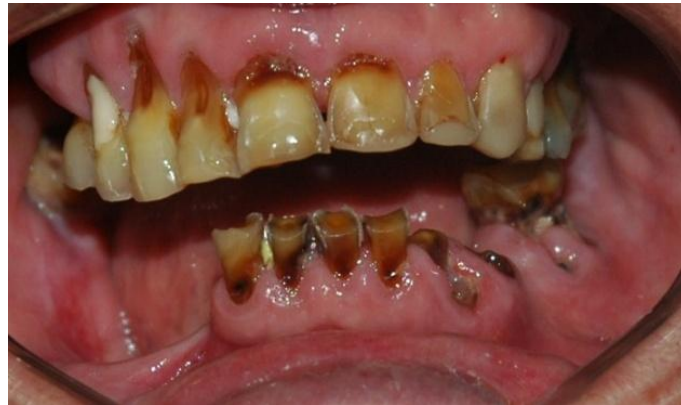Los elementos N° 15, 14, 13, 11, 21, 22, 23, 24 y 25 con retracción gingival, caries de cuello y pérdida de estructura dentaria.

El elemento N° 12 Presenta retracción gingival con pronóstico sujeto a evaluación.

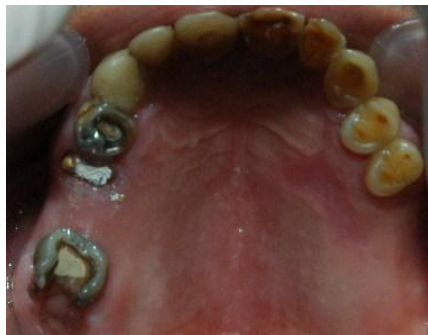Los elementos N° 32, 31, 41 y 42 presentan destrucción coronaria y compromiso gingival.

Tejidos blandos: En sector 4 epitelio adelgazado y menos queratinizado, la submucosa se

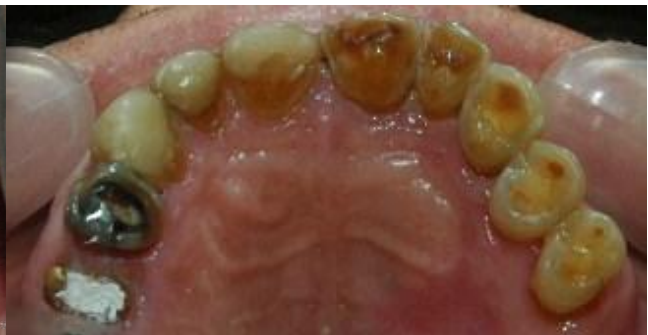hace menos vascular mostrándose mas pálida y menos flexible por la fibrosis que sufre como consecuencia de la radiación recibida, lo que también ocasiona una predisposición a daños debidos a una leve injuria y una lenta cicatrización .



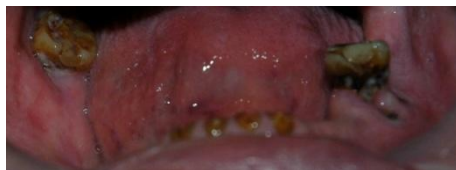Intra oral estado inicial



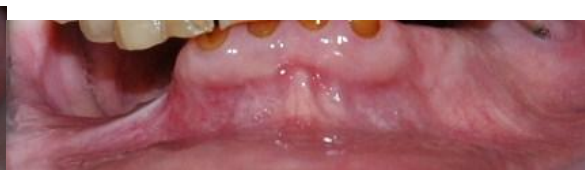Oclusal superior sector posterior



Oclusal superior sector anterior



Oclusal inferior



Defecto óseo inferior derecho

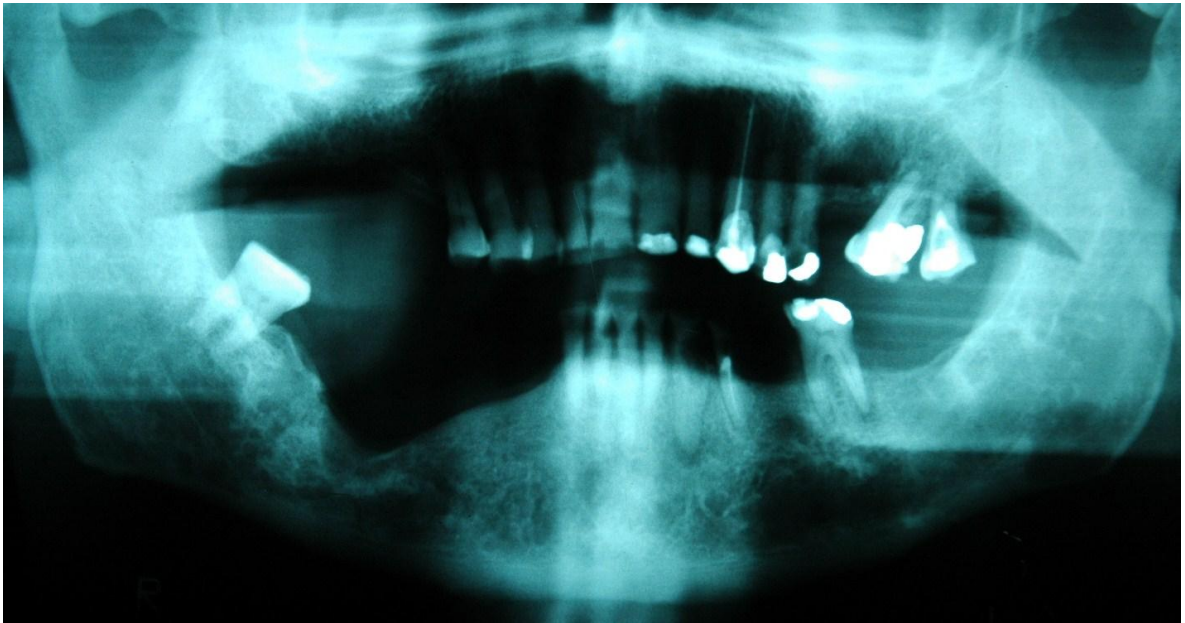
De este modo se ven afectados tanto el componente dental como el componente gingival. Así también como consecuencia de la xerostomía inducida por radiaciones, disminución de los electrolitos y las inmunoproteínas que protegen contra las caries a los dientes. La pérdida de la película protectora de la saliva, resulta en enfermedades mediadas por la placa dentobacteriana (caries y paradontopatías). Además, el paciente con cáncer es consumidor de una dieta rica en carbohidratos, para mantener adecuados niveles calóricos. Esto contribuye a que el paciente sea altamente susceptible a la caries post-radiación. (7). Un efecto significativo en los dientes, es la destrucción del esmalte interprismático, una circunstancia que vuelve a los dientes más susceptibles.

Como causas posibles de caries post-radiación podemos encontrar la disminución del PH oral con modificación de la Flora Bacteriana y un cambio en la composición enzimática de la saliva, lo cual degrada el azúcar a ácido láctico y pirúvico. La alteración de la microflora incluye el reemplazo de microorganismos no cariogénicos por cariogénicos, tales como streptococos mutans y lactobacilos.

El actinomicetes *naeslundii* también está aumentado, lo cual puede explicar parcialmente la

enfermedad periodontal acelerada en algunos pacientes.
(9).

Examen radiográfico:

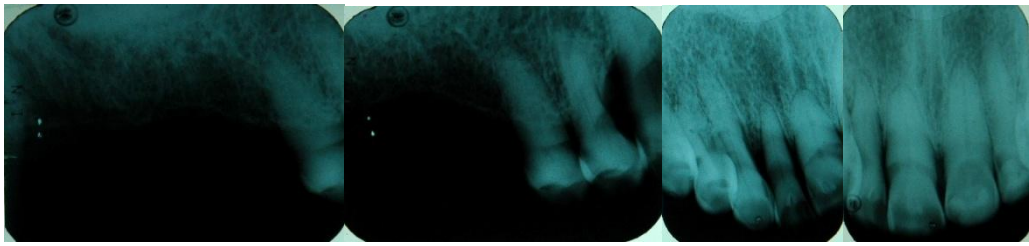

Radiografía panorámica

Se observa en ambos maxilares, disminución de altura de cresta ósea alveolar, y defecto óseo marcado en cuerpo de mandíbula sector derecho.

Imágenes radio lúcidas periapicales en múltiples elementos dentales compatibles con proceso osteolítico. Imágenes radio densas que responden a maniobras de operatoria dental y tratamientos endodónticos.

RX Peri apicales-seriada

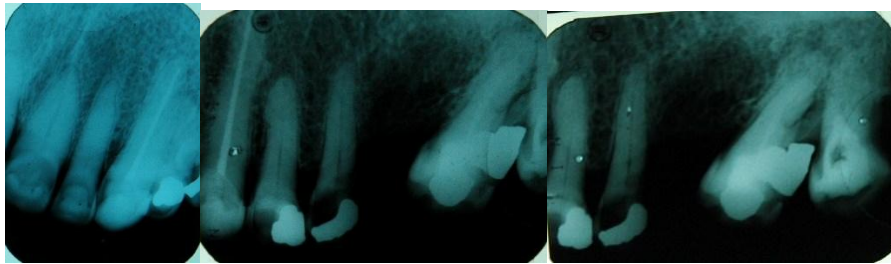


A

B

C

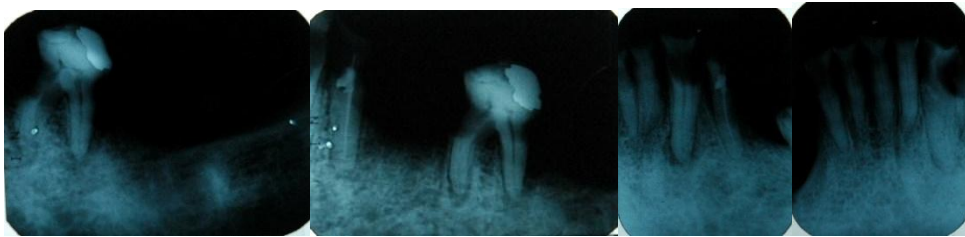D



E

F

G

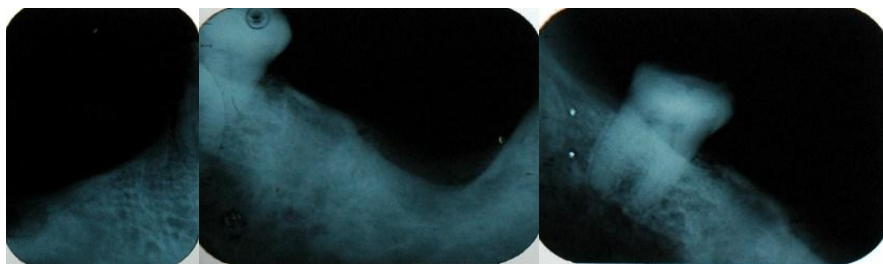


H

I

J

K



L

M

N

- A. Reborde alveolar correspondiente a zona de molares sector 1(sup. Derecho) con cortical irregular.
- B. Retracción ósea horizontal de 3 mm desde el límite amelo cementario y retracción ósea angular en mecial del elemento N° 14.
- C. Elemento N°13 pérdida ósea horizontal del tercio coronal radicular. Elemento N°12 pérdida ósea horizontal de los tercios coronal y medio radicular. Periodonto engrosado.
- D. Elemento N°11 pérdida ósea angular por distal. Elemento N°21 y 22 Pérdida ósea horizontal del tercio coronal radicular.
- E. Elemento N°23 pérdida ósea horizontal del tercio coronal radicular. Imágenes radio densas que corresponden a maniobra de operatoria dental y endodoncia.
- F. Elemento N° 24 pérdida ósea horizontal del tercio coronal radicular. Imagen radio opaca ocluso distal que corresponde a material de restauración dental. Elemento N° 25 pérdida ósea angular por distal. Imagen radio opaca ocluso distal correspondiente a material de obturación dental, con radio lucidez compatible con caries.
- G. Elemento N°27 perdida ósea del tercio coronal y medio radicular. Imágenes radio densas corono radiculares que corresponden a maniobras de operatoria dental y endodoncia. Elemento N° 28 pérdida ósea del tercio coronal y medio radicular. Imagen radio opaca que corresponde a material de obturación dental.

- H. Reborde alveolar correspondiente a zona de los elementos N° 37 y 38 con cortical regular. .
Elemento N°36 reabsorción ósea angular dejando sin soporte óseo la raíz distal. Imagen radio lúcida periapical compatible con proceso osteolítico. Imagen radio opaca de material de obturación con radio lucidez compatible con caries.
- I. Reborde alveolar correspondiente a zona de elemento N° 35 con cortical regular. .
Elemento N°34 conducto radicular obturado, con engrosamiento periodontal y pérdida total coronaria.
- J. Elemento N°33 pérdida ósea horizontal. Imagen radio lúcida periapical compatible con proceso osteolítico. Pérdida coronaria del elemento.
- K. Elemento N°32,31, 41, 42, pérdida ósea horizontal y vertical por distal del elemento 42 que abarca los tercios coronal y medio radicular, con engrosamiento periodontal y pérdida de estructura dentaria.
- L. Reborde alveolar correspondiente a zona de premolares sector 4 (inferior derecho).
- M. Reborde alveolar correspondiente a zona de molares sector 4 (inferior derecho) con defecto óseo.
- N. Elemento N°48 pérdida ósea horizontal, ensanchamiento periodontal, imagen radio lúcida periapical compatible con proceso osteolítico

Perfil psicológico:

El paciente D.B. por haber sido sometido a tratamientos y situaciones límites, se encuentra con marcada sensibilidad y remiso a recibir determinados tratamientos invasivos.

Oclusión y dinámica mandibular:

Apertura bucal entre bordes incisales: 51mm.

Distancia desde el borde incisal al ángulo interno del ojo:62mm.

Espacio de reposo interdentario: 18mm.

La trayectoria mandibular al abrir y cerrar sufre una desviación de 2 mm hacia la derecha, como resultado de la fibrosis inducida por la radiación en los músculos de la masticación y en la cápsula de la articulación temporomandibular.

Oclusión no estable por falta de antagonistas

OPCIONES TERAPEUTICAS

Según revisión bibliográfica, en la que hace referencia a pacientes de edad avanzada, con edentulismo, dientes remanentes muy deteriorados, problemas patológicos que influyen en hueso e intervención quirúrgica (pacientes oncológicos irradiados), problemas periodontales, etc.; Se pueden distinguir 4 tipos de tratamientos(110) :

1. Objetivo terapéutico complejo: Rehabilitación, conservación de dientes remanentes aunque implique gran complejidad, tratamiento implantológico de gran envergadura, nuevas reconstrucciones.
2. Objetivo terapéutico reducido: Rehabilitación con medidas radicales, reconstrucciones sencillas, también en combinación con implantes.
3. Objetivo terapéutico sencillo: medidas eficaces para conservar las piezas existentes, los cambios no son ni radicales ni complejos. También en este caso, los implantes suelen desempeñar un papel importante.
4. Paliativo: No se trata de un tratamiento de rehabilitación, su finalidad es aliviar el dolor, se toman medidas higiénicas.

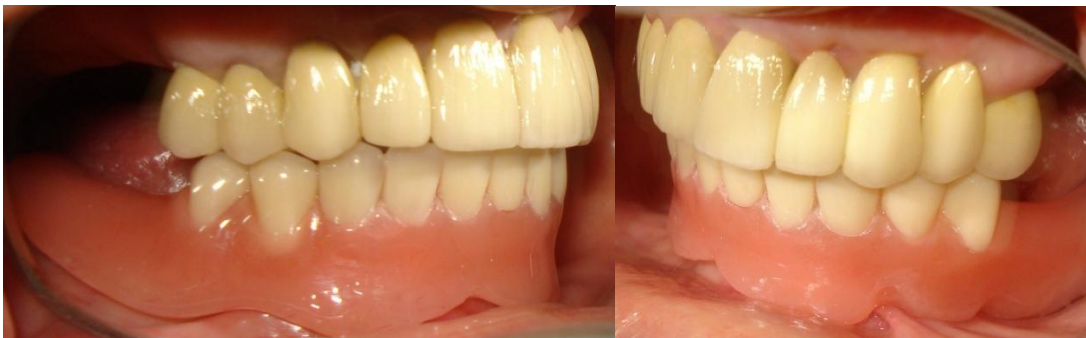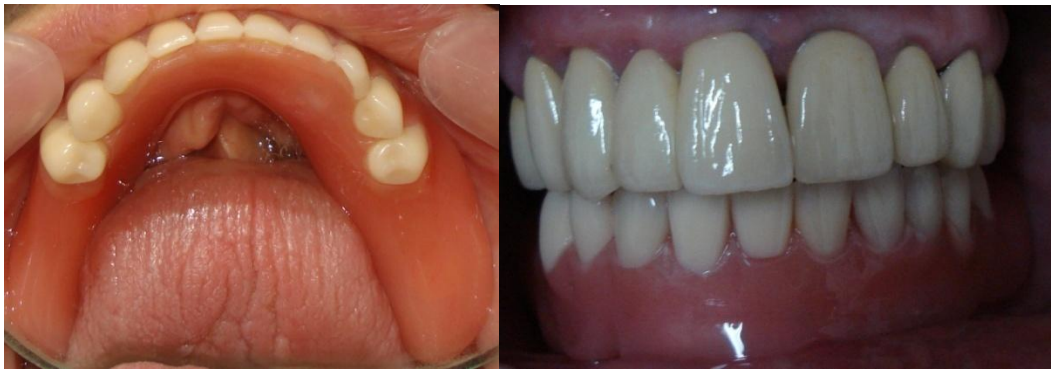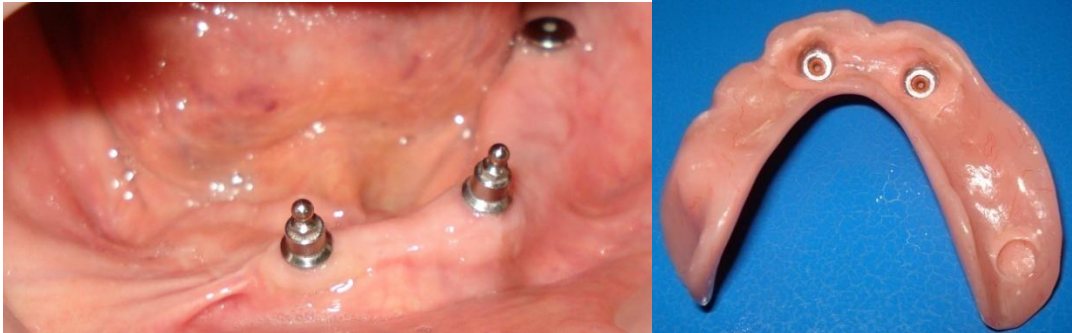En este caso en particular donde existen elementos remanentes muy deteriorados, cuya opción de recuperación implica procedimientos terapéuticos complejos y agresivos, siendo que este paciente tiene un perfil psicológico susceptible a este tipo de tratamiento, la opción n°1 no es viable.

La opción de tratamiento n°3 queda descartada ya que en este caso es de alta complejidad intentar conservar piezas existentes de modo sencillo.

El N°4 queda también descartado por no ser un tratamiento de rehabilitación, sino una medida paliativa.

Por lo que se elige la opción n°2 de objetivo terapéutico reducido donde se aplicarían medidas radicales en los dientes remanentes muy deteriorados, reconstrucciones sencillas en el resto de los elementos dentarios, en combinación con implantes.

TRATAMIENTO REALIZADO



Maxilar inferior:

En una primera fase se realiza la exodoncia de los elementos N° 33, 34, 36, 48 y luego de los elementos N° 31, 32, 41, 42.

Colocación de implantes Staumann en zona correspondiente a los elementos N° 33, 43 y 37 cuyas medidas son de 3.3 mm de ancho por 12mm de diámetro para los anteriores y de 4,1mm de ancho por 6mm de diámetro para el implante posterior, para realizar una sobredentadura sobre 2 implantes en zona de caninos tipo bool attachment y un tercer implante a modo de apoyo en la zona molar hemi arcada opuesta a la que recibió el tratamiento quirúrgico resectivo. Se decide no realizar ninguna intervención en la zona con la resección ya que las condiciones óseas no lo permitían e implicaban técnicas complejas a las que no se deseaba exponer al paciente.

Maxilar superior:

Como primera fase exodoncia de los elementos N° 27 y 28, tratamiento periodontal y endodoncia de los elementos N° 11, 21, 22, 24, 25 y retratamiento de conducto del elemento N° 23.

Posteriormente se realizo perno pilar en los elementos N° 21, 22, 23, 24 y 25.

En cuanto al elemento N°12 en el momento de su exodoncia se confecciono un pónico oval.

Se decide el tratamiento con coronas de porcelana Ivoclar IPS Clasic, sobre metal con o sin perno pilar según lo antes mencionado

hasta los segundos premolares, dejando brecha acortada. Se elige este tratamiento por ser una técnica sencilla, no invasiva y con alto índice de supervivencia en estudios a largo plazo (115)

DISCUSION

En pacientes que han sido sometidos a radioterapia, existe la preocupación de la capacidad de cicatrización tanto de tejido blando como del hueso. Se hallaron varios artículos sobre la supervivencia de implantes en pacientes irradiados (111,112).

Varios trabajos analizados señalan que los pacientes que completan el tratamiento oncológico de su cáncer oral, habitualmente presentan grandes problemas en el control y estabilidad de sus prótesis dentales, sobre todo en aquellos en los que se le realizaron resecciones quirúrgicas. Dado que los efectos de la radioterapia sobre la secreción salivar dificulta enormemente la deglución, la masticación e incluso el habla, generando atrofia de la mucosa de la cavidad oral irradiada, la cual provoca una gran intolerancia de las prótesis mandibulares por parte de los pacientes, por lo que estos se pueden beneficiar de la utilización de los implantes dentales para mejorar dicha estabilidad protésica (111, 112,113).

Aunque el riesgo de pérdida de los implantes en los huesos irradiados aumenta hasta un 35%, con esa importante incidencia de fracaso, se debe de valorar el tratamiento protodóncico con implantes dentales. Normalmente se utilizan 4 implantes para soportar la carga de una sobredentadura completa, pero en

ocasiones en este tipo de pacientes no es posible, por lo que se sugiere la colocación de 2 únicos implantes (113).

Es por todo lo anterior que se decide realizar una sobredentadura sobre 2 implantes en zona de caninos tipo ball attachment y un tercer implante a modo de apoyo en la zona molar hemiarcada opuesta a la que recibió el tratamiento quirúrgico resectivo. Decidiendo no tocar el maxilar con la resección quirúrgica, ya que las condiciones óseas no lo permitían o implicaban técnicas más complejas a las que no se deseaba exponer al paciente.

Los implantes usados para la restauración protodóntica en pacientes oncológicos con resección quirúrgica seguido de radioterapia, tienen un índice de supervivencia a largo plazo menor que los implantes en individuos sanos, debido a la tasa creciente de mortalidad de los pacientes con cáncer oral. La fijación rígida de las prótesis desprendibles y fijas implanto soportadas son favorables, pues reducen al mínimo las complicaciones técnicas y biológicas (114)

CONCLUSIÓN

Teniendo en cuenta la buena salud dental que gozaba el paciente antes de iniciar el tratamiento oncológico y como esta salud se vio deteriorada en los años subsiguientes al tratamiento, podemos comprobar la importancia que tiene la prevención antes, durante y después de todo tratamiento oncológico en el área de la salud oral.

Otro de los factores observados, es la escases de profesionales odontólogos en los equipos de tratamientos de pacientes con cáncer en tratamientos de quimio y radio terapia.

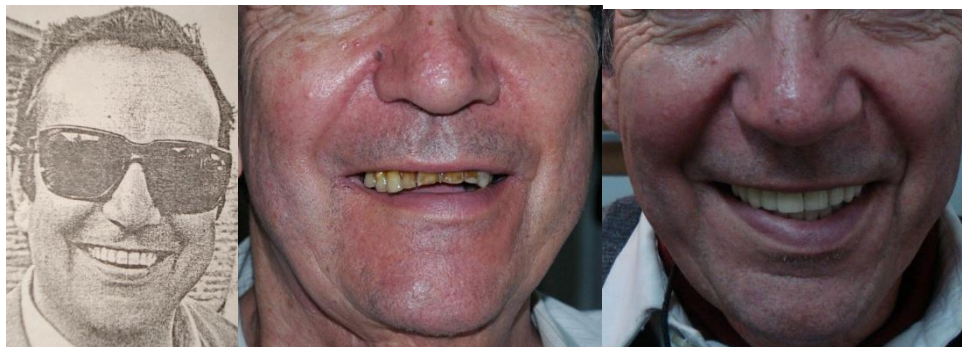Hoy en día la sobrevida de los pacientes con cáncer es elevada, lo que trae aparejados problemas odontológicos si no se toman medidas preventivas en cuanto a la salud oral. Si bien los médicos están más preocupados por la vida del paciente, no se debe olvidar que si la persona tratada logra vencer la enfermedad, será una persona como cualquier otra y llevará una vida normal, en la que será de fundamental importancia mantener una buena salud oral, por lo que el equipo médico debería tratar de minimizar las secuelas del tratamiento oncológico.

Sin duda no podemos negar la importancia que tienen los estudios científicos y como ellos ayudan a mejorar la calidad de los tratamientos y por ende la calidad de vida de los pacientes. Sin embargo por razones geopolíticas y socioeconómicas, muchos tratamientos avalados por dichos estudios, no pueden ser implementados eficazmente ya que es innegable la realidad que

estamos viviendo, en un país un tanto diferente a los que producen las innovaciones en el campo de la odontología.

Estas diferencias en algunos casos abren brechas infranqueables en cuanto a materiales y métodos a ser utilizados y en algunos casos ponen a prueba nuestro criterio, lo que nos lleva a elegir el mejor tratamiento para un paciente no solo teniendo en cuenta la parte científica sino también la parte humana y sus posibilidades.

Sin embargo siempre se debe tener presente que la mayor importancia radica en el resultado final, que es la sonrisa del paciente, y no me refiero al gesto de alegría, sino a que esta es el reflejo de haber devuelto una excelente salud, tanto física como mental.



REFERENCIAS BIBLIOGRAFICAS

- 1a-Revista española de física, ISSN 0213-862X, Vol. 7, Nº. 1, 1993 , pags. 28-30
- 1b- Meneses DA. El tratamiento con Radium en carcinomas de la cavidad bucal. Resultados en una serie de 60 pacientes. Rev. Cubana Estomatol. 1980; 17(2): 127-133.
- 2- Carl W: Metastatic cáncer to the Mouth. Compend Contin Educ Dent. 1986; 7: 738
- 3- Silva J.A. Las complicaciones producidas por el tratamiento con radiaciones ionizantes de los Carcinomas de la Cavidad Bucal. Rev Cubana Estomatol. 1982; 19 (1): 58-63.
- 4.- Blanco MP. Pacientes con cáncer sometidos a tratamiento con base en Radioterapia. Rev Fed Odontol Colombiana 1994; 48(182): 47-53.
- 5- Xicoliensky S.E; Suarez SC; Calleja A.I. Consideraciones especiales en el paciente odontológico después de recibir Radioterapia en la región de Cabeza y Cuello. Rev ADM 1994, 51(5): 273-8.
- .6- Beumer J, Curtis T, Harrison RE. Radiation Therapy of the Oral Cavity: Sequelae and management. Head and Neck Surgery 1979; 1: 301.
- 7.- Hart GB, Moinous Eg. The treatment of Radiation necrosis with hyperbaric Oxygen. Cancer 1976; 37; 2580.
- 8- Petterson Ellis Hupp Tucker, Contemporary Oral and Maxilofacial Surgery, Editorial Mosby, 3ª Edición; Cap.39
- 9.-Shafer GW, Levy MB. Patología Bucal. Ciudad de La Habana: Editorial Revolucionaria 1993: 521-7.
- 10- Silverman, Oral Cáncer, American Cancer Society 1998, 4ª Edición; Cap. 7.
- 11- Silverman, Oral Cáncer, American Cancer Society 1998, 4ª Edición; Cap. 7.
- 12-Stranc M-F. Fogel M, Dische S. Comparison of Lip function. Surgery vs Radiotherapy. British Journal of Plastic Surgery 1987; 40: 598-604.
- 13.-Meraw, Stephen J. et al. Dental considerations and treatment of the oncology patient receiving radiation therapy. JADA(1998)129:201-205.
- 14-Rohn, Arthur O. and Drone, Joe B. Dental aspects of the problems, care and treatment of the irradiated oral cancer patient. JADA(1967)74:957-966.
- 15-Rothwell, Bruce D. Prevention and treatment of the orofacial complication of radiotherapy. JADA(1987)114:316-322.
- 16-Petterson Ellis Hupp Tucker, Contemporary Oral and Maxilofacial Surgery, Editorial Mosby, 3ª Edición; Cap.39
- 17-www.msd.es/publicaciones/mmerck/MM 21 292.htm
- 18-Desola J, Crespo A, García A, Salinas A, Sala J, Sánchez U. Indicaciones y contraindicaciones de la oxigenoterapia hiperbárica. *Jano* 1998;1260:61-6.
19. Granström G. The use of hyperbaric oxygen to prevent implant fixture loss in the irradiated patient. In: Worthington P, Branemark PI (Ed). *Advanced Osseointegration Surgery*. Quintessence Publ 1991;chapter 28.
20. Kazemi A. The evaluation of endosseous implants placed in radiated, vascularized fibula-free flaps. *J Oral Maxillofac Surg* 2001;(supl 1)58:45-6.
21. Granström G, Jacobsson M, Tjellström A. Titanium Implants in Irradiated Tissue: Benefits from Hyperbaric Oxygen. *Int J OroMaxillofac Implants* 1992;7:15-25.
22. Strauss MB. Chronic refractory osteomyelitis: review and role of hyperbaric oxygen. *HBO Rev* 1980;1:231-55.
23. Knighton DR, Halliday B, Hunt TK. Oxygen as antibiotic: the effect of inspired oxygen on infection. *Arch Surg* 1984;119:199-204.
24. Hunt TK, Pai MP. The effect of varying ambient oxygen tensions on wound metabolism and collagen synthesis. *Surg Gynecol Obstet* 1972;135:561-7.
25. Knighton DR. Regulation of repair: hypoxic control of macrophage mediated angiogenesis. In: Hunt TK, Heppenstall RB, Pines E (Ed). *Soft and Hard Tissues Repair*. New York, Praeger Publishers, 1984;pp:384- 9.
26. Nemiroff PM, Lungu AP. The influence of hyperbaric oxygen and irradiation on vascularity in skin flaps. A controlled study. *Surg Forum* 1987;37:565-7.

27. Granström G, Magnusson BC, Nilsson LP, Röckert HOE. *Biological effects on oral tissues by hyperbaric oxygen treatment*. Proc XVth EUBS scientific meeting. Eliat, Israel, 1989;pp:281-9.
28. Nilsson LP, Albrektsson T, Granström G, Röckert HOE. *Enhanced mineralization utilizing hyperbaric oxygen therapy*. An experimental study in the rabbit using a bone harvest chamber (BHC). Proc XIIIth EUBS scientific meeting. Palermo, Italy 1987;pp:183-9.
29. Granström G, Nilsson LP, Magnusson BC, Röckert HOE. *Experimental mandibular fracture. Effect on bone healing after treatment with hyperbaric oxygen*. Proc XVth EUBS scientific meeting. Eliat, Israel, 1989;pp:290-7.
30. Nilsson LP, Albrektsson T, Granström G, Röckert HOE. The effect of hyperbaric oxygen treatment of bone regeneration. An experimental study in the rabbit using a bone harvest chamber (BHC). *J Oral Maxillofac Implants* 1988;3:43-8.
31. Strauss MB, Malludhe MM, Faugere MC. *Effect of HBO on bone resorption in rabbits*. Presented at the Seventh Annual Conference on Clinical Applications of HBO. Anaheim, CA, 1982.
32. Roeckl-Wiedemann I, Bennett M, Kranke P. Systemic review of hyperbaric oxygen in the management of chronic wounds. *Br J Surg* 2005; 92:24-32.
33. Fiessler FW, Silverman ME. Barotrauma during hyperbaric Therapy: can predict patients who are predisposed based on diagnosis? *Ann Emerg Med* 2004;44 (sup4):15.
34. Vucetic M, Jensen PK, Jansen EC. Diameter variations of retinal blood vessels during and after treatment with hyperbaric oxygen. *Br J Ophthalmol* 2004;88:771-5.
35. Coskunfirat OK, Wei FC, Huang WC, Cheng MH, Yang WG, Chang YM. Microvascular free tissue transfer for treatment of osteoradionecrosis of the maxilla. *Plast Reconstr Surg* 2005;115:54-60.
36. Jones LC, Hungerford DS. Osteonecrosis: etiology, diagnosis and treatment. *Curr Opin Rheumatol* 2004;16:443-9.
37. Dempsey J, Hynes N, Smith T, Sproat JE. Cost effectiveness analysis of hyperbaric therapy in osteoradionecrosis. *Can. J Plast Surg* 1997;5(4):221-9.
38. Cianci P. Advances in the treatment of the diabetic foot: Is there a role for adjunctive hyperbaric oxygen therapy? *Wound Rep Reg* 2004;12:2-10.
39. Leslie CA, Sapico FL, Ginunas VJ, Adkins RH. Randomized controlled trial of topical hyperbaric oxygen for treatment of diabetic foot ulcers. *Diabetes Care* 1988;11:111-5.
40. Cianci P, Lueders H, Lee H, Shapiro R, Sexton J, Williams C, Green B. Adjunctive hyperbaric oxygen reduces the need for surgery in 40-80% burns. *J Hyperbar Med* 1988;3:97-101.
41. Li E, Menon N, Rodríguez E, Norkunas M, Rosenthal R, Goldberg N, Silverman R. The effect of Hyperbaric Oxygen Therapy on composite graft survival. *Ann Plast Surg* 2004;53:141-5.
42. Eftedal OS, Lydersen S, Helde G, White L, Brubakk A, Stovner LJ. A randomized, double blind study of the prophylactic effect of hyperbaric oxygen therapy on migraine. *Cephalalgia* 2004;24:639-44.
43. Sandor PS, Afra J. Nonpharmacological treatment of migraine. *Curr Pain Headache Rep* 2005;9:202-5.
44. Mader TJ, Brown GL, Guckian JC, Wells CH, Reinartz JA. A mechanism for the amelioration by hyperbaric oxygen of experimental staphylococcal osteomyelitis in rabbits. *J Infect Dis* 1980;142:915-22.
45. Britt M, Calhoun J, Mader TJ. The use of hyperbaric oxygen in the treatment of osteomyelitis. En: Kindwall EP, ed. *Hyperbaric Medicine Practice*. Flagstaff, Ariz: Best; 1994;419-27.
46. Davis JC, Dunn JM, Gates GA, Heimbach RD. Hyperbaric Oxygen: A new management of radiation necrosis. *Arch Otolaryngol* 1979;105:58-61.

47. Depenbusch FL, Thompsoo RE, Hart GB. The use of hyperbaric oxygen in the treatment of refractory osteomyelitis: A preliminar report. *J Trauma* 1972;12: 807-12.
48. Morrey BF, Dunn JM, Heimbach RD, Davis J. Hyperbaric oxygen and chronic osteomyelitis. *Clin Orthop Relat Res* 1979;144:121-7.
49. Wilkinson DF, Doolette D. Hyperbaric oxygen treatment and survival from necrotizing soft tissue infection. *ArchSurg* 2004;139:1339- 45.
50. Van Unnik AJM. *Inhibition of toxin production in Clostridium prefringens in vitro by hyperbaric oxigen*. Antonie Van Leeuwen-hoek 1965;31:181- 6.
51. Brummelkamp WH, Hogendijkv J, Boerema I. Treatment of anaerobic infections (clostridial myositis) by drenching the tissues with oxygen under high atmospheric pressure. *Surgery* 1961;49:299-302.
52. Hill GB, Osterhout S. Experimental effects of hyperbaric oxygen on selected clostridial species. I. In-vitro studies. *J Infect Dis* 1972;125:17-25.
53. Kaye D. Effect of hyperbaric oxygen on Clostridia in vitro and in vivo. *Proc Soc Exp Biol Med*. 1967;124:360-6.
54. Rudge FW. The role of hyperbaric oxygenation in the treatment of clostridial myonecrosis. *Mil Med* 1993;158:80-3.
55. Demello FJ, Haglin JJ, Hitchcock CR. Comparative study of experimental Clostridium perfringens infection in dogs treated with antibiotics, surgery, and hyperbaric oxygen. *Surgery* 1973;73(6):936-41.
56. Browo RB, Sands M. Infectious disease indications for hyperbaric oxygen therapy. *Compr Ther* 1995;21:663-7.
57. Withesides L, Cotto-Cumba C, Myers RAM. Cervical necrotizing fasciitis of odontogenic origin: A case report and review of 12 cases. *J Oral Maxillofac Surg* 2000;58:144-51.
58. Riseman JA, Zamboni WA, Curtis A, Graham DR, Konrad HR, Ross DS. Hyperbaric oxygen therapy for necrotizing fasciitis reduces mortality and the need for debridements. *Surgery* 1990;108:847-50.
59. Strauss MB, Chung MM, Hart GB, Weinstein P. The role of hyperbaric oxygenation therapy for necrotizing fasciitis. *West J Med* 1996;164:363-4.
60. Elliott DC, Kufera JA, Myers RAM. Necrotizing soft tissue infections. Risk factors for mortality and strategies for management. *Ann Surg* 1996;224:672-83.
61. Young MH, Aronoff M, Engleberg NC. Necrotizing fasciitis:pathogenesis and treatment. *Expert Rev Anti Infect Ther* 2005;3:279-94.
62. Baker DJ. Selected aerobic and anaerobic soft tissue infections diagnosis and the use of hyperbaric oxygen as an adjunct. In: Kindwall EP, (ed). *Hyperbaric Medicine Practice*. Flagstaff, Ariz: Best; 1994;pp:395-418.
63. Marx RE. Osteoradionecrosis: A new concept of its pathophysiology. *J Oral Maxillofac Surg* 1983;41:283-8.
64. Coskunfirat OK, Wei FC, Huang WC, Cheng MH, Yang WG, Chang YM. Microvascular free tissue transfer for treatment of osteoradionecrosis of the maxilla. *Plast Reconstr Surg* 2005;115:54-60.
65. Brown DA, Evans AW, Sándor GKB. Hyperbaric oxygen therapy in the management of osteoradionecrosis of the mandible. *Adv Otorhinolaryngol* 1998;54: 14.
66. David LA, Sandor GKB, Evans AW, Brown DHI. Hyperbaric oxygen therapy and mandibular osteoradionecrosis: A retrospective study and analysis of treatment outcomes. *J Can Dent Assoc* 2001;67:384.
67. Davis JC, Dunn JM, Gates GA, Heimbach RD. Hyperbaric Oxygen: A new management of radiation necrosis. *Arch Otolaryngol* 1979;105:58-61.
68. Granström G, Bränemark PI, Kulla-Mikkonen A. *Diagnostic methods to evaluate the clinical and morphological responses of hyperbaric oxygen treatment in irradiated tissues*. Proc XVIIth EUBS scientific meeting. Heraklion, Greece, 1991.

69. Granström G, Jacobsson M, Tjellström A. Titanium Implants in Irradiated Tissue: Benefits from Hyperbaric Oxygen. *Int J OroMaxillofac Implants* 1992;7:15-25.
70. Greenwood TW, Gilchrist AG. Hyperbaric oxygen and wound healing in post-irradiation head and neck surgery. *Br J Surg* 1973;5:394-7.
71. Mainous EG, Boyne PJ, Hart GB. Hyperbaric oxygen treatment of mandibular osteomyelitis. Report of a 3 cases. *J Am Dent Assoc* 1973;87: 1426-30.
72. Marx RE. A new concept in the treatment of osteoradionecrosis. *J Oral-Maxillofac Surg* 1983;41:351-7.
73. Marx RE. Osteoradionecrosis: A new concept of its pathophysiology. *J Oral Maxillofac Surg* 1983;41:283-8.
74. Marx RE, Johnson RP, Kline SN. Prevention of osteoradionecrosis: A randomized prospective clinical trial of hyperbaric oxygen versus penicillin. *J Am Dent Assoc* 1985;111:49-54.
75. Marx RE, Ames JR. The use of hyperbaric oxygen therapy in bony reconstruction of the irradiated and tissue-deficient patient. *J Oral Maxillofac Surg* 1982;4:412-20.
76. Marx RE, Johnson RP. Problem wounds in oral and maxillofacial surgery: The role of hyperbaric oxygen. In: Davis JC, Hunt TK (eds.) *The role of the oxygen*. New York, Elsevier, 1988;pp:65-123.
77. Marx RE. A new concept in the treatment of osteoradionecrosis. *J Oral-Maxillofac Surg* 1983;41:351-7.
78. Annane D, Depondt J, Aubert Ph, Villart M, Gehanno P, Gajdos Ph, Chevret S. Hyperbaric oxygen therapy for radionecrosis of the jaw: A randomized, placebo-controlled, double blind trial from the ORN96 group. *J Clin Oncol* 2004;22: 4893-900.
79. Shah JP, Snehal GP. *Cirugía y oncología de cabeza y cuello*. Elsevier, Madrid, 2004;pp:635-6.
80. Hao SP, Chen HC, Wei FC, Chen CY, Yeh ARM, Su JL. Systematic management of osteoradionecrosis in the head and neck. *Laryngoscope* 1999;109:1324-7.
81. Marx RE, Johnson RP. Studies in the radiobiology of radionecrosis and their clinical significance. *Oral Surg Oral Med Oral Pathol* 1987;64:379- 90.
82. Santamaria E, Wei FC, Chen HC. Fibula osteoseptocutaneous flap for reconstruction of osteoradionecrosis of the mandible. *Plast Reconstr Surg* 1998;101: 921-9.
83. Vudiniobola S, Pirone C, Williamson J, Goss AN. Hyperbaric oxygen in the therapeutic management of osteoradionecrosis of the facial bones. *Oral Maxillofac Surg* 2000;29:435.
84. Granström G, Magnusson BC, Nilsson LP, Röckert HOE. *Biological effects on oral tissues by hyperbaric oxygen treatment*. Proc XVth EUBS scientific meeting. Eliat, Israel, 1989;pp:281-9.
85. Chavez JA, Adkinson CD. Adjunctive hyperbaric oxygen in irradiated patients requiring dental extractions. Outcomes and complications. *J Oral Maxillofac Surg*. 2001;59:518-22; discussion 523-4.
86. Sulaiman F, Huryn JM, Zotolow IA. Dental extraction in the irradiated head and neck patient: a retrospective analysis of Memorial Sloan-Kettering Cancer Center protocols, criteria, and end results. *J Oral Maxillofac Surg* 2003;61:1123-31.
87. Narozny W, Sicko Z, Kot J, Stankiewicz C, Przewozny T, Kuczkowski J. Hyperbaric oxygen therapy in the treatment of complications of irradiation in head and neck area. *Undersea Hyperb Med* 2005;32:103-10.
88. DeRossi SS, Huang E, Ardí K, Clark J, Gimatty P, Chalian A, Thom S. Hyperbaric oxygen for radiation-induced xerostomia. *Oral Surg Oral Med Oral Pathol Oral Radiol Endod* 2004;97:448-9.

89. Brogniez V, D»Hoore W, Gregoire V, Munting E, Reyhler H. Implants placed in an irradiated dog mandible: A morphometric analysis. *Int J Oral Maxillofac Implants* 2000;15:511-8.
90. Jacobsson M, Tjellstroem A Thomsen P, Albrektsson T Turesson I. Integration of titanium implants in irradiated bone. Histologic and clinical study. *Ann Otol Rhinol Laryngol* 1988;97:337-40.
91. Parel SM, Tjellstroem A. The United States and Swedish experience with osseointegration and facial prosthesis. *Int J Oral Maxillofac Implants* 1991;6:75-9.
92. Schweiger J. Titanium implants in irradiated dog mandibles. *J Prosthet Dent* 1988;60:75-84.
93. Beumer J, Curtis TA, Nishimura R. Radiation therapy of head and neck tumors. Oral effects, dental manifestations, and dental treatment. In: Beumer J, Curtis TA, Marunick M (eds). *Maxillofacial rehabilitation*. Prosthodontic and surgical considerations. St Louis, Ishiyaki EuroAmérica, 1996;pp:43a111.
94. Granström G, Bergstrom K, Tjellström A. A detailed analysis of titanium implants lost in irradiated tissues. *Int J OroMaxillofac Implants* 1994;9:653-62.
95. Granström G, Bränemark PI, Kulla-Mikkonen A. *Diagnostic methods to evaluate the clinical and morphological responses of hyperbaric oxygen treatment in irradiated tissues*. Proc XVIIth EUBS scientific meeting. Heraklion, Greece, 1991.
96. Granström G, Jacobsson M, Tjellström A. Titanium Implants in Irradiated Tissue: Benefits from Hyperbaric Oxygen. *Int J OroMaxillofac Implants* 1992;7:15-25.
97. Granström G, Tjellström A, Bränemark PI, Fornander J. *Hyperbaric oxygen treatment can increase the osseointegration of titanium fixture implants in irradiated bone*. Proc XVIIth EUBS scientific meeting. Heraklion, Greece, 1991.
98. Granström G. The use of hyperbaric oxygen to prevent implant fixture loss in the irradiated patient. In: Worthington P, Branemark PI (Ed). *Advanced Osseointegration Surgery*. Quintessence Publ 1991;chapter 28.
99. Granström G. Osseointegration in the irradiated patient. Osseointegration in Craniofacial Reconstruction. In: Branemark PI, Tolman D. (Ed), Quintessence Publ. 1998;pp:95-108.
100. Cuesta Gil M, Navarro Vila C, Ochandiano Caicoa S. Implantología en oncología maxilofacial. In: Navarro Vila C (Ed). *Tratado de Cirugía Oral y Maxilofacial*. Madrid, Aran Ediciones, 2004.
101. Granström G, Bränemark PI, Kulla-Mikkonen A. *Diagnostic methods to evaluate the clinical and morphological responses of hyperbaric oxygen treatment in irradiated tissues*. Proc XVIIth EUBS scientific meeting. Heraklion, Greece, 1991.
102. Granström G, Magnusson BC, Nilsson LP, Röckert HOE. *Biological effects on oral tissues by hyperbaric oxygen treatment*. Proc XVth EUBS scientific meeting. Eliat, Israel, 1989;pp:281-9.
103. Granström G, Tjellström A, Albrektsson T. Postimplantation irradiation for head and neck cancer treatment. *Int J Oral Maxillofac Implants* 1993;8:495-500.
104. Granström G, Tjellström A, Bränemark PI, Fornander J. *Hyperbaric oxygen treatment can increase the osseointegration of titanium fixture implants in irradiated bone*. Proc XVIIth EUBS scientific meeting. Heraklion, Greece, 1991.
105. Granström G. The use of hyperbaric oxygen to prevent implant fixture loss in the irradiated patient. In: Worthington P, Branemark PI (Ed). *Advanced Osseointegration Surgery*. Quintessence Publ 1991;chapter 28.
106. Nimii A, Ueda M, Keller E, Worthington P. Experience with osseointegrated implants placed in irradiated tissue in Japan and the United States. *Int J Oral Maxillofac Implants* 1998;13:407-11.
107. Taylor TD, Worthington P. Osseointegrated implant rehabilitation of the previously irradiated mandible results of a limited trial at 3 to 7 years. *J Prost Dent* 1993;69:60-9.

108. Chow JM, Hill JM. Primary mandibular reconstruction using AO reconstruction plate. *Laryngoscope* 1986;96:768-73.
109. Scher N, Poe D, Kuchnir F, Reft C, Weischelbaun R, Panje WR. Radiotherapy of the resected mandible following stainless steel plate fixation. *Laryngoscope* 1988;9:561-6.
110. *quintessenz* 2007;20(4):240-249
111. ref Granstrom G. Osseointegration in irradiated cancer patients: An analysis with respect to implant failures. *J Oral Maxillofac Surg* 2005; 63:579-585
112. Vish LL, Van Wass MA, Schnitz PI, Levendag PC. A clinical evaluation of implants in irradiated oral cancer patients. *J Dent Res* 2002;81: 856-859
113. Meijer GJ, Mel P, Koole R, Cune MS. *Int J Oral Maxillofac Surg* 2007;36:646-8
114. Katja Nelson, DDS, Susanne Heberer, DMD, and Corvin Glatzer . *J Prosthet Dent* 2007;98:405-410
115. Hein De Backer, Georges Van Maele, Nathalie De Moor, Linda Van Den Berghe, Jan De Boever, Dr. Med Dent. An 18-year retrospective survival study of full crowns with or without posts. *J Prosthodont* 2006;19:136-142