



Universidad
Nacional de
Cuyo

REVISTA



Endodoncia

Volumen 1
número

1

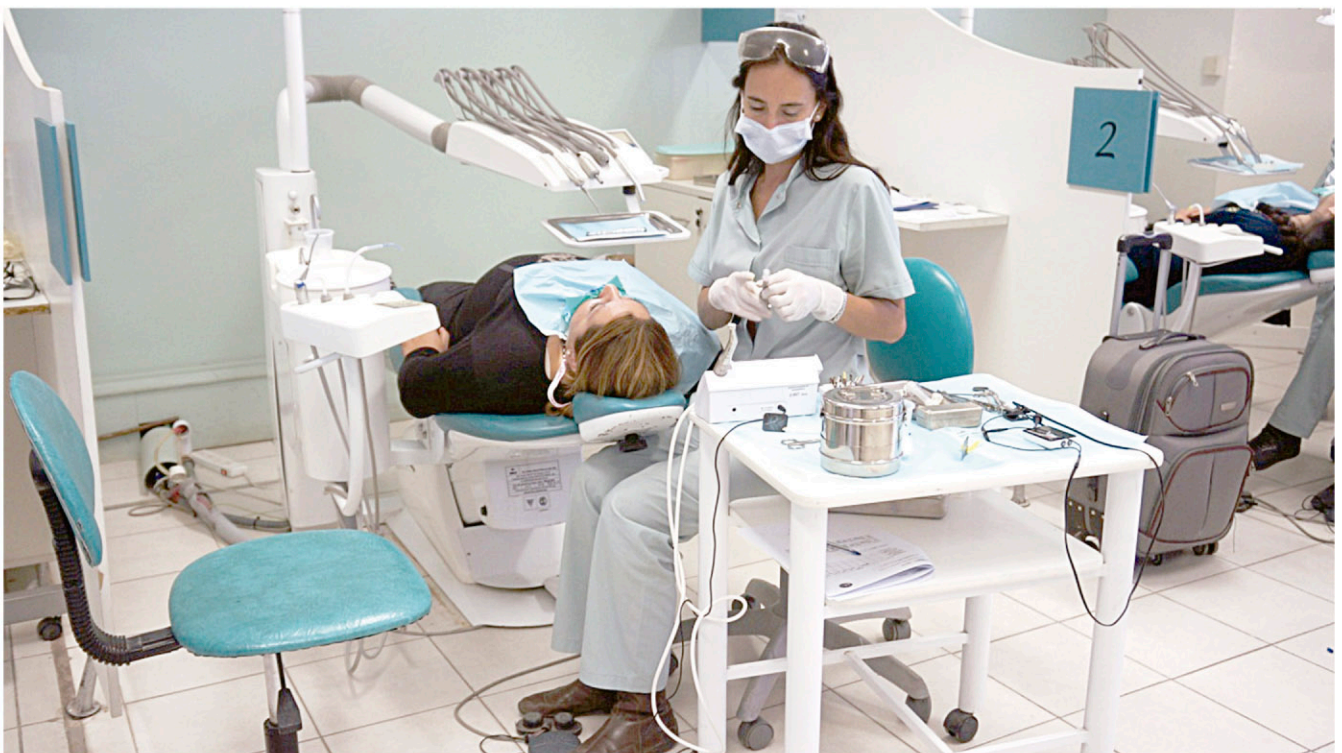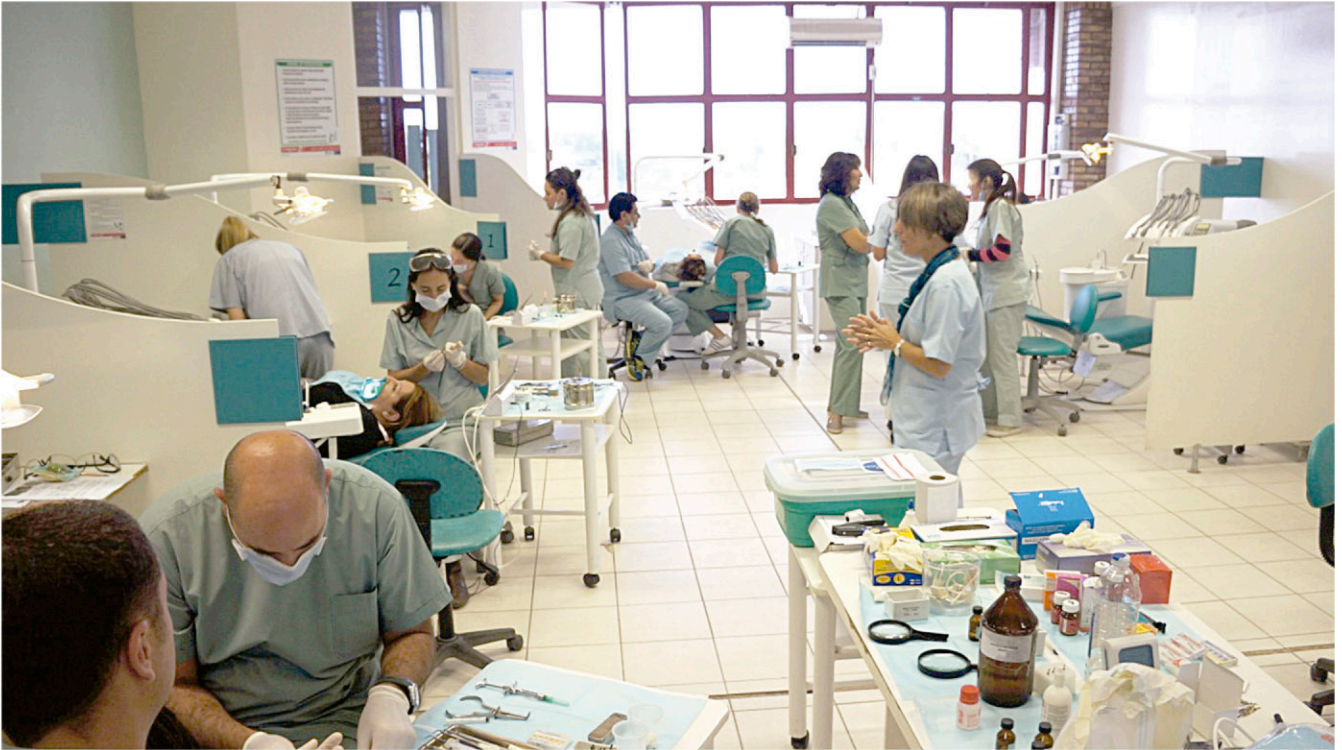2016

ISSN-2428-538X
ON LINE

Facultad de
Odontología



Especialización en Endodoncia - Actividades Clínicas



R E V I S T A

Endodoncia

Facultad de Odontología

**Volumen 1
número**

1

2016

ISSN-2428-538X
ON LINE



Universidad Nacional de Cuyo

Autoridades



UNIVERSIDAD NACIONAL DE CUYO

Mendoza, Argentina

Ing. Agr. Daniel Ricardo PIZZI

Rector

Dr. Prof. Jorge Horacio BARÓN

Vicerector

FACULTAD DE ODONTOLOGÍA

Dra. María del Carmen Patricia DI NASSO

Decana

Esp. Enrique Jorge RUIZ

Vicedecano

Mgter. Fernanda NAVARRO

Secretaría Académica

Esp. Guillermo de LA ROSA

Secretaría de Asuntos Estudiantiles

Esp. Susana PRÍNCIPE

Secretaría de Ciencia y Técnica

Dra. Adriana POLETTO

Secretaría de Posgrado

Esp. Graciela García CRIMI

Secretaría de Extensión Universitaria

Gabriela SASTRÓN

Secretaría de Graduados

Esp. Adriana MARRA

Dirección Carrera de Odontología

Esp. Judith PARRA

Dirección Tecnicatura Universitaria en Asistencia Odontológica

Od. Osvaldo VIGGIANI

Dirección Tecnicatura Universitaria en Prótesis Dental

Revista de la Facultad de Odontología de la Universidad Nacional de Cuyo

Indexada en Latindex, EBSCO y próximamente en BVS y DIALNET

Publicación sometida a arbitraje nacional y extranjero.

Distribución gratuita semestral.

Comité Editorial

Departamento de Publicaciones de la Facultad de Odontología de la Universidad Nacional de Cuyo, Mendoza, Argentina

Creado por resolución N°31/99

Consejo Asesor presidido por la Prof. Dra. Patricia DI NASSO
Decana de la Facultad de Odontología. UNCuyo. Mendoza. Argentina

Coordinación Editorial
Esp. Susana PRÍNCIPE

COMITÉ ASESOR FACULTAD DE ODONTOLOGÍA

Dra. María del Carmen Patricia DI NASSO
Pacientes Especiales

Dr. Alberto José MARTÍN
Rehabilitación

Dr. Jorge PASCUCCI
Periodoncia

Dra. Adriana POLETTI
Diagnóstico por Imágenes

Dra. Elena VUOTO
Odontopediatría

Dr. Walther ZAVALA
Ciencias básicas

PROFESORES EMÉRITOS UNCUYO

Prof. Esp. Carlos PRIGIONE

Dra. Néida PIZZI DE PARRA

COMITÉ EDITORIAL

Dra. Noemí BORDONI
Universidad de Buenos Aires. Argentina

Dr. Jorge Gamonal ARAVENA
Universidad de Chile, Chile

Dra. Verónica AUSINA
Universidad Católica de Valencia, España

Dra. María del Carmen LÓPEZ JORDI
Universidad de la República, Uruguay

Dr. Roberto Beltrán NEIRA
Universidad Cayetano Heredia, Perú

Esp. Francisco ERASO
Universidad de Indiana, EEUU

GESTIÓN EDITORIAL

Lic. Ester PERETTI
Directora de Biblioteca - Facultad de Odontología

María Florencia CIVELLI
Traductora Pública de inglés

Staff

Publicación editada por la Facultad de Odontología de la Universidad Nacional de Cuyo.

Centro Universitario,
Ciudad de Mendoza, Argentina
prensa@fodonto.uncu.edu.ar
Tels. +54 (261) 4135007- Int. 2814
Fax. 4494142

Edición y diagramación:

Teresa Salamunovic
Mariela Sosa
Patricia Calderón
teresalamun@gmail.com

Impresión:

CLAVES GRAF

Edición Febrero 2016

Queda hecho el depósito que marca la ley 11.723.

Argentina

ISSN- 2422 - 538X

ON LINE

Docentes Carrera Endodoncia

ESPECIALIZACIÓN EN ENDODONCIA

Aprobación Consejo Superior:

N° 045/11 - Consejo Superior

ACREDITACIÓN CONEAU

C.N. Resolución N° 10984/11 CONEAU Categorizada

Director

Prof. Esp. Od. Caram, Julio

Coordinador

Dra. Peña, Graciela

Jefes de Clínica

Esp. Od. Carvajal, Mariana

Esp. Od. Fadel, Patricia.

Esp. Od. Rodríguez, Alicia

Esp. Od. Anselmi, Alberto

Docentes a cargo

de Obligaciones Curriculares

Esp. Prof. Od. Abdala, José Simón

Esp. Od. Caram, Alejandro

Master Science. Caram, Santiago

Prof. Od. Elías, Pablo

Dr. Edelberg, Martín

Esp. Prof. Od. Fernández, Claudia Nélica

Prof. Od. Marra, Adriana

Esp. Od. Peña, José

Prof. Dr. Zabala, Walther David

Carácter de la Designación:

Docentes Invitados (Extraordinarios)

Prof. Universitaria de Lengua y Cultura Ingles: Masini, Paola

Dr. Pérez Lasala, Fernando

Esp. Od. Zogbi, Carim

Resolución N° 054/13 CD

Sumario

Director de trabajo:

PROF. DRA. PEÑA. GRACIELA ROXANA

Profesora Adjunta. Cátedra de Endodoncia. FO. UNCuyo.
 Coordinadora Académica Carrera de Especialización en Endodoncia. FO.UN Cuyo. Doctora en Odontología (UNC).
 Magíster en Investigación Clínica (FCM. UNCuyo).
 Especialista en Docencia Universitaria (UNCuyo).
 Especialista en Endodoncia (Universidad Maimónides).

OD. ESP. CARVAJAL, MARIANA

Especialista en Endodoncia (Universidad Maimónides).
 Jefe de Trabajos Prácticos. Facultad de Odontología de la Universidad Nacional de Córdoba.

OD. ESP. FADEL PATRICIA CLAUDIA

Especialista en Endodoncia (Universidad Maimónides).
 Profesor Asistente de la Cátedra de Endodoncia B, de la Fac. de Odontología de la Universidad Nacional de Córdoba.

OD. ALICIA RODRIGUEZ

Profesora Adjunta. Cátedra de Endodoncia. FO. UNCuyo.
 Especialista en Docencia Universitaria de la UNCuyo y especialista en Endodoncia Consejo Deontológico Ministerio de Salud de Mendoza.

NORMAS PARA LOS AUTORES _____ **6**

EDITORIAL _____ **7**

Biomateriales utilizados en obturación retrógrada

Od. Alonso, Andrea Natalia

_____ **8**

Tratamiento de reagudizaciones post terapia endodóntica

Od. Casado, Ruth Elizabeth

_____ **11**

Desarrollo de reabsorciones radiculares vinculadas a la ortodoncia

Od. Reyes María Gimena

_____ **18**

Reparación apical posterior al tratamiento endodóntico

Od. González Ana Julieta

_____ **22**

Sistema de conductos en c de segundos molares inferiores: características anatómicas y manejo clínico

Od. Cañamero, Lourdes E

_____ **25**

Regeneración en elementos dentarios permanentes inmaduros no vitales

Od. Verónica I. Martínez

_____ **29**

Determinación de la frecuencia en la que se presentan los distintos tipos de curación en una fractura radicular horizontal intra - alveolar

Od. Ortiz Anahí Rocío

_____ **32**

Terapia endodóntica en una sesión versus dos sesiones

Od. Maria Paola Poetzi

_____ **36**

Técnica de clareamiento interno mediata de walking bleaching con Peroxido de carbamida.

María José Estelrich

_____ **39**

BIBLIOTECA _____ **43**

Normas para los autores

PUBLICACIÓN:

La revista de la Facultad de Odontología de la Universidad Nacional de Cuyo, Argentina, es una publicación semestral y considera para su publicación comunicaciones originales de interés odontológico y/o áreas afines. Podrás publicar en ella autores nacionales o extranjeros teniendo en cuenta que los conceptos, juicios y opiniones son responsabilidad de los autores y que solo se aceptarán trabajos que no hayan sido publicados con anterioridad en otra revista.

Proceso de revisión: Todo artículo será revisado y evaluado por el comité editorial podrá aceptarlo, enviarlo a una nueva corrección o rechazarlo.

Carácter de la publicación: Se aceptarán artículos en las categorías:

- Investigación
- Actualización
- Casos clínicos
- Institucional.

Aspectos bioéticos: Todos los artículos que involucren estudios con seres humanos, órganos y/o tejidos, deben cumplir con las normas vigentes en el marco de la declaración de Helsinki. Deberán especificar en la metodología la obtención del consentimiento informado de los participantes en el estudio y la aprobación de comité de ética de la institución correspondiente.

Presentación: Los manuscritos serán enviados al departamento de publicaciones de la Facultad de Odontología UNCUIYO en formato papel y una copia en CD o enviar por correo electrónico a **pre-sa@fodonto.uncu.edu.ar**, deben ser escritos en formato Word, hoja A4, márgenes de 25 ml. Letra Arial 11 o Times New Roman 12, interlineado de 1,5.

Debe contener:

- **Título:** Claro y conciso en Español e Inglés.
- **Autores:** Nombre completo de cada uno de los autores, institución donde se realizó el trabajo, dirección postal, correo electrónico y el grado académico o profesional. Si correspondiera aclarar la fuente de financiamiento y aprobación del comité de bioética. Si existieran coautores deberán consignarse los mismos datos.
- **Abstract o resumen:** No debe tener una extensión mayor a 150 palabras en Español e Inglés destacando objetivos, métodos y conclusiones.
- **Palabras claves:** En Español e inglés no mayor a 5 serán los términos más representativos del trabajo.
- **Estructura:** Los trabajos de investigación deben constar de: Introducción y antecedentes, métodos, resultados, discusión, conclusiones y referencias.
Los artículos de revisión bibliográfica o actualización constarán de: Introducción, revisión, método utilizados para la obtención de datos, desarrollo, discusión, conclusiones y referencias.
La presentación de casos clínicos constará de: Introducción, antecedentes, descripción del caso, discusión, conclusiones y referencias.
- **Ilustraciones:** Los esquemas, gráficos, tablas, dibujos o fotografías deben incluirse en el manuscrito y tener resolución 300 dpi. En formato jpg. O tiff. Deben ser numeradas en forma secuencial y estar citadas en el texto entre paréntesis.
- **Referencias, bibliografía:** Deben citarse a medida que aparecen en el texto con números arábigos entre paréntesis, se presentarán de la siguiente manera:

Revistas: Apellidos, iniciales del nombre, título del artículo, año, volumen, y número de fascículo entre paréntesis, número de página inicial y final.

Libros: Autores del título del libro, número de edición, lugar de edición, editorial, año de publicación.

Capítulos de libro: Autor del capítulo, títulos del capítulo, autores del libro, título del libro, número de edición, lugar de edición, editorial, año de publicación, página inicial y final del capítulo.

Editorial

Una disciplina odontológica: ENDODONCIA

Las Autoridades de la Facultad de Odontología de la Universidad Nacional de Cuyo, Mendoza, Argentina, estamos felices de iniciar una estrategia nueva de comunicar a la comunidad científica el resultado de nuestros estudiantes de posgrado. Nuestra Institución cumple 40 años, y la educación posgradual ha significado desde sus comienzos un desafío en todas sus estrategias: cursos, especialidades, maestrías y doctorado.

La ciencia de la Endodoncia se desarrolla gracias a la participación activa de cada individuo vinculado al quehacer de esta apasionante especialidad: docencia, investigación y clínica.

La Revista de la Facultad de Odontología (versión on line), dedica este ejemplar a los trabajos finales de la primera cohorte de egresados de la Especialidad de Endodoncia.

El odontólogo generalista como el endodoncista podrán encontrar aquí importantes aportes a esta disciplina, de la mano de los nuevos posgraduados que durante 3 años realizaron sus estudios en nuestra Institución y reflejan en este número su esfuerzo. Se publican documentos como artículos, casos clínicos y trabajos de metaanálisis de colegas Especialistas en Endodoncia guiados por el cuerpo docente de la carrera.

Deseamos "felicitar" a los Profesores de posgrado de nuestra Casa, nacionales y del exterior que contribuyeron a la calidad académica de esta carrera y a los nuevos Especialistas deseables el mejor de los éxitos, son, en realidad embajadores de la calidad educativa de nuestra Institución.

Dra. Patricia DI NASSO
Decana

Biomateriales utilizados en obturación retrógrada

Biomateriales used in shutter retrograde

AUTOR

OD. ALONSO, ANDREA NATALIA

Odontóloga. Alumna carrera de especialización en Endodoncia UNCuyo. Trabajo final para optar al título de especialista en Endodoncia. Facultad de Odontología. Universidad Nacional de Cuyo. Barrio Don Bosco MB Casa 5. Rodeo del Medio. Maipú. Mendoza. CP (5529). E-mail: andreanataliaalonso@hotmail.com

RESUMEN

Un material ideal para ser utilizado como obturación retrógrada deberá sellar las vías de comunicación entre el sistema de conductos radiculares y sus tejidos circundantes.

El propósito del presente estudio fue analizar la información científica relevante de las propiedades físicas, químicas y biológicas del Agregado de trióxido mineral (MTA), Biodentine (BD) y Biocerámicos (BC), utilizados como materiales de obturación retrógrada.

Se describe un caso clínico de un paciente con antecedentes de trauma en un elemento dentario anterior, con presencia de conducto calcificado y cuyo diagnóstico fue Absceso Fénix. Se realizó una cirugía periapical y se utilizó MTA como material de obturación retrógrada, mostrando excelentes resultados de la curación del proceso periapical.

Palabras claves: agregado de trióxido mineral, biomateriales, biocompatibilidad, cirugía apical, obturación retrógrada.

ABSTRACT

An ideal to be used as retrograde filling should seal the channels of communication between the root canal system and surrounding tissue material.

The purpose of this study was to analyze the relevant scientific information on the physical, chemical and biological properties of mineral trioxide aggregate (MTA), Biodentine (BD) and bioceramic (BC), used as retrograde filling materials.

A clinical case of a patient with a history of trauma in a previous dental element, with the presence of calcified canal is described and whose diagnosis was abscess Phoenix. periapical surgery was performed and MTA was used as retrograde filling material showing excellent results periapical healing process. Keywords: aggregate mineral trioxide, biomateriales, biocompatibility, apical surgery, retrograde filling.

INTRODUCCIÓN

La cirugía periapical tiene como objetivo eliminar tejidos enfermos y garantizar

un buen sellado del canal radicular, evitando micro filtraciones y la penetración de bacterias y toxinas del diente hacia

los tejidos circundantes (1). Este procedimiento requiere la resección de los últimos 3mm del extremo radicular para

Biomateriales utilizados en obturación retrógrada

Od. Alonso, Andrea Natalia

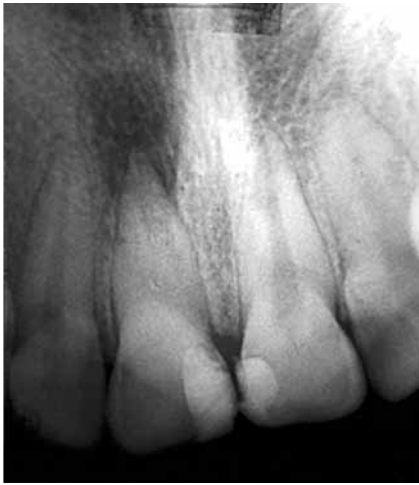

Figura 1: Radiografía preoperatoria ICSD. Puede observarse una zona radiolúcida en la región periapical del ICSD y conducto radicular calcificado. (Julio, 2014)

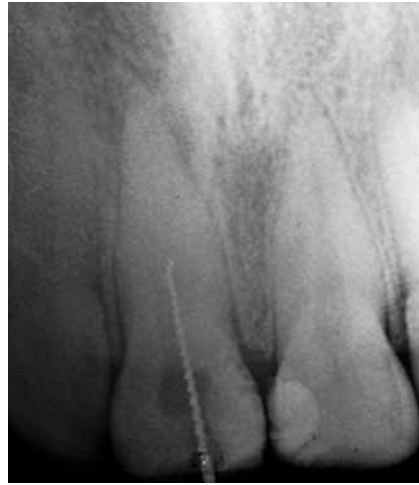

Figura 1: Toma radiográfica con técnica ortoradial mientras se intentaba localizar el conducto calcificado con lima Hedström. (Julio, 2014)

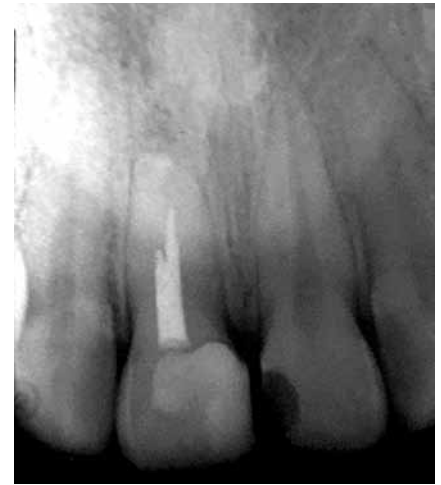

Figura 1: Control a los 4 meses de la cirugía. Se observa en el extremo radicular la obturación retrograda realizada con MTA y la reducción de la radiolucidez periapical.

reducir el 98% de las ramificaciones apicales y el 93% de los canales laterales y en dirección perpendicular a 90° del extremo radicular (2).

Luego de realizada la resección se procede a la obturación de la misma para lo cual varios cementos han sido utilizados como materiales de obturación del extremo radicular; y, más recientemente, los biomateriales tales como el Agregado de Trióxido Mineral (MTA), Biodentine (BD) y Biocerámicos (BC) (3, 4). Los biomateriales se pueden definir como materiales biológicos con facultad de reemplazar la función de los tejidos.

El MTA, BD y BC son los materiales más adecuados y que proporcionan mejores resultados en los procedimientos de apicectomía con respecto a otros materiales.

El MTA es un material con múltiples usos (5). Fue el primer material reportado en 1993 en un estudio realizado para el tratamiento de perforaciones radiculares patológicas y/o iatrogénicas y como material de obturación de cavidades en el extremo radicular (6). Adicionalmente, puede ser un material alternativo via-

ble en ciertas aplicaciones clínicas tales como el cierre del extremo de la raíz, ya que permite la regeneración del tejido original cuando se coloca en contacto directo con la pulpa dental y los tejidos perirradiculares (7, 8).

Otro material utilizado para retroobtención, es el Biodentine™ (Septodont) (9), es un material biocompatible con un núcleo de silicato tricálcico, con biocompatibilidad similar al MTA pero clínicamente más fácil de manipular no sólo en procedimientos de endodoncia, sino también para casos clínicos como recubrimiento de la dentina.

Los Biocerámicos (BC) son el resultado de la combinación entre silicato de calcio y fosfato de calcio, aplicables para uso biomédico y dental (10). Muestran un pH alcalino, actividad antibacteriana, radiopacidad, y biocompatibilidad.

El propósito del presente estudio fue el análisis de la información científica relevante de las propiedades físicas, químicas y biológicas del Agregado de trióxido mineral, Biodentine y Biocerámicos, utilizados como materiales de obturación retrógrada.

PRESENTACIÓN DEL CASO CLÍNICO

Se presentó a la consulta un paciente de sexo masculino de 27 años de edad. El motivo de consulta fue dolor, tumefacción y edema en la región anterior superior. Durante la anamnesis refirió haber sufrido un traumatismo anteriormente. Se procedió a la inspección clínica y radiográfica, observándose en el elemento 11 una imagen radiolúcida en la zona periapical de 3 a 4 mm compatible con una lesión apical, conducto calcificado en los tercios coronal y medio y ligamento periodontal ensanchado. (Figura 1). Luego de realizar las pruebas de sensibilidad al frío y calor, pruebas de percusión y test de la cavidad se determinó un diagnóstico de: Absceso Fénix.

En la consulta de urgencia se intentó realizar la apertura cameral, lo cual no se logró, por lo que se decidió suministrar al paciente terapia antibiótica y analgésica. El paciente fue recitado a las 48 horas para controlar su evolución; siendo derivado a la Carrera de Especialización de Endodoncia de la Facultad de Odontología – Universidad Nacional de Cuyo, para su abordaje y tratamiento.

Biomateriales utilizados en obturación retrógrada

Od. Alonso, Andrea Natalia

Debido a los reiterados intentos de canalizar el conducto radicular y habiendo llegado a una longitud de trabajo de 19mm con referencia en el borde incisal (Figura 2), se realizaron irrigaciones con hipoclorito de sodio al 5,25%, se secó el conducto con puntas de papel (Meta Biomed) y se colocó la pasta Lincon-D (Klepp) con lentulo.

A los 4 meses, se procedió a realizar la cirugía periapical siguiendo el protocolo que rige tal procedimiento y se obturó el extremo radicular con MTA manipulado de acuerdo a las recomendaciones del fabricante. El paciente fue citado nuevamente después de 4 meses para control, observándose una disminución progresiva de la radiolucidez periapical y una curación de la lesión (Figura 3).

DISCUSIÓN

La capacidad de sellado del MTA en obturaciones del extremo radicular es superior a las de amalgama, IRM y el Super EBA, evaluada mediante métodos de tinción y filtración bacteriana (11).

Evidencia científica indica que el MTA tiene una alta tasa de éxito clínico, proporciona un mejor sellado, es biocompatible y favorece la regeneración de tejidos cuando se lo utiliza como material de obturación retrógrada en comparación con amalgama, IRM y Super EBA (12).

De acuerdo a los reportes científicos encontrados sobre las propiedades físicas, químicas y biológicas de los materiales utilizados como obturación retrógrada se decidió utilizar MTA como material de

obturación en el caso clínico reportado mostrando excelentes resultados clínicos.

CONCLUSIONES

El MTA es considerado un material confiable como material de obturación retrógrada por su biocompatibilidad, propiedades antibacterianas, radiopacidad, baja solubilidad y excelente capacidad de sellado. Además tiene la propiedad de promover la regeneración de tejidos en comparación con amalgama, Super Eba e IRM. A pesar de las beneficiosas cualidades, el MTA tiene una gran desventaja que es el prolongado tiempo de fraguado y difícil manipulación en comparación con Biodentine y Biocerámicos.

BIBLIOGRAFÍA

1. KIM S, KRATCHMAN S (2006). *Modern endodontic surgery concepts and practice: a review*. *J Endod*; 32:601-23.
2. MJÖR IA, SMITH MR, FERRARI M, MANNOSE F (2001). *The structure of dentine in the apical region of human teeth*. *Int Endod J*; 34:346-53.
3. FRIEDMAN S (1991). *Retrograde approaches in endodontic therapy*. *Endod Dent Traumatol*; 7:97-107.
4. BODRUMLU E (2008). *Biocompatibility of retrograde root filling materials: a review*. *Aust Endod J*; 34(1):30-5.
5. PARIROKH M, TORABINEJAD M (2010). *Mineral trioxide aggregate: a comprehensive literature Review - part III: clinical applications, drawbacks, and mechanism of action*. *J Endod*; 36:400-13.
6. TORABINEJAD M, WATSON TF, PITT FORD TR (1993). *The sealing ability of mineral trioxide aggregate as a retrograde root filling material*. *J Endodon*; 19:591-5.
7. BERNABÉ PF, GOMES-FILHO JE, BERNABÉ DG, NERY MJ, OTOBONI-FILHO JA, DEZAN-JR E, CINTRA LT (2013). *Sealing ability of MTA used as a root end filling material: effect of the sonic and ultrasonic condensation*. *Braz Dent J*; 24:107-10.
8. CINTRA LT, RIBEIRO TA, GOMES-FILHO JE, BERNABÉ PF, WATANABE S, FACUNDO AC, SAMUEL RO, DEZAN-JUNIOR E (2013). *Biocompatibility and biomineralization assessment of a new root canal sealer and root-end filling material*. *Dent Traumatol*; 29:145-150.
9. COLÓN (2010). *Septodont Biodentine TM Activo Biosilicate Technology TM archivo científico*.
10. KOCH K, BRAVE D (2009). *Bioceramic technology: the game changer in endodontics*. *Endodontic Practice*; 2:17-21.
11. TORABINEJAD M, HIGA RK, MCKENDRY DJ, PITT FORD TR (1994). *Dye leakage of four root end filling materials: effects of blood contamination*. *J Endod*; 20:159-63.
12. FERNÁNDEZ-YÁÑEZ SÁNCHEZ A, LECO-BERROCAL MI, MARTÍNEZ-GONZÁLEZ JM (2008). *Metaanalysis of filler materials in periapical surgery*. *Med Oral Patol Oral Cir Bucal*. 13(3):180-5.

Tratamiento de reagudizaciones post terapia endodóntica

Treatment of exacerbations post endodontic therapy

Trabajo Final para optar al Título de Especialista en Endodoncia
Mendoza, Septiembre 2015

AUTOR

Alumno: OD. CASADO, RUTH ELIZABETH.

Odontóloga. Jefe de Trabajos Prácticos. Preclínica de Operatoria dental FO UNCuyo. Especialista en Endodoncia FO. UNCuyo.

Facultad de Odontología. Universidad Nacional de Cuyo. Fray Inalacán 475. Ciudad. Mendoza. Argentina. CP (5500).

E-mail: ruthcasado83@yahoo.com.ar.

RESUMEN

Después del tratamiento del conducto radicular puede presentarse un leve dolor incluso cuando el tratamiento se realizó bajo estándares clínicos adecuados, sin embargo, durante la terapia, algunos pacientes pueden experimentar una exacerbación, esta se expresa con síntomas clínicos como dolor espontáneo, a la masticación e hinchazón de los tejidos blandos de cara y mucosa oral en el área del diente tratado, y requiere atención odontológica inmediata. Las exacerbaciones son descritas como un fenómeno polietiológico. El propósito de este trabajo fue mostrar la frecuencia con que ocurren las reagudizaciones, evaluar los factores que intervienen en su aparición y determinar las distintas alternativas de tratamiento. Se presentó un caso clínico de un paciente al que se le realizaron 5 tratamientos endodónticos con diferentes diagnósticos, una sola sesión operatoria. Luego de realizados los tratamientos, se produjo una reagudización en el elemento 14. Se optó como tratamiento la terapia antibiótica. Los factores etiológicos en ocasiones no se pueden determinar con precisión, muchos de los tratamientos son en función de la prevención o del alivio de los síntomas durante la terapia endodóntica.

Palabras claves: tratamiento endodóntico, flare up, exacerbación aguda, dolor post operatorio, infección del conducto radicular.

ABSTRACT

After root canal treatment there may be a slight pain even when the treatment was carried out under appropriate clinical standards, however, during therapy, some patients may experience an exacerbation, this is expressed with clinical symptoms such as spontaneous pain, chewing and swelling of the soft tissues of the face and oral mucosa in the area of the treated tooth, and requires immediate dental care. Exacerbations are described as a phenomenon polietiológico. The purpose of this study was to show the frequency of occurrence of exacerbations, evaluate the factors involved in its appearance and determine the various treatment alternatives. A case of a patient who performed five endodontic treatments with different diagnoses, a single operative session was presented. After the treatments performed, an exacerbation occurred in the element 14. antibiotic therapy was chosen as a treatment. Etiological factors sometimes can not be determined accurately, many treatments are based on the prevention or relief of symptoms during endodontic therapy.

Key words: endodontic treatment, flare-up, acute exacerbation, postoperative pain, root canal infection.

Tratamiento de reagudizaciones post terapia endodóntica

Od. Casado, Ruth Elizabeth

INTRODUCCIÓN

La exacerbación aguda de los síntomas durante el tratamiento endodóntico entre sesiones es una complicación bien conocida. Este fenómeno ha sido denominado flare-up aunque la definición exacta de la misma difiere de un autor a otro, por lo resulta difícil comparar los resultados de los estudios. (1) El objetivo principal del tratamiento endodóntico es la preparación biomecánica del conducto radicular (limpieza, conformación, desinfección) y el sellado hermético, que proporcionan las condiciones óptimas para que los tejidos perirradiculares reparen (2). Después del tratamiento del conducto radicular puede presentarse un dolor leve incluso cuando el tratamiento se realizó bajo estándares clínicos adecuados, sin embargo, durante la terapia algunos pacientes pueden experimentar una exacerbación (3), la cual se expresa con síntomas clínicos como dolor a la masticación o espontáneo e hinchazón de los tejidos blandos de la cara y mucosa oral en el área del diente endodónticamente tratado, que se producen poco después de realizado el tratamiento endodóntico, y que requiere atención odontológica inmediata (4). De acuerdo con la literatura la tasa de reagudización después de un tratamiento endodóntico varía de 1,4% a 16% reportándose hasta un 50% (2). Las variaciones publicadas en cuanto a la frecuencia de dolor posoperatorio y reagudizaciones varían debido a las diferencias entre tipo y metodología de estudio (prospectivos y retrospectivos), edad de la pulpa dental, diagnóstico de periodontitis apical, momento en el que se registró el dolor, y experiencia clínica del profesional (5). Actualmente las exacerbaciones son descritas como

un fenómeno polietiológico, en donde intervienen diversos factores, tales como, factores mecánicos (sobreinstrumentación, extrusión de virutas de dentina, extrusión de restos de tejido pulpar infectados a la zona periapical y sobreextensión de la obturación del conducto radicular); factores químicos (irrigantes, medicación intracanal y selladores,) y factores microbiológicos que contribuyen a su aparición (6.). La infección es considerada el factor más importante en la patogénesis de la reagudización. Extruir material orgánico infectado en la región periapical durante la preparación del canal radicular podría causar la exacerbación. Otra hipótesis planteada es el crecimiento selectivo de ciertas especies bacterianas en el interior del conducto como resultado de cambios ecológicos durante el tratamiento endodóntico, produciendo en consecuencia, una reacción aguda en los tejidos periapicales. Por otra parte, nuevos microorganismos pueden penetrar en el canal radicular, como resultado de la preparación o sellado temporal inadecuado del conducto realizados durante la terapia multicita, lo que podría conducir a una reagudización. (3). La intensidad de la reacción inflamatoria puede estar influenciada por varios factores tales como, extensión de los cambios patológicos existentes en la región periapical (7), presencia de especies específicas de bacterias en el conducto radicular (8), tipo de diente, diagnóstico de la pulpa, aparición de dolor preoperatorio y presencia de fístula. Los factores demográficos como edad, sexo y estado de salud general también afectan la frecuencia de aparición de las reagudizaciones. A pesar de la técnica elegida durante la conformación mecánica del conducto radicular cierta

cantidad de restos infectados se extruyen a los tejidos periodontales, la cantidad mínima de extrusión de residuos a través del foramen apical se alcanza utilizando la técnica crown - down con los sistemas de Níquel - Titanio (9). Uno de los factores causantes de las reagudizaciones iatrogénicas del tratamiento endodóntico es la incorrecta toma de la longitud de trabajo del conducto radicular (LT) (10). La obtención de la LT mediante la radiografía depende de la condición de la raíz y de los tejidos periodontales. Resulta imposible localizar el límite cemento - dentina - cemento mediante una radiografía, por otra parte, puede haber distorsión y las estructuras adyacentes se pueden superponer en la imagen, por lo que resulta esencial combinar los datos radiológicos con los resultados de localizador apical electrónico (11) Los irrigantes, la medicación intracanal y los materiales de obturación pueden causar irritación química y dolor después de realizado el tratamiento endodóntico. La destrucción de hueso visible en la radiografía dental es un factor de riesgo postoperatorio que incide en la aparición de las reagudizaciones. La probabilidad de aparición es 9,64 veces mayor cuando se detecta destrucción ósea (10). Se estableció que un 80% de los pacientes que sienten dolor antes del inicio del tratamiento por lo general sienten el dolor después de realizado el mismo (12). Cuando los elementos dentarios tratados fueron molares el dolor se sintió 1,7 veces más en comparación con otros tipos de dientes. (13). La literatura demuestra que no existe una relación directa entre la manifestación de dolor postoperatorio y la cantidad de visitas utilizadas para la

Tratamiento de reagudizaciones post terapia endodóntica

Od. Casado, Ruth Elizabeth

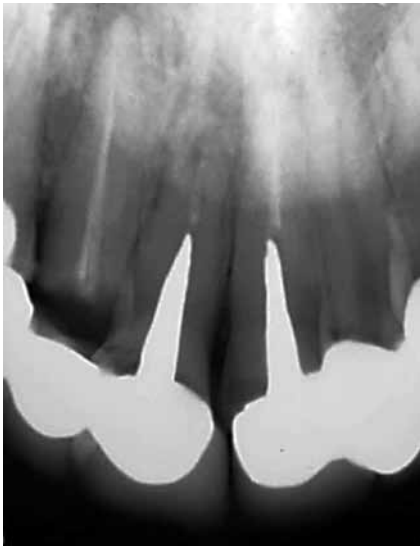

Figura 1: Radiografía preoperatoria en donde se observan los elementos 11 y 12.

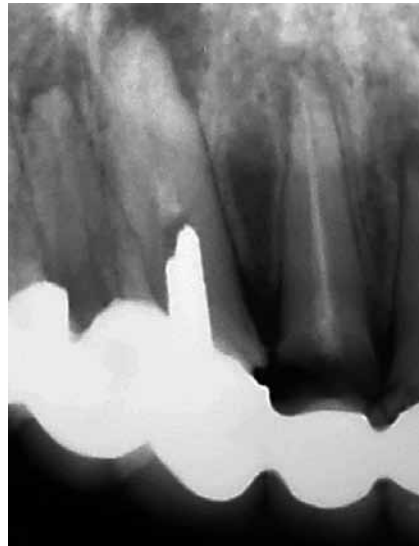


Figura 2: Radiografía preoperatoria en donde se observa el elemento.

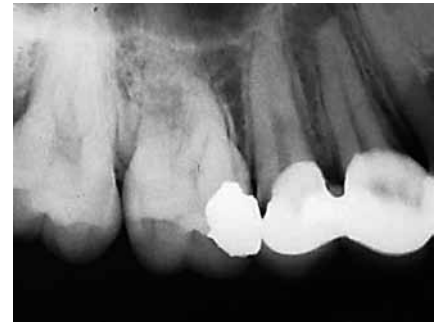

Figura 3: Radiografía preoperatoria en donde se observa el elemento 14 y 15.

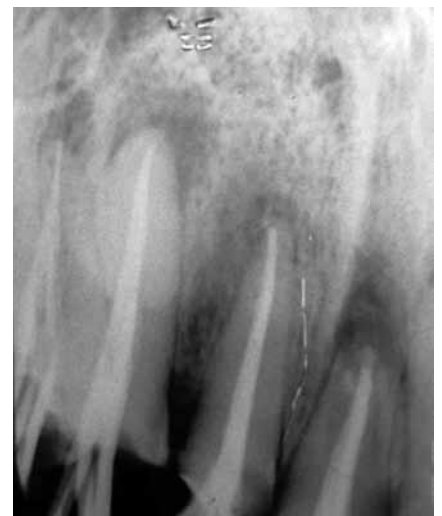

Figura 4: Radiografía pre final, en donde se observan los elementos 11 y 12

realización del tratamiento endodóntico (14). El hidróxido de calcio es utilizado como medicación intracanal con diversos fines, utilizado medicación intracanal no es útil para prevenir o reducir el dolor postoperatorio. Se estudio la tasa de reagudizaciones cuando se utilizaron antibióticos previos al tratamiento y no encontraron ninguna diferencia con respecto a pacientes que no fueron medicados previo a la intervención endodóntica.

El propósito de este trabajo es presentar la frecuencia de las reagudizaciones y evaluar los factores que intervienen en su aparición, como así también, determinar las distintas alternativas de tratamiento.

CASO CLÍNICO

Paciente de sexo masculino de 30 años de edad, de nacionalidad Chilena; concurre a la consulta derivado por el prostodoncista para evaluar los elementos dentarios 11 al 15.

Al examen clínico el mismo presentaba un puente de metal porcelana que involucraba los elementos antes men-

cionados en un solo tramo, el cual se encontraba desadaptado, y con movilidad, conjuntamente el área gingival se encontraba inflamada.

A fondo de surco del elemento 11 tejido cicatrizal por cirugía periapical previa. Entre los elementos 13 y 14 se observó la presencia de una fistula que al momento de la consulta, no drenaba. Al examen radiográfico se observó en el elemento 11 una raíz de menor tamaño debido a apicectomía previa, tratamiento endodóntico con obturación deficiente y presencia de una imagen radiolúcida a nivel apical (Fig.1). El elemento 12

Se encontraba abierto a la cavidad bucal, con tratamiento endodóntico y desadaptación de la prótesis (Fig.1). En el elemento 13 se observó material radiopaco en el interior del conducto radicular e imagen radiolúcida periapical (Fig.2). La observación del elemento 14 permitió la visualización a nivel apical de un proceso de remodelación apical. El elemento 15 presentó desadaptación coronaria del puente con ensanchamiento leve del espacio del

ligamento periodontal (Fig.3).

Durante el examen clínico se realizaron pruebas térmicas en donde solo el elemento 15 respondió positivamente. A las pruebas de percusión vertical solo el elemento 13 respondió positivamente. Luego de un minucioso examen clínico y radiográfico se diagnosticó, periodontitis apical crónica en el elemento 11 y 13, terapia endodóntica contaminada por exposición de larga data a la cavidad oral del elemento 12, periodontitis apical supurativa en el elemento 14 y en el elemento 15, pulpa vital y lesión de caries distal.

Tras haber brindado la información de

Tratamiento de reagudizaciones post terapia endodóntica

Od. Casado, Ruth Elizabeth

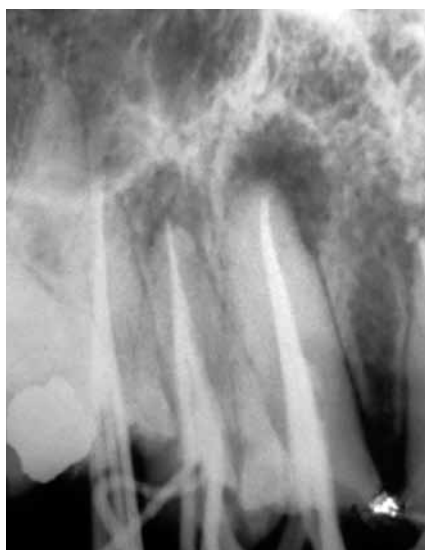

Figura 5: Radiografía pre final, en donde se observa el elemento 13 obturado a 1 mm del ápice.

los procedimientos a realizar, se obtuvo el consentimiento informado por parte del paciente.

Se procedió a retirar el puente con un extractor de coronas, se colocó anestesia en la zona y se aislaron los elementos. En los elementos 11 a 13 se eliminó la gutapercha de manera manual con limas Hedström (Maillefer, Dentsply, Brasil) de calibres crecientes 30 a 40, estas no ofrecieron gran resistencia, debido a la deficiente condensación.

Se determinó la longitud de trabajo con localizador apical T-Root VI (Foshan Tris Dental Instrument Co., Ltd, China) las cuales fueron determinadas en 12, 15, y 17 mm respectivamente, luego se procedió a la instrumentación mecanizada de los conductos con sistema Wave One (Dentsply, Brasil) limas #25/.08 y #40/.08, los elementos 11 y 13 se continuaron limpiando y conformando con instrumentación manual mediante limas k (M. Access, Maillefer, Suiza) #70 #50 respectivamente.

En los elementos 14 y 15 la apertu-

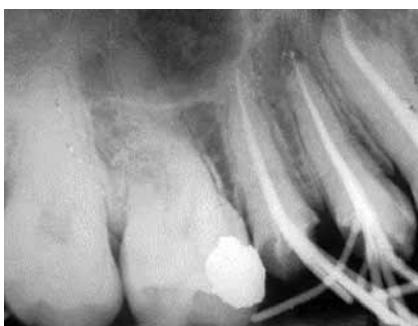

Figura 6: Radiografía pre final en donde se observa sobreobtención de 0.5 mm en elemento 14 y en el elemento 15 obturación del conducto con una correcta condensación.

ra se realiza con fresa redonda N° 2, preparación de acceso con limas pre-RaCe® (FKG Dentaire, Suiza) .10 y .08, se establecieron longitudes de trabajo a 18 mm en ambos conductos, se procedió a la instrumentación mecanizada del conducto, con limas Wave One (Dentsply, Brasil) #25/.08 con irrigación de hipoclorito de sodio al 5.25% durante el todo el procedimiento.

Una vez finalizada la limpieza y conformación se procedió al secado de los conductos mediante conos de papel de taper .02, y se prosiguió a calibrar los conos de gutapercha.

En el elemento 11 se utilizó un cono #70/.02 como cono maestro, y para el elemento 13 uno #50/.02 para el elemento 12 se calibró un cono #40/.04, para los elementos 14 y 15 se seleccionaron conos #25/.04, (DiaDent Group International Inc. CANADA & USA) Una vez seleccionados los conos se llevó cemento sellador Sealapex (Sybron / Kerr. EE.UU) con lentulo (VDW, GmbH, München) calibre 25 y se realizó una obturación convencional mediante condensación lateral utilizando conos accesorios MF, F y FM (Dia Dent Group International Inc. CANADA & USA) Debido a que el paciente regresaba a su país de origen se realizaron todos

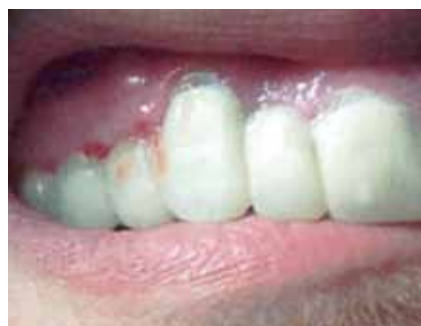

Figura 7: Adaptación provisoria del puente.

los tratamientos en la misma sesión. Radiografías pre finales de los elementos

El puente se adaptó nuevamente con acrílico (Subiton laboratories S.A Argentina) y fue cementado de forma provisoria con cemento de hidróxido de calcio fraguable (Hydro C, Dentsply, Brasil) (Fig.7).

A las 48 horas de realizado el tratamiento, se observa inflamación y el paciente refirió dolor por lo que se indicó ibuprofeno 400mg cada 8 horas (Fig.8) .A las 72 horas se observó una reagudización con presencia de una gran inflamación. (Fig. 9).

Motivo por el cual se decidió indicar al paciente la toma de amoxicilina 875mg más ácido clavulánico 125 mg, cada 12 horas; debido a que el paciente no pudo adquirir la medicación recetada concurre a un servicio de emergencias en Chile en donde se le recetó una medicación con menor dosis (amoxicilina 500mg más ácido clavulánico 125 mg) la cual se indicó cada 8 horas. (Fig. 10)

En horas de la tarde del mismo día el paciente refirió un absceso fluctuante a fondo de surco. El cual drenó por la fistula un contenido purulento y sanguinolento (Fig.11) Evolución después de 4 días del tratamiento endodóntico, y a 24 horas del comienzo de la terapia antibiótica, y drenaje del absceso, se observó una desinflamación

Tratamiento de reagudizaciones post terapia endodóntica

Od. Casado, Ruth Elizabeth

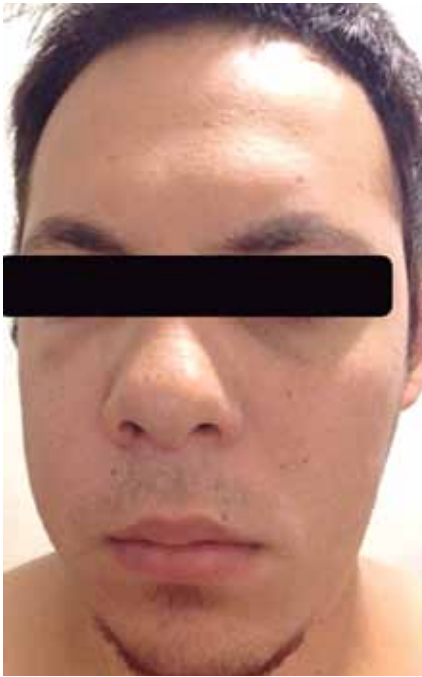

Figura 8: Fotografía tomada a las 48 hs del tratamiento en donde se observa un mayor volumen facial.

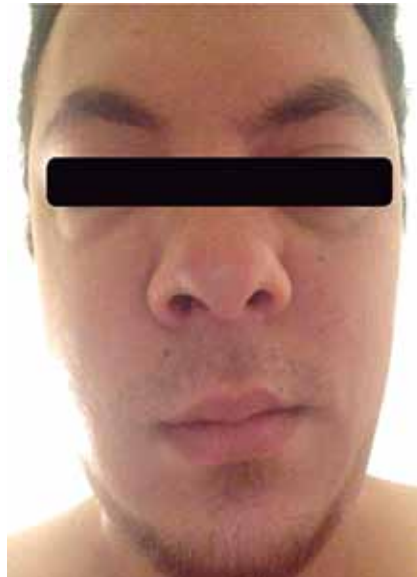

Figura 9: Imagen tomada a las 72 hs del tratamiento se observa una reagudización con presencia de una gran inflamación facial

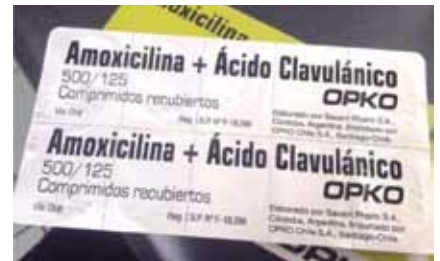


Figura 10: Medicación recetada por el servicio de emergencia.

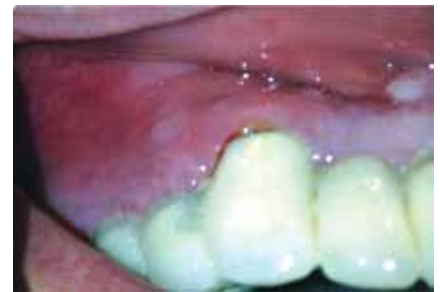

Figura 11: Fistula en el elemento 14 por el cual drenó el absceso.

notoria de la zona facial y leve infla (Fig.12) A los 6 días de realizado el tratamiento endodóntico, luego de 72hs de terapéutica antibiótica, se observó una evolución satisfactoria, ya que no se observaban signos de inflamación facial. (Fig.13) De la misma manera en la zona intraoral afectada se puede notar como los tejidos recuperaron la salud. (Fig.14)

Luego de 4 meses de realizadas las endodoncias se realizó un control clínico y radiográfico del paciente.

DISCUSIÓN

La percepción del dolor es una experiencia muy subjetiva y variable, modulado por múltiples factores físicos y psicológicos, y el reporte del dolor se ve influenciada por distintos factores (15). Además, la medición del dolor está plagada de peligros y oportunidades de errores. Debido a que los fac-

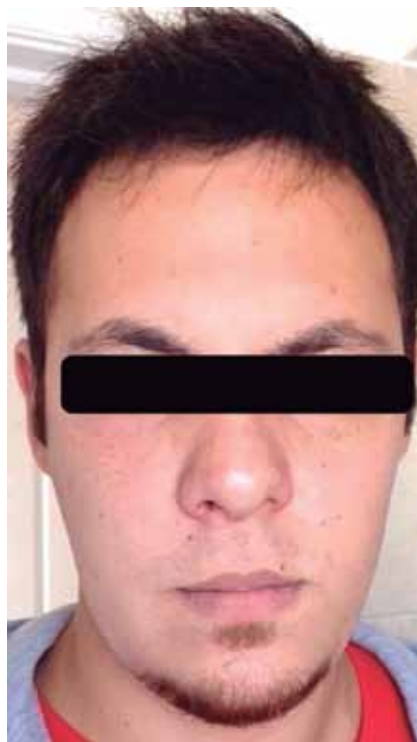

Figura 12: Luego del drenaje hay una notoria desinflamación facial.

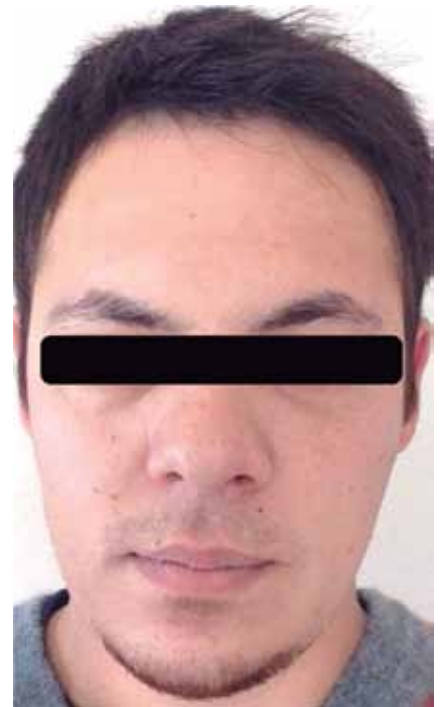

Figura 13: A las 72 hs. de administrada una terapéutica antibiótica, no se observan signos de inflamación.

Tratamiento de reagudizaciones post terapia endodóntica

Od. Casado, Ruth Elizabeth

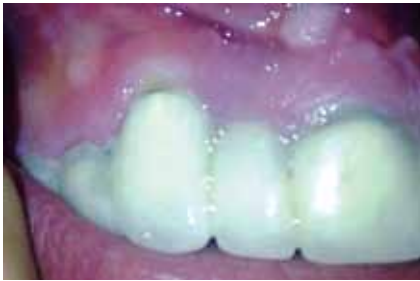

Figura 14: Tejidos periodontales con recuperación de salud.

tores etiológicos en ocasiones no se pueden determinar con precisión, muchos de los tratamientos se realizan en función de la prevención o del alivio de los síntomas durante la terapia endodóntica. Esto conduce a que no se proponga un tratamiento específico aceptado universalmente.

Uno de los tratamientos defendidos por Cohen (16) ha sido el alivio de la oclusión antes de la endodoncia para la prevención del dolor postoperatorio. Sin embargo no fue más eficaz que la simulación del mismo. La premedicación de la cámara pulpar o el

conducto radicular en la primera cita para reducir la posibilidad de reagudizaciones causada por impulsión hacia los tejidos periapicales de escombros infectados fue estudiada y no se ha encontrado diferencia en la incidencia de exacerbaciones dolorosas en pacientes cuyos conductos radiculares fueron pre medicados antes de la instrumentación a la de aquellos cuyos conductos radiculares fueron instrumentados completamente (17). Para los casos en donde hay presencia de supuración y en donde la inflamación es severa, el drenaje del exudado es el método más eficaz para reducir el dolor y la inflamación. Muchos clínicos prefieren dejar el conducto radicular abierto hasta que los síntomas hayan desaparecido sin embargo La exposición del conducto a los productos salivales aumenta logarítmicamente el crecimiento bacteriano, introduce nuevos microorganismos y activa la vía alternativa del complemento, todos estos factores llevan a una exacerbación del dolor. Con respecto al tipo de solución de irrigación utilizada, existe

poca diferencia en la incidencia de síntomas postoperatorios, siempre que la solución irrigadora no sea forzada más allá del foramen apical (18). Algunos investigadores informaron que los corticosteroides colocados en el conducto radicular controlan el dolor. No obstante la desventaja de estos es que interfieren con la fagocitosis y la síntesis de proteínas dando como resultado el desencadenamiento de infecciones y un retraso en la reparación (19). El uso sistemático de antibióticos no debe adoptarse como una medida de rutina. Sin embargo parece tener algún valor cuando el paciente presenta signos de afección sistémica, como celulitis, fiebre, malestar general y toxemia. El uso popular de la penicilina, se debe a que diferentes estudios encontraron en conductos radiculares infectados un predominio de microorganismos sensibles a la misma. Con respecto al dolor de origen dental este puede ser controlado mediante el uso de analgésicos, la actividad antiinflamatoria y analgésica de los agentes anti-inflamatorios no esteroideos (AINE) tales como el ibuprofeno, y naproxeno entre muchos otros (20).

De hecho, plantean que el dolor puede aliviarse mediante la administración de placebos. Actúan ali-

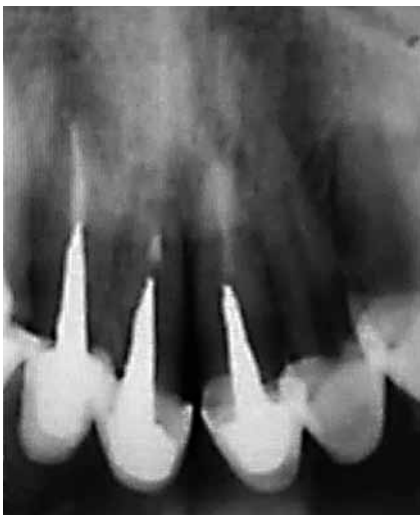

Figura 16: Radiografía de Control a los 4 meses. Se observa la rehabilitación de los elementos dentarios.

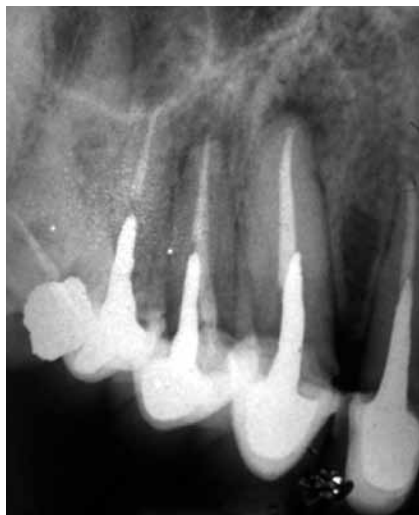

Figura 17: Radiografía de control a los 4 meses, en donde se observa una disminución de la radiolucidez apical en zona del canino.

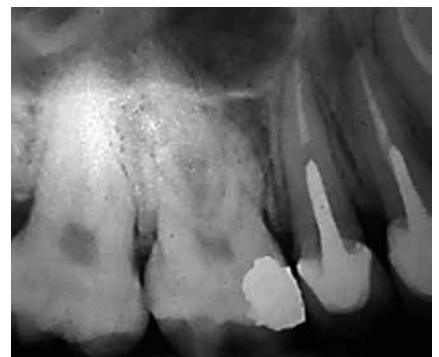


Figura 18: Radiografía de control a los 4 meses, se observa rehabilitación de los elementos 14 y 15.

Tratamiento de reagudizaciones post terapia endodóntica

Od. Casado, Ruth Elizabeth

viando la ansiedad y son bastante eficaces en un alto porcentaje de los casos. Las instrucciones o sugerencias dadas al paciente son herramientas de gran alcance en el control del dolor. Además, los pacientes que reciben información sobre las posibles consecuencias dolorosas son menos propensos a reaccionar de forma exagerada al dolor

CONCLUSIÓN

Tras la finalización de la terapia endodóntica, algunos pacientes pueden presentar sintomatología dolorosa. La incidencia de dolor después del tratamiento endodóntico en una o múltiples sesiones no varía considerablemente.

Debido a la complejidad que conlleva el tratamiento endodóntico en todas

sus fases y evolución, las explicaciones detalladas a los pacientes acerca de los procedimientos, beneficios esperados y las posibles respuestas de dolor, ayudan a aliviar la ansiedad.

Dada la alta frecuencia de desarrollo de las reagudizaciones, estas deben ser consideradas como parte importante en la planificación de la terapia endodóntica.

BIBLIOGRAFÍA

- 1- RIMMER A. (2001). *The Flare-Up Index: A Quantitative Method to Describe the Phenomenon*. *J Endod*; 19 (5): 255 – 256
- 2- UDOYE CH, AGUWA E. *Flare - up incidence and related factors in adults*. *J Dent Oral Hyg* 2010; 2:19-22.
- 3- SIQUEIRA JF. *Microbial causes of endodontic flare - ups*. *Int Endod J* 2003; 36:453-63.
- 4- GOTLER M, BAR-GIL B, ASHKENAZI M. *Postoperative pain after root canal treatment: a prospective cohort study*. *Int J Dent* 2012; 2012:310467.
- 5- ARIAS A, DE LA MACORRA JC, HIDALGO JJ, AZABAL M. *Predictive models of pain following root canal treatment: a prospective clinical study*. *Int Endod J* 2013 2013; 8:784-93.
- 6- SELTZER S, NAIDORF IJ. *Flare-ups in endodontics: part I—etiological factors*. *J Endod*
- 7- TROWBRIDGE HO, EMLING RC. *Inflammation: a review of the process*. 5th ed. Chicago: Quintessence, 1997
- 8- CHAVEZ DE PAZ VILLANUEVA LE. *Fusobacterium nucleatum in endodontic flare-ups*. *Oral Surg Oral Med Oral Pathol Oral Radiol Endod* 2002; 93:179–83.
- 9- KARA TUNCER A, GEREK M. *Effect of working length measurement by electronic apex locator or digital radiography on postoperative pain: a randomized clinical trial*. *J Endod* 2014; 40:38-41.
- 10- IQBAL M, KOHLI E. *Incidence and factors related to flare - ups in a graduate endodontic programme*. *Int Endod J* 2009; 42:99-104.
- 11- SILVA EJ, MENAGED K, AJUZ N, MONTEIRO MR, COUTINHO- FILHO TDE S. *Postoperative pain after foraminal enlargement in anterior teeth with necrosis and apical periodontitis: a prospective and randomized clinical trial*. *J Endod* 2013; 39:173-6.
- 12- SATHORN C, PARASHOS P, MESSER H. *The prevalence of postoperative pain and flare - up in a single- and multiple – visit endodontic treatment: a systematic review*. *Int Endod J* 2008; 41:91-9.
- 13- DALL AQ, JOUHAR R, KHOSO N. A. *Comparison of inter-appointment pain between ledermix and no intracanal medicament in acute apical periodontitis*. *J Liaquat Univ MedHealth Sci* 2011; 3:106-11.
- 14- FIGINI L, LODI G, GORNI F, GAGLIANI M. *Single versus multiple visits for endodontic treatment of permanent teeth: a Cochrane systematic review*. *J Endod* 2008; 34:1041-7.
- 15- BENDER IB. *Pulpal pain diagnosis: a review*. *J Endod* 2000; 26:175–9
- 16- COHEN S. *Endodontic emergencies*. In: Cohen S, Burns RC, eds. *Pathways of the pulp*. 2nd ed. St. Louis: CV Mosby Co., 1980:31.
- 17- BALABAN FS, SKIDMORE AE, GRIFFIN JE. *Acute exacerbations following initial treatment of necrotic pulps*. *J Endodon* 1984; 10:78-81.
- 18- FOLEY DB, WEINE FS, HAGEN JC, DEOBARRIO JJ. *Effectiveness of selected irrigants in the elimination of Bacteroides melaninogenicus from the root canal system: an in vitro study*. *J Endodon* 1983; 9:236.
- 19- MOSKOW A, MORSE DR, KRASNER P, FURST ML. *Intracanal use of a corticosteroid solution as an endodontic anodyne*. *Oral Surg* 1984; 58:600.
- 20- FLOWER RJ. *Drugs which inhibit prostaglandin biosynthesis*. *Pharmacol Rev* 1974; 26:3

Desarrollo de reabsorciones radiculares vinculadas a la ortodoncia

Development of root resorption related orthodontic

AUTOR

OD. REYES MARÍA GIMENA

Odontólogo.

E-mail: gimena_reyes@hotmail.com

RESUMEN

La endodoncia actual se relaciona con otros campos del tratamiento odontológico, y un ejemplo de ello es su interrelación con la ortodoncia. Existe un área importante en la que la endodoncia y la ortodoncia comparten bases comunes, y es la etiología, ya que el tratamiento ortodóncico conlleva un desplazamiento del diente pudiendo inducir alguna respuesta por parte del tejido pulpar.

Durante el movimiento dental ortodóncico, la reabsorción radicular apical es un efecto secundario no deseado, difícil de predecir y reparar. A pesar de que rara vez es grave, es un evento devastador cuando se reconoce radiográficamente.

El objetivo de este trabajo, fue analizar la presencia de reabsorciones radiculares externas al aplicar fuerzas ortodóncicas.

Palabras clave: fuerza de ortodoncia, reabsorción radicular externa.

ABSTRACT

The current endodontics is related to other fields of dental treatment, and an example of this is his relationship with orthodontics. There is an important area where endodontics and orthodontics share common ground, and the etiology, since the orthodontic treatment leads to a displacement of the tooth may induce a response from the pulp tissue.

During orthodontic tooth movement, the apical root resorption is an unwanted side effect difficult, to predict and repair. Although rarely serious, it is a devastating event when it recognizes radiographically. The aim of this study was to analyze the presence of external root resorption when applying orthodontic forces.

Keywords: Orthodontic force, external root resorption.

INTRODUCCIÓN

El movimiento dental ortodóncico se basa en la remodelación, inducida mediante fuerzas, del ligamento periodontal y del hueso alveolar.

Durante el movimiento dental ortodóncico, la reabsorción radicular apical es un efecto secundario no deseado, difícil de

predecir y reparar. A pesar de que rara vez es grave, es un evento devastador cuando se reconoce radiográficamente (Lozano et al., 2009).

Las características histológicas típicas que se presentan en estos eventos son; necrosis del ligamento periodontal en el lado de la presión con formación de zonas hialinas

libres de células seguida de reabsorción osteoclástica del hueso alveolar vecino y aposición de hueso por los osteoblastos en el lado donde existe tensión.

La aplicación de fuerzas de ortodoncia, inducen un proceso local que incluye todas las características de la inflamación (Stedman, 1982). Esta inflamación, que

Desarrollo de reabsorciones radiculares vinculadas a la ortodoncia

Od. Reyes, María Gimena

es esencial en el movimiento dentario, es en realidad el componente fundamental del proceso de reabsorción radicular (Bosshardt et al., 1998). Por lo tanto, a la luz de toda la extensión del proceso histológico, la reabsorción radicular inducida por fuerzas de ortodoncia debería denominarse más exactamente reabsorción radicular inflamatoria inducida por ortodoncia (OIIRR).

Existen tres grados de severidad de OIIRR, el primero se denomina cementificante o reabsorción con remodelación de superficie. El segundo grado es denominado reabsorción dentinaria con reparación (reabsorción de profundidad). El tercer grado de reabsorción radicular apical es la circunferencial. Cuando la porción apical de la raíz pierde material debajo del cemento, no es posible la regeneración. La reparación de la superficie externa por lo general ocurre en la capa de cemento. Con el tiempo, los bordes afilados pueden ser nivelados gradualmente. Comúnmente la anquilosis no es una secuela de la OIIRR (Brezniak, et al., 2002b).

La etiología de la reabsorción radicular presenta dos fases: una de estimulación y otra de reestimulación. En la primera fase, el estímulo afecta los tejidos no mineralizados, como el precemento o el tejido cementoide, que cubre la superficie externa de la raíz. En la segunda fase, la continuación del proceso de reabsorción es dependiente de una estimulación continua o reestimulación de las células odontoclásticas por infección o presión. Se han señalado diversos factores que intervienen en la reabsorción radicular mediante estímulos mecánicos, entre ellos la ortodoncia, la cual es considerada como un microtrauma para el ligamento periodontal y los tejidos adyacentes.

En dientes sometidos a fuerzas ortodóncicas, la reabsorción radicular externa (RRE) se origina por factores biológicos (relacionados con el paciente) y por factores mecánicos (relacionados con el tratamiento) (Uribe, 2010).

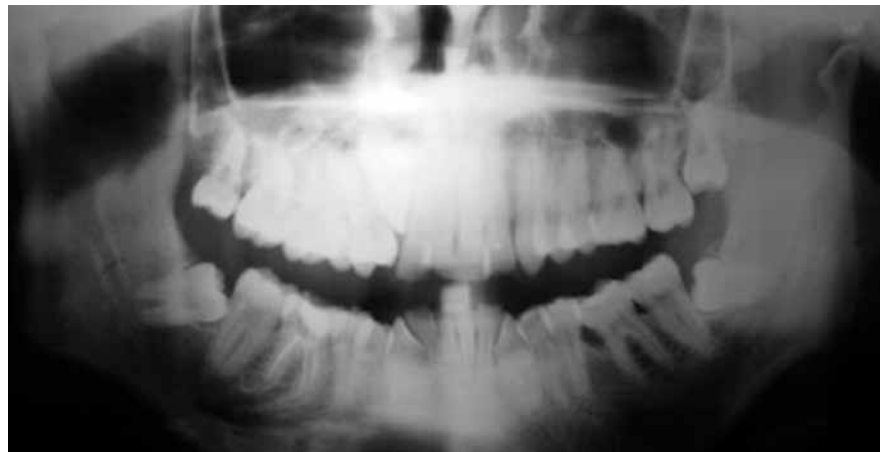

Figura 1: Radiografía panorámica pretratamiento.

En la mayoría de los estudios de OIIRR, se utilizaron radiografías intraorales. Aún con los esfuerzos para obtener periódicamente radiografías idénticas, esta técnica presentó defectos (Brezniak et al., 2004). En las radiografías panorámicas, los ápices radiculares, especialmente de las regiones anteriores, pueden situarse fuera del plano focal. La utilidad de la radiografía cefalométrica lateral de cráneo en la detección de las reabsorciones radiculares está limitada por la superposición de los elementos dentarios (Leach et al., 2001). La capacidad de CBCT para obtener imágenes sin distorsiones y reproducir raíces individuales ofrece excelentes posibilidades para estudiar la reabsorción radicular, y se acerca a los resultados obtenidos por métodos histológicos (Lund et al., 2010). Por lo tanto, el objetivo de este trabajo, es analizar la presencia de reabsorciones radiculares externas al aplicar fuerzas ortodóncicas.

CASO CLÍNICO

Paciente de 25 años de edad, concurrió a consulta para realizar un tratamiento de ortodoncia.

La historia médica no presentó datos sistémicos relevantes.

En cuanto a la historia odontológica el paciente refirió haber sufrido un traumatismo aproximadamente a los 14 años de

edad en donde se produjo la fractura coronaria del elemento.

Mediante los estudios de ortodoncia pretratamiento (radiografía cefalométrica lateral de cráneo con trazado cefalométrico de Ricketts, modelos de estudio y examen clínico), se determinó que el paciente presentaba clase II esquelética, con apiñamiento severo anterosuperior e inferior. Se tomó radiografía panorámica (Fig. 1) y radiografías intraorales pretratamiento de incisivos superiores e inferiores (Fig. 2). En el maxilar superior se utilizaron retoligaduras en caninos y arco llave doble (Ortho Organizers, USA) para cerrar espacio post extracción y se finalizó con arco ortodóncico intraoral cromo níquel 0.17" x 0.25" (Morelli, Brasil) y ligadura metálica en ocho de 16 a 26.

En el maxilar inferior, se utilizó arco ortodóncico intraoral reverso - spee superelástico níquel titanio - redondo 0,16" (Morelli, Brasil), este produce una fuerza de intrusión del sector anterior y extrusión de los sectores laterales posteriores. Como se indicó anteriormente, se decidió realizar la extracción del incisivo lateral inferior izquierdo, debido a que se presentaba con un torque positivo muy aumentado. Este espacio es cerrado con arco ortodóncico intraoral cromo níquel 0.17"x 0.25" (Morelli, Brasil) y ligadura metálica en ocho.

Desarrollo de reabsorciones radiculares vinculadas a la ortodoncia

Od. Reyes, María Gimena

A los seis meses de tratamiento se solicitó radiografía panorámica e intraoral de control (Fig.3), observándose en la misma un remodelado apical en los cuatro incisivos inferiores compatible con OIIRR.

Se realizaron pruebas de sensibilidad, en los incisivos inferiores los que, respondieron positivamente al frío (Kleep Ice. Grinberg dentales S.A. Industria Argentina).

Para determinar la causa de las reabsorciones radiculares, se realizó un examen minucioso, analizando radiografía panorámica y radiografías periapicales previas al tratamiento de ortodoncia, en las cuales se observaban los ápices normales.

Al paciente se le informó de la presencia de las reabsorciones radiculares a causa del tratamiento de ortodoncia, se le explicó que en su caso no existen consecuencias sobre la pulpa de los dientes afectados ya que la vitalidad de estos no se vio afectada.

Actualmente el paciente continúa con su tratamiento.

DISCUSIÓN

Se sabe que las fuerzas de ortodoncia producen daño mecánico y reacciones inflamatorias en el periodonto, como así

también daño celular, cambios inflamatorios, y trastornos circulatorios en la pulpa. En los últimos 10 años, la reabsorción radicular inflamatoria (OIIRR) ha sido reconocida cada vez más como una consecuencia iatrogénica de un tratamiento de ortodoncia. Con el tiempo va adquiriendo más resonancias debidas a sus implicancias médico legales. Se sugieren varios procedimientos que pueden evitar este fenómeno; sin embargo, ninguno de ellos puede prevenir completamente la OIIRR (Brezniak et al., 2002a).

Para el diagnóstico, la valoración radiológica, aunque con limitaciones, es el medio más frecuente para diagnosticar el acortamiento apical de las piezas dentarias. El diagnóstico se basa en términos de comparación, con el uso de una radiografía pretratamiento y otra al final del mismo y debe seguir, sea cual sea el medio radiológico adoptado, una metodología estandarizada (Sameshima et al., 2001 a).

Para la prevención y el tratamiento, antes de iniciar el tratamiento de ortodoncia convendría realizar un diagnóstico lo más precoz posible. Los ortodontistas pueden considerar algunos pasos clínicos antes, durante y después del

tratamiento, relacionados con OIIRR. Los factores biológicos son inherentes al paciente y no los podemos modificar, a diferencia de los factores mecánicos que se relacionan con el tratamiento, y en estos, sí se puede intervenir.

Si hablamos del tratamiento de elección, se han realizado numerosos estudios que comparan los sistemas de tratamiento alternativos, donde ninguno pudo demostrar una clara ventaja de un sistema sobre los demás, no se pudo determinar ningún sistema que reduzca o elimine el fenómeno OIIRR con un grado de certeza (McNab et al., 2000; Sameshima et al., 2001b)

Ninguna fuerza de ortodoncia puede imitar las fisiológicas naturales (Oppenheim, 1942). Se recomienda no sobrecargar los dientes con altos niveles de fuerza. Los altos niveles de fuerza tenderán a aumentar las áreas dañadas en el ligamento periodontal, que puede conducir a más extensa OIIRR (Brudvik et al., 1994).

Numerosos estudios determinan una posible correlación entre la duración del tratamiento activo con la incidencia y extensión de la OIIRR (Sameshima et al., 2001b).

Después de 6 meses de tratamiento,

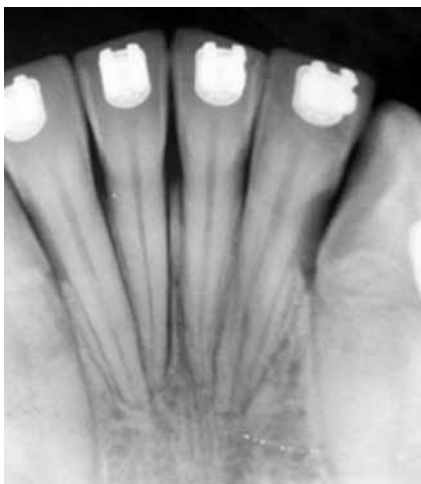

Figura 2: Radiografía periapical del sector anteroinferior donde se observan los ápices radiculares sin alteraciones en su porción apical.

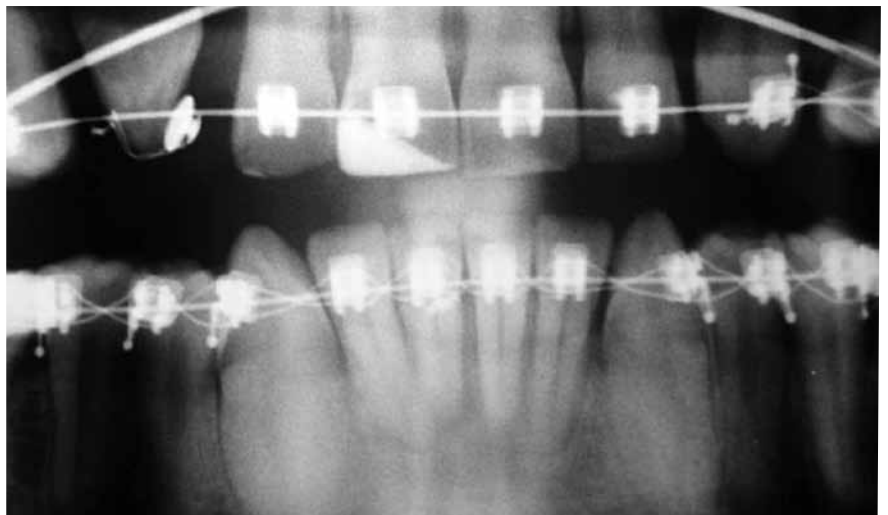


Figura 3: Radiografía panorámica ampliada en donde se observa con mayor precisión el remodelado apical en los incisivos inferiores.

Desarrollo de reabsorciones radiculares vinculadas a la ortodoncia

Od. Reyes, María Gimena

se debe tomar radiografías periapicales de los dientes involucrados en este tratamiento. Cuando se detecta OIRR en la radiografía periapical, el tratamiento debe ser detenido durante dos o tres meses con arcos pasivos. Esta sugerencia en realidad se puede aplicar a cualquier procedimiento extenso de ortodoncia de forma obligatoria. Detener el tratamiento durante tres meses en un sector con un arco pasivo mientras se trabaja en el otro es una solución práctica que puede ser implementada sin modificar el plan de tratamiento (Levander et al., 1994). Cuando se identifica la reabsorción severa, los objetivos del tratamiento deben ser reevaluados con el paciente; por ejemplo,

las opciones alternativas podrían incluir soluciones protésicas para cerrar espacios, la liberación de los dientes de arcos activos si es posible (Bednar et al., 1998). Se recomienda realizar una radiografía de control a los 6 o 9 meses después de iniciar el tratamiento, por el riesgo a que éstas vayan progresando más durante el mismo. Varios autores (Levander et al., 1994; Harris, 2000), aconsejan hacer una pausa en el tratamiento de ortodoncia de unos 2 a 3 meses para conseguir la reparación de las lagunas y reducir la posibilidad de incurrir en acortamientos radiculares extensos. La principal consecuencia clínica de las reabsorciones radiculares es la movilidad de los dientes afectados. Para la curación

de la reabsorción apical diagnosticada tras el tratamiento ortodóncico, las conductas terapéuticas posibles van desde el tratamiento conductos hasta la reparación del defecto con amalgama y en los casos de peor pronóstico, la extracción de la pieza afectada (Giganti et al., 1997).

CONCLUSIÓN

En conclusión, la reabsorción radicular externa (RRE) es un evento indeseable del tratamiento ortodóncico que tiene su origen en factores biológicos y en factores mecánicos. Por lo tanto, es responsabilidad del ortodoncista conocer todos los factores de riesgo de la RRE, con el fin de prevenirla o interceptarla oportunamente.

BIBLIOGRAFÍA

1. **BEDNAR J, WISE R (1998).** *A practical clinical approach to the treatment and management of patients experiencing root resorption during and after orthodontic therapy.* In: Davidovitch Z, Mah J, eds. *Biological Mechanisms of Tooth Eruption, Resorption and Replacement by Implants.* Boston, Mass: Harvard Society for the Advancement of Orthodontics: 425-437.
2. **BOSSHARDT D, MASSEREDJIAN V, NANJI A.** *Root resorption and tissue repair in orthodontically treated human premolars.* In: Davidovitch Z, Mah J, eds. *Biological Mechanisms of Tooth Eruption, Resorption and Replacement by Implants.* Boston, Mass: Harvard Society for the Advancement of Orthodontics; 1998, pp 425 - 437.
3. **BREZNIAK N, WASSERSTEIN A (2002A).** *Orthodontically induced inflammatory root resorption. Part I: the basic science aspects.* *Angle Orthod* 72: 175-179.
4. **BREZNIAK N, WASSERSTEIN A (2002B).** *Orthodontically induced inflammatory root resorption: Part II. The clinical aspects.* *Angle Orthod* 72(2): 180-4.
5. **BREZNIAK N, GOREN S, ZOIZNER R (2004).** *The accuracy of the cemento-enamel junction identification on periapical films.* *Angle Orthod* 74:496-500.
6. **GIGANTI U, FAVILLI F, FALCONI A, GIULIANO B (1997).** *La reabsorción radicular ortodóncica: revisión de la literatura.* *Rev Esp Ortod* 27:83-104.
7. **HARRIS E (2000).** *Root resorption during orthodontic therapy.* *Semin Orthod* 6:183-94.
8. **LEACH H, IRELAND A, WHAITES E (2001).** *Radiographic diagnosis of root resorption in relation to orthodontics.* *Br Dent J* 190:16-22.
9. **LEVANDER E, MALMGREN O, ELIASSON S (1994).** *Evaluation of root resorption in relation to two orthodontic treatment regimes. A clinical experimental study.* *Eur J Orthod* 16:223- 228.
10. **LOZANO - CHOURIO MA, RUIZ ROJAS AL (2009).** *Reabsorción radicular en ortodoncia: revisión de la literatura.* *Univ Odontol* 28(60): 45-52.
11. **LUND H, GRÖNDAHL K, GRO'NDAHL H (2010).** *Cone beam computed tomography for assessment of root length and marginal bone level during orthodontic treatment.* *Angle Orthod* 80:466-473.
12. **MCNAB S, BATTISTUTTA D, TAVERNE A, SYMONS A (2000).** *External apical root resorption following orthodontic treatment* *Angle Orthod* 70:227-232.
13. **OPPENHEIM A (1942).** *Human tissue response to orthodontic intervention of short and long duration.* *Am J Orthod* 28:263-301.
14. **OTTOLENGUI R (1914).** *The physiological and pathological resorption of tooth roots.* *Dental Items of Interest.* 36: 332-62.
15. **SAMESHIMA G, SINCLAIR P (2001A).** *Predicting and preventing root resorption: Part I. Diagnostic factors.* *Am J Orthod Dentofacial Orthop* 119(5): 505-10.
16. **SAMESHIMA G, SINCLAIR P (2001B).** *Predicting and preventing root resorption: part II. Treatment factors.* *Am J Orthod Dentofac Orthop* 119:511-515.
17. **STEDMAN. STEDMAN'S MEDICAL DICTIONARY.** 24th Ed. Williams & Wilkins Publisher. Baltimore, 1982.
18. **URIBE RESTREPO GA.** *Ortodoncia: teoría y clínica.* 2a Ed. CIB, Medellín, 2010.

Reparación apical posterior al tratamiento endodóntico

Apical repair after endodontic treatment

AUTOR

ESP. OD. GONZÁLEZ ANA JULIETA

Carera de Especialización en Endodoncia, Facultad de Odontología, UNCuyo. Colón 850. Guaymallén. Mendoza. Argentina. CP (5519).

E-mail: julietagonzalezinter@gmail.com

RESUMEN

El proceso de cicatrización involucra una serie de eventos que ocurren en respuesta a una lesión producida por agentes injuriantes. Su finalidad es lograr que ese tejido dañado sane.

El objetivo de este trabajo fue describir cada una de las fases de la reparación, así como también los sistemas celulares pertenecientes a los tejidos involucrados en el proceso reparativo postendodoncia. Al conocer íntimamente estos mecanismos, se logrará analizar la variabilidad de respuesta del organismo para poder así predecir las posibilidades de éxito o fracaso en la terapia endodóntica. A partir de criterios histológicos, radiológicos y clínicos se podrá evaluar la respuesta biológica de cada paciente.

Palabras claves: Cierre apical, histología, reparación apical.

ABSTRACT

The healing process involves a series of events that occur in response to injury caused by harmful agents. It seeks to heal the damaged tissue. The aim of this study was to describe each of the stages of repair, as well as cellular systems belonging to the tissues involved in the repair process postendodontia. To intimately understand these mechanisms, it will be possible to analyze the variability of response of the body to well predict the chances of success or failure in endodontic therapy. From histological, radiological and clinical criteria can evaluate the biological response of each patient.

Key words: Apical closure, histology, apical repair.

INTRODUCCIÓN

La endodoncia no finaliza con la obturación del conducto radicular, el elemento tratado constituye un diente sin vitalidad pulpar, rodeado de tejidos vivos de sostén que lo mantienen en su alveolo. Del estado de salud de los tejidos de soporte, depende el presente y futuro de la pieza dental.

Una lesión puede ser definida como una

interrupción en la continuidad de los tejidos. Para devolver la continuidad perdida de los tejidos y restablecer la función es necesario que se desarrolle el proceso de curación (1).

La cicatrización es la respuesta programada del tejido ante una lesión que implica procesos biológicos celulares y moleculares complejos (2). El objetivo ideal del tratamiento de las enfermedades estable-

cidas, es lograr la cicatrización de la herida, la cual puede resultar en reparación o regeneración.

El término regeneración es aplicado a aquellos fenómenos biológicos en los cuales la anatomía y función de los tejidos injuriados son restauradas en forma completa (1). Este mecanismo constituye la sustitución del tejido lesionado por células parenquimatosas del mismo tipo,

Reparación apical posterior al tratamiento endodóntico

Od. González, Ana Julieta

con tejido idéntico al original y que cumpla las mismas funciones (3).

Por otra parte, la reparación o formación de una cicatriz se refiere a aquellos procesos biológicos en donde se restablece la continuidad del tejido lesionado con una nueva formación tisular que no restaura ni anatomía, ni función (1).

Williams (3) postuló que la reparación es la sustitución por tejido conjuntivo que constituye una cicatriz.

Cuando un tejido es lesionado, la sucesión de eventos que ocurren pueden ser divididos en tres etapas denominadas fase inflamatoria, que a su vez se subdivide en fase hemostática e inflamatoria propiamente dicha, fase de proliferación y fase de remodelado. Así mismo, al ser la reparación un proceso continuo y dinámico, cada una de las etapas no pueden diferenciarse claramente, coincidiendo en forma parcial (4).

La fase inflamatoria se inicia en el momento en que se produce la lesión, su duración es de aproximadamente tres días. Las primeras reacciones vasculares y celulares consisten en la coagulación y hemostasia, concluyendo después de haber transcurrido aproximadamente 10 minutos de que se generó la lesión (5).

La fase inflamatoria propiamente dicha se caracteriza por la formación de un exudado tisular que favorece el reclutamiento de células liberadoras de moléculas proinflamatorias que diluyen toxinas bacterianas y remueven los agentes irritantes (6). La vasodilatación provoca un aumento de la permeabilidad vascular con un aumento de la presión intersticial. Un primer impulso exudativo tiene lugar aproximadamente 10 minutos después de que se produzca la lesión. Posteriormente, entre una a dos horas después, se desarrolla un edema, contribuyendo a la disminución en la velocidad del flujo sanguíneo lo que provoca una acidosis local que intensifica procesos catabólicos y diluye los productos tóxicos producidos por los tejidos, bacterias y cuerpos extraños en la

zona (7). Una de las expresiones clínicas en esta etapa es el dolor (8).

La fase proliferativa se caracteriza por proliferación y migración de fibroblastos y por la producción de tejido conjuntivo. Los productos activados del complemento actúan atrayendo macrófagos al sitio. Estos a su vez, liberan factores de crecimiento que estimulan la migración de fibroblastos y secreción de diferentes tipos de colágeno que sumado a la formación de nuevos vasos generan tejido de granulación.

Se crea una interdependencia entre el tejido fibroso formado y la nueva red vascular, dada por la necesidad de nutrientes del nuevo tejido de soporte (9). Posteriormente se inicia el remodelado, en esta fase el tejido de granulación es remodelado y madurado hacia la formación de una cicatriz. Se inicia el proceso de osteogénesis y mineralización (10).

El análisis histológico, radiográfico y clínico de la zona periapical postratamiento endodóntico resulta indispensable para el entendimiento de la res-

puesta reparativa del paciente.

CASO CLÍNICO

Paciente de sexo masculino de 27 años de edad asistió a la consulta por presentar fractura coronaria del elemento 12 restaurado anteriormente con resina compuesta. Radiográficamente se observó radiolucidez apical en el elemento dentario compatible con una periodontitis apical crónica. Se realizó la endodoncia en una sesión, se procedió a realizar el aislamiento del campo y la apertura cameral garantizando acceso directo al conducto radicular, se procedió a la limpieza y conformación del conducto radicular utilizando una técnica corono apical con sistema de instrumentación PROTAPER (Progressive Taper) (Dentsply Maillefer, Ballaigues, Switzerland), sistema de instrumentación mecanizada por rotación horaria continua de níquel-titanio, la desinfección del conducto se realizó irrigando con hipoclorito de sodio al 5,25 % (Clorox. Pe) y se obturó en la misma sesión con conos de gutapercha taper 0.6

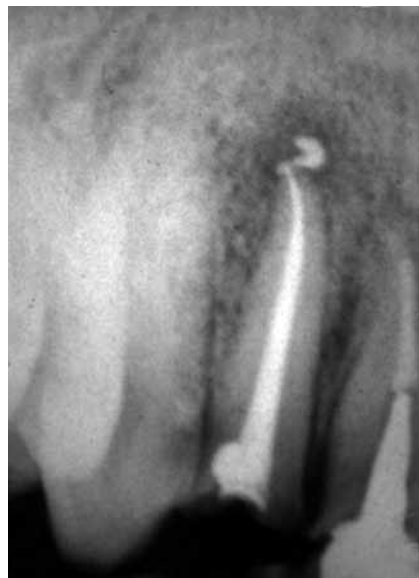

Figura 1: Radiografía posoperatoria. En donde se observa extravasación de cemento sellador.

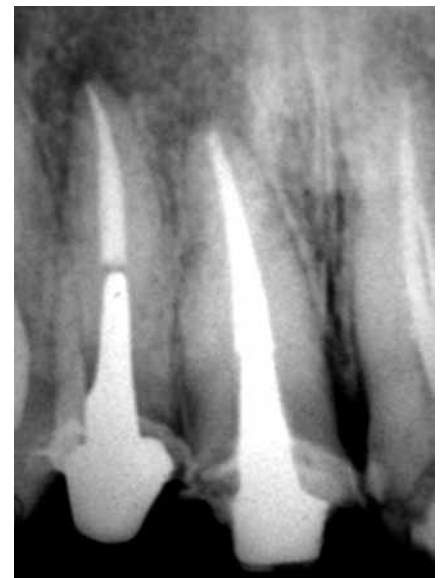

Figura 2: Radiografía control a 1 año y 8 meses, en donde se observa reabsorción del material sobreobturado y reparación apical.

Reparación apical posterior al tratamiento endodóntico

Od. González, Ana Julieta

punta ISO - 025 de 25 mm de longitud (Meta) utilizando una técnica de condensación lateral y cemento sellador pasta-pasta SEALAPEX (Sybron / Kerr) a base de hidróxido de calcio, accidentalmente se depositó material de obturación en el periápice del elemento dentario el cual fue visible al tomar la radiografía posoperatoria (Fig. 1).

Al año y ocho meses se realizó una radiografía control donde se observó la reabsorción del material radiopaco en el periápice y la reparación apical del elemento 12 (Fig. 2).

DISCUSIÓN

Según Ingle (11), en su concepto de endodoncia mecanicista, los materiales de obturación tienen la indicación precisa, de permanecer en forma inerte en el interior del conducto, sin invadir los tejidos periapicales. Por tal razón, acepta la "cicatrización" post endodóntica como una respuesta clínicamente exitosa.

Por el contrario para Maresca (12), el

desarrollo de la biología molecular y los nuevos recursos tecnológicos para administración de drogas, posibilitan al endodoncista, modular la respuesta del organismo a las injurias producidas en la zona periapical y alcanzar la "restituto ad integrum" del sistema de inserción, a través de la regeneración post endodóntica. La acción terapéutica debe estimular y guiar la reparación postendodoncia. El calcio colocado en forma terapéutica en la lesión, crea un ambiente hostil para el desarrollo bacteriano, influyendo sobre el fluido intersticial además de modular la remodelación ósea (13).

Altos niveles de Ca²⁺ estimulan la liberación de citoquinas y otros factores, que podrían integrar un mecanismo capaz de inhibir la formación de nuevos osteoclastos, al mismo tiempo que estimular la diferenciación de osteoblastos en sitios de reciente reabsorción ósea (14).

Elementos tratados con hidróxido de calcio, exhibieron un bajo porcentaje de contaminación bacteriana, una baja con-

centración de MPM y una mejor organización de matriz extracelular. La adhesión de los osteoclastos se produce por la degradación del osteoide de la superficie, por acción de la enzima colagenasa, enzima que forma parte de las metaloproteinasas (MPM). Estas regulan la degradación de matriz extracelular incluyendo colágeno y proteoglicanos (15).

CONCLUSIÓN

Para el endodoncista es una premisa fundamental realizar un diagnóstico acertado, para planificar una terapéutica individualizada para cada situación clínica, para arribar de esta manera un pronóstico favorable.

Teniendo en cuenta la capacidad biológica reparativa de cada paciente, se comprende que no todos poseen la misma respuesta defensiva ante algún daño o lesión.

Para la valoración de cada caso resulta indispensable realizar un correcto seguimiento a distancia.

BIBLIOGRAFÍA

1. ANDREASEN JO Y LOVSCHALL H (2010). *Respuesta de los Tejidos orales al trauma. Texto y atlas a color de lesiones traumáticas a las estructuras dentarias*. Ed Amolca, Tomo I, capítulo 2: 62-96.
2. MAJNO G, JORIS I (2004). *Cells, Tissues, and Disease, 2nd edn*. Oxford, London, UK: Oxford University Press.
3. WILLIAMS S. (1996). *Periradicular healing in response to diaket root-end filling material with and without tricalcium phosphate*. *Inter. Endodontic Journal*, 29, 84-92.
4. TROWBRIDGE HO, EMLING CR (1996). *Imflamacao. Uma revisao do processo*. 4 ed. Quintessense books
5. CADAVAL R., VILLA A. (2001). *Biología de la pulpa y de los tejidos periapicales*. En Canalda C., Brau E. *Endodoncia Técnicas Clínicas y bases científicas*. 4ª Edic. Edit. Masson. 4-29.
6. GOTTRUP F, STORGARD JENSEN S Y ANDREASEN JO (2010). *Cicatrización de heridas subsecuente a la lesión. Texto y atlas a color de lesiones traumáticas a las estructuras dentales*. Ed Amolca, tomo I, capítulo I, pag 5.
7. GUYTON A (1989). *Tratado de Fisiología Médica*. 7ª Edición. Edit. Interamericana. Capit. 33 Págs. 477-487 y capit.34 Págs. 489-501.
8. XIAOJING WAN, DDS. Y COL (2010). *Histologic characterization of regenerated tissues in canal space after revitalization/ revascularization procedure of immature dog teeth with apical periodontitis*. *J. Endod.*; 36: 56-63.
9. SMITH AJ, MURRAY PE, LUMLEY PJ (2002). *Preserving the vital pulp in operative dentistry: a biological approach*. *Dentistry Update* 29, 64-9.
10. BEERTSEN W, VAN DEN BOS T (1991). *Alkaline phosphatase induces the deposition of calcified layers in relation to dentin: an in vitro study to mimic the formation of a fibrillar acellular cementum*. *J Dent Res*; 70:176-181.
11. INGLE J (1995). *Endodontics*. 4ta Ed. Williams & Wilkins.
12. MARESCA BM, FERNÁNDEZ MONJES J, FERNÁNDEZ MONJES E, TADDEI EM (2005). *La biología molecular como instrumento de una terapia endodóntica*. R.A.A.O; Vol. XLIV, N° 2.
13. BROWN EDWARD M. AND MACLEOD R. JOHN (2001). *Extracellular Calcium Sensing and Extracellular Calcium Signaling*. *Physiological Reviews*, Vol. 81, No. 1, pp. 239-297.
14. BOYLE WJ, SCOTT SIMONET W, LACEY DL (2003). *Osteoclast differentiation and activation*. *NATURE*; Vol 423:15.
15. BLAY J, BROWN KD (1985). *Epidermal growth factor promotes the chemotactic migration of cultured rat intestinal cells*. *J Cell Physio*; 124:107-12.

Sistema de conductos en C de segundos molares inferiores: características anatómicas y manejo clínico

C-shaped canal system in mandibular second molars: Anatomical features and clinical management

AUTOR

OD. CAÑAMERO, LOURDES E.

RESUMEN

El sistema de conductos en forma de C es una variación anatómica que generalmente se observa en segundos molares inferiores. Presenta una gran cantidad de variaciones en la morfología de su conducto.

El objetivo de este trabajo es definir características anatómicas, radiográficas y las diferentes alternativas de tratamiento de los conductos en C.

Se describen dos casos clínico donde se realizó el tratamiento endodóntico de segundos molares que presentaron conductos en C.

Se sabe que la configuración en C presenta una anatomía compleja del conducto, sus áreas irregulares albergan restos de tejidos blandos o desechos infectados que pueden escapar a una profunda limpieza y obturación, por lo que requiere un esfuerzo suplementario para lograr un tratamiento de conducto exitoso.

ABSTRACT

C-shaped canal system is an anatomical variation that is usually seen in lower second molars. It has a lot of variations in the morphology of the duct.

The objective of this work is to define anatomical features, radiographic and treatment alternatives in the form of ducts C.

Two clinical cases where endodontic treatment of second molars that had held ducts described C.

It is known that configuration C has a complex canal anatomy, their irregular areas contain remains of soft tissues or infected debris may escape deep cleaning and sealing, thus requiring an extra effort to achieve a successful treatment duct.

INTRODUCCIÓN

El sistema de conductos en forma de C, es una variación anatómica que generalmente se observa en segundos molares inferiores (1,2), aunque también puede ocurrir en otros elementos dentarios (3). Esta variación parece estar determinada

genéticamente. Se ha informado una prevalencia del 31,5% al 44,5% en chinos y coreanos (4,5).

El rasgo anatómico principal es la presencia de una aleta o tejido que conecta los conductos radiculares individuales (6).

Las raíces que contienen a menudo un

conducto en forma de C tienen una configuración cónica o cuadrada (7,8); y aparecen cuando se produce la fusión de cualquiera de las caras vestibular o lingual de las raíces mesial y distal. Esta fusión sigue siendo irregular, y las dos raíces permanecen conectadas por una

Sistema de conductos en C de segundos molares inferiores: características anatómicas y manejo clínico

Od. Cañamero, Lourdes E

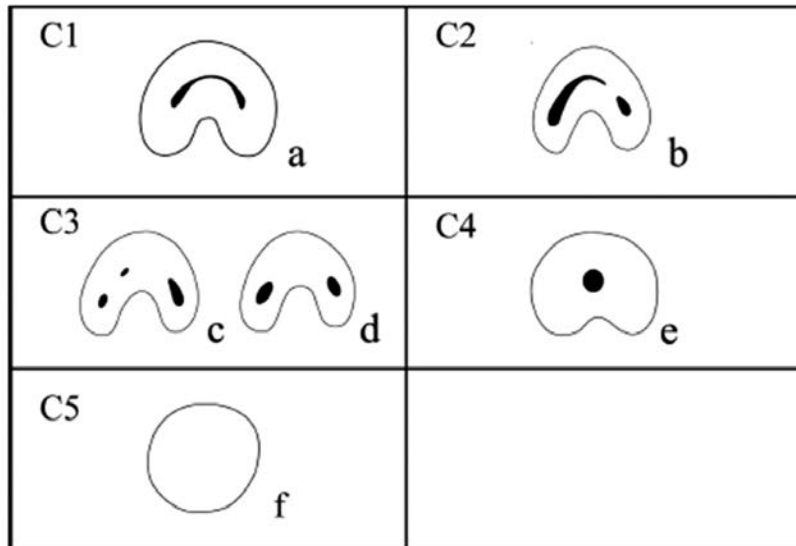


Figura 1: Clasificación de la configuración del conducto en forma de C. Ilustración tomada de *C-shaped Canal System in Mandibular Second Molars: Part I Anatomical Features*. Bing Fan et al., *Journal of Endodontics* vol. 30, no. 12, 2004; 899 – 903

cinta interradicular. El piso de la cámara pulpar es profundo y tiene una apariencia anatómica inusual.

Resulta difícil detectar radiográficamente la fusión radicular, haciendo que el reconocimiento clínico del conducto C se logre cuando se accede a la cámara pulpar. Al canalizarlo, los instrumentos se pueden observar centrados tanto clínica como radiográficamente. El istmo de dentina que conecta las raíces mesial y distal puede ser demasiado delgado para ser radiográficamente evidente. Por lo tanto, el aspecto radiográfico de dos raíces distintas no excluye la existencia de una raíz en forma de C (8).

Melton et al. (9) propusieron una clasificación en función de su forma observada en una sección transversal, que luego modificaron Fan et al. en cinco categorías (Fig. 1). Quienes (10) también propusieron otra clasificación de acuerdo a su apariencia radiográfica.

La evaluación cuidadosa de la radiografía preoperatoria es un paso clave para los

procedimientos posteriores, como la preparación y obturación.

Las radiografías tomadas durante la negociación de los conductos pueden revelar dos características de su configuración como los instrumentos que tienden a converger en el ápice y/o pueden salir en la furca. Estos últimos a veces pueden observarse como una perforación de la misma (11).

Por lo tanto el objetivo de este trabajo es definir características anatómicas, radiográficas y las diferentes alternativas de tratamiento de los conductos en forma de C.

CASO CLINICO 1

Se presentó a la consulta una paciente de sexo femenino, de 19 años de edad. Su historia médica no manifestó datos relevantes con respecto a antecedentes sistémicos. La paciente refirió haber tenido un dolor histórico provocado en un molar, recibió un tratamiento provisorio y medicación con ibuprofeno. Al examen clínico

no manifestó dolor y en la radiografía se observó el elemento dentario 37 con material provisorio en una cavidad macropenetrante. Se pudo apreciar una anatomía radicular coincidente con un sistema de conductos en C. Se eliminó todo tejido cariado, se accedió a la cámara pulpar y se localizaron los conductos, observándose en el piso de la cámara pulpar una C continua (Fig. 2). La longitud de trabajo se determinó mediante localizador apical Propex Pixi (Dentsply-Maillefer) y conductometría radiográfica. Se realizó irrigación con hipoclorito de sodio al 5.25% y EDTA (Endo-Quim, Tedequim), el irrigante se agitó con ultrasonido Woodpecker y los conductos fueron obturados con cemento sellador Sealapex (SybronEndo) y gutapercha termoplastizada mediante el uso del equipo Calamus Dual (Dentsply-Maillefer). La cavidad coronaria se selló con material provisorio Cavit G (3M) más ionómero vítreo tipo II restauración Megafill (MD), se tomó una radiografía final indicando al paciente que debe realizarse la restauración definitiva (Fig.3).

CASO CLÍNICO 2

Se presentó a la consulta una paciente de sexo femenino, de 36 años de edad. Su historia médica no manifestó datos relevantes con respecto a antecedentes sistémicos. La paciente refirió haber tenido dolor histórico al tragar, recibió tratamiento pero no medicación. Al examen clínico no manifestó dolor y se observó radiográficamente material provisorio en el elemento dentario 37 con una cavidad macropenetrante y una anatomía radicular que nos hizo pensar en la probabilidad de que el elemento dentario presentase conductos en C. Se eliminó todo material provisorio y tejido cariado y se accedió a la cámara pulpar, localizando los conductos radiculares los cuales presentaron en el piso de la cámara pulpar una forma de punto y coma (Fig.4). La longitud de trabajo se determinó mediante localizador apical Propex Pixi (Dentsply-Maillefer) y conductometría

Sistema de conductos en c de segundos molares inferiores: características anatómicas y manejo clínico

Od. Cañamero, Lourdes E.



Figura 2: Elemento 37 donde se observa un piso de cámara pulpar en forma de C continua.

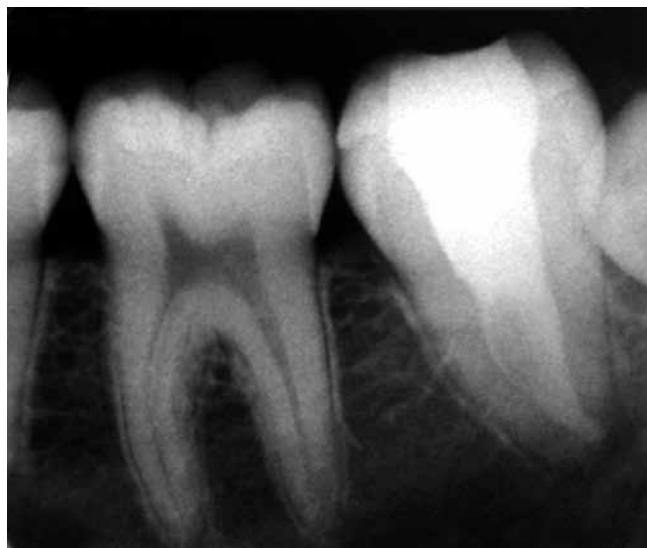

Figura 3: Radiografía final del elemento 37 donde se observa el sistema de conductos obturado.

radiográfica. Los tres conductos fueron instrumentados de forma independiente con limas K y con sistema rotatorio de NiTi Mtwo (VDW) irrigando y aspirando constantemente al paso de cada instrumento con hipoclorito de sodio al 5,25% y se obturó con cemento sellador Sealapex (SybronEndo) y conos de gutapercha (META 25/.06) mediante técnica de condensación

lateral. La cavidad se selló con material provisorio Cavit G (3M) más ionómero vítreo tipo II restauración Megafill (MD) y se tomó una radiografía final (Fig. 5) indicando al paciente que debe realizarse la restauración definitiva.

DISCUSIÓN

La base de la endodoncia exitosa se basa

en el conocimiento, y el respeto por la anatomía del conducto radicular.

El primer paso en la preparación del conducto es el de identificar, localizar y negociar el canal principal con fina precisión por medio de instrumentos precurvados (12). Se debe realizar un sondeo para asegurar la presencia de todos los conductos.

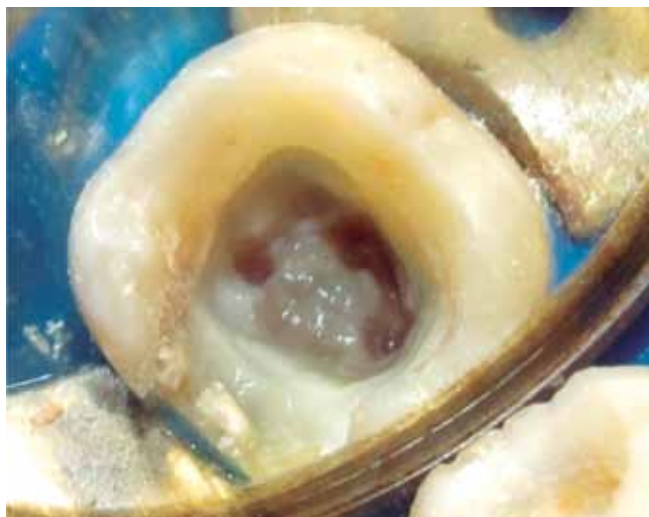


Figura 4: Elemento 37 donde se observa un piso de cámara pulpar en forma de punto y coma

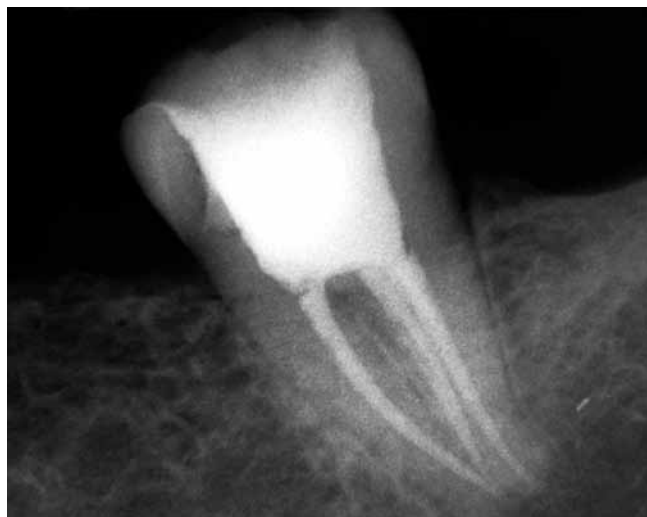

Figura 5: Radiografía final del elemento 37 donde se observa el sistema de conductos obturado

Sistema de conductos en C de segundos molares inferiores: características anatómicas y manejo clínico

Od. Cañamero, Lourdes E.

Las técnicas de limpieza alternativas, tales como las que utilizan ultrasonido, serían más eficaces. Un mayor volumen de irrigante y una penetración más profunda con pequeños instrumentos usados con equipos sónicos o ultrasónicos pueden permitir una mayor limpieza en las zonas en forma de abanico. Aunque la preparación ultrasónica puede eliminar eficazmente tejido de las ramificaciones en un conducto en C, la instrumentación agresiva puede causar una perforación (9,8).

Luego de la instrumentación manual de un conducto en forma de C se han reportado gran cantidad de zonas con escombros y zonas no instrumentadas en aletas o istmos (9).

El uso de instrumentos rotatorios no mejora la situación, sin embargo, la conformación de los conductos podrían facilitar la acción de los irrigantes para llegar a estas zonas inaccesibles (13). Se ha de-

mostrado que una irrigación copiosa y frecuente con hipoclorito de sodio no sólo elimina escombros desde el lumen del conducto, sino también disuelve el tejido orgánico y la capa de predentina en áreas no instrumentadas (14).

La agitación ultrasónica aumenta la eficacia de la irrigación mediante la producción de una microcorriente acústica. Tal transmisión de la solución irrigante puede acontecer en regiones de pequeñas dimensiones y es capaz de generar un conducto limpio en la región apical en comparación con la irrigación manual (15).

Los espacios de los conductos mesiolingual y distal se pueden preparar y obturar como conductos estándares. Sin embargo, el cierre del istmo vestibular es difícil si el único método utilizado es la condensación lateral. (16).

La colocación de gutapercha termoplastizada es el método más apropiado para la obturación de conductos en forma de

C, debido a que el istmo no puede ser preparado con un flare suficiente que permita la colocación de un espaciador en profundidad.

Es por ello que basados en la evidencia clínica disponible los casos clínicos presentados en el siguiente trabajo, se realizaron con una minuciosa limpieza y conformación del conducto radicular junto a una copiosa irrigación y obturación mediante gutapercha termoplastizada, logrando estándares de calidad en los tratamientos realizados.

CONCLUSIÓN

El conocimiento de la anatomía interna y sus posibles variables, una preparación biomecánica, una obturación, y una restauración posendodóntica basadas en sólidos principios, permite que el pronóstico a largo plazo de los conductos en forma de C de los segundos molares inferiores resulte predecible y favorable.

BIBLIOGRAFÍA

1. COOKE HG, COX FL. (1979). *C-shaped canal configurations in mandibular molars*. *J Am Dent Assoc*; 99:836-9.
2. SIDOW SJ, WEST LA, LIEWEHR FR, LOUSHINE RJ (2000). *Root canal morphology of human maxillary and mandibular third molars*. *J Endod*; 26:675-8.
3. BOLGER WL, SCHINDLER WG (1988). *A mandibular first molar with a C-shaped root configuration*. *J Endod*; 14:515-9.
4. YANG ZP, YANG SF, LIN YL (1988). *C-shaped root canals in mandibular second molars in Chinese population*. *Endod Dent Traumatol*;4:160-3
5. SEO MS, PARK DS. (2004). *C-shaped root canals of mandibular second molars in a Korean population: clinical observation and in vitro analysis*. *Int Endod J*; 37:139-44.
6. FAN B, CHEUNG GSP, FAN MW, GUTMANN LJ, BIAN Z. (2004A). *C-shaped canal system in mandibular second molars. Part I: anatomical features*. *J Endod*
7. MANNING SA. (1990). *Root canal anatomy of mandibular second molars. Part II. C-shaped canals*. *Int Endod J*; 23:40-5.
8. JEROME CE. (1994). *C-shaped root canal system: diagnosis, treatment, and restoration*. *Gen Dent*; 42:424-7.
9. MELTON DC, KRELL KV, FULLER MW. (1991). *Anatomical and histological features of C-shaped canals in mandibular second molars*. *J Endod*; 17:384-8.
10. FAN B, CHEUNG GSP, FAN MW, GUTMANN LJ, BIAN Z. (2004B). *C-shaped canal system in mandibular second molars. Part II: Radiographic Features* *J Endod*; 30:904-8.
11. XU X, WANG DG, WANG XY (1996). *Clinical significance of the abnormal radiographic manifestations of pulp cavity*. *Shanghai Kou Qiang Yi Xue*;5:85-6.
12. KIM JR, CHOI SB, PARK SH (2008). *A maxillary second molar with 6 canals: a case report*. *Quintessence Int*;39:61-4.
13. GULABIVALA K (1995). *Preparation of the canal*. In: Stock CJR, Gulabivala K, Walker RT, Goodman JR, eds. *Colour atlas and text in endodontics*. 2nd ed. London: Wosby- Wolfe.;97-144.
14. SENIA ES, MARSHALL JF, ROSEN S (1971). *The solvent action of sodium hypochlorite on pulp tissue of extracted teeth*. *Oral Surg Oral Med Oral Pathol*;31:96-103.
15. GUTARTS R, NUSSTEIN J, READER A, BECK M (2005). *In vivo debridement efficacy of ultrasonic irrigation following hand-rotary instrumentation in human mandibular molars*. *J Endod*; 31:166-70.
16. GUTMANN JL, RAKUSIN H (1987). *Perspectives on root canal obturation with thermoplasticized injectable gutta-percha*. *Int Endod J*; 20:261-70.

Regeneración en elementos dentarios permanentes inmaduros no vitales

Regeneration in dental elements permanent immature necrotic

AUTOR

OD. MARTÍNEZ VERÓNICA I.

RESUMEN

Para decidir la terapia correcta para tratar un diente permanente inmaduro no vital se debe evaluar adecuadamente el caso clínico, determinando con la mayor precisión posible el diagnóstico del estado pulpar. Por muchos años, se plantearon dos terapias básicas, dependiendo del diagnóstico pulpar: apexogénesis (pulpas necróticas) o apexificación (pulpas vitales).

En la actualidad, gracias al desarrollo de nuevas tecnologías y mejora en las investigaciones, se han comenzado a aplicar con mayor exactitud nuevas terapias regenerativas que permiten, además, el desarrollo radicular y engrosamiento de las paredes dentinarias.

La endodoncia regenerativa se define como las terapias con fundamentos biológicos diseñadas para reemplazar en forma predecible estructuras dañadas, enfermas o perdidas, incluyendo estructuras como dentina o cemento, así como células del complejo dentinopulpar, a través de tejidos viables, preferentemente del mismo origen, que permiten restaurar las funciones fisiológicas normales del complejo dentinopulpar.

Los tratamientos en endodoncia regenerativa son diversos y pueden incluir: pulpotomía parcial o total, apexogénesis, apexificación, revascularización, terapia con células madres e ingeniería tisular.

Durante los últimos años, el progreso en este campo ha sido muy rápido. Se han publicado gran cantidad de reportes de casos con resultados exitosos y mejora en los pronósticos, beneficiando a los pacientes y prolongando la funcionalidad de los dientes afectados.

ABSTRACT

In deciding the right therapy to treat a non-vital immature permanent teeth should properly evaluate the clinical case, determining as accurately as possible the diagnosis of pulpal status. apexogenesis (necrotic pulps) or apexification (vital pulps): For many years, two basic therapies, depending on the pulp diagnosis were raised.

Today, thanks to the development of new technologies and improvement in research, have begun to implement more accurately new regenerative therapies that also allow root growth and thickening of the dentin walls.

Regenerative endodontics is defined as therapies biological foundations designed to replace predictably injured, sick or lost structures, including structures such as dentin or cement, as well as cells of the dentin-pulp complex through viable tissue, preferably of the same origin, allow to restore normal physiological function of dentin-pulp complex.

Regenerative endodontics treatments are varied and may include: partial or total pulpotomy apexogenesis, apexification, revascularization, stem cell therapy and tissue engineering.

In recent years, progress in this area has been rapid. There have been lots of reports of cases with successful results and improvement in forecasts, benefiting patients and extending the functionality of the affected teeth.

Regeneración en elementos dentarios permanentes inmaduros no vitales

Od. Martínez Verónica I.

INTRODUCCIÓN

Los procedimientos de regeneración en endodoncia se basan en restaurar la función de la pulpa dañada por estimulación de células madres existentes en el conducto radicular y/o la introducción y estimulación de nuevas células bajo condiciones favorables para su diferenciación, permitiendo reemplazar estructuras dañadas de la raíz y del complejo dentino pulpar. (Murray et al., 2007).

Este objetivo se busca a través de procedimientos de desbridamiento endodóntico y una combinación de medicamentos que reducen la infección para promover la reparación. (Murray et al., 2007).

La necrosis pulpar de un diente inmaduro como resultado de caries o trauma dental son frecuentes entre niños y adolescentes. Estas lesiones pueden causar: detención del desarrollo de piezas dentarias, ápice incompletamente formado y paredes dentinarias debilitadas. (González et al., 2014). La ausencia de un ápice completamente formado hace muy difícil el tratamiento endodóntico tradicional, haciendo que el diente esté más susceptible a fracturas durante y después del mismo. (Brizuela, 2011).

Tratamientos de regeneración- Apexificación

Promueve la formación de una barrera apical para cerrar el ápice de un diente inmaduro no vital.

Se convirtió en el protocolo terapéutico estándar.

La barrera obtenida es a menudo porosa o discontinua, por lo que se impone obtener el canal radicular después de formada ésta para lograr un sellado hermético del diente.

Se deben hacer controles periódicos de la pieza, un rastreo clínico cuidadoso, para confirmar el cierre. (Jiménez, 2008)

Tratamientos de regeneración- Revascularización

Tratamiento regenerativo alternativo, basa-

do en tratar dientes inmaduros con pulpa necrótica por caries o por trauma que permite el desarrollo radicular y la deposición de tejido duro en las paredes del conducto. Se basa en el concepto de células madre vitales que pueden sobrevivir a la necrosis pulpar y son capaces de diferenciarse en odontoblastos secundarios y contribuir a la conformación del tejido radicular. (Nakashima et al., 2005).

PRESENTACIÓN DE CASO CLÍNICO

En el mes de marzo del 2014 acudió a la consulta un paciente de sexo femenino de 8 años de edad, por la aparición de fistulas en la encía vestibular de los elementos 11 y 21.

Existió antecedente de avulsión de ambos elementos dentarios, producto de un traumatismo en el año 2013. Estos fueron reimplantados a las 8 horas de ocurrido el accidente, con una conservación inadecuada de las piezas dentarias en el periodo extraoral. Desde ese momento conservaba una férula.

Se procedió a continuar con el examen intraoral, donde a la inspección se observó la presencia de una férula de resina compuesta y alambre en elementos anterosuperiores y de trayectos fistulosos en zona correspondiente a los elementos 11 y 21.

No presenta respuesta positiva a las pruebas de sensibilidad. En el examen extraoral no se encontraron signos significativos.

Ver Figura 1 y 2

Se decidió realizar la técnica de revascularización con pasta triantibiótica (Ciprofloxacina, Metronidazol, Minociclina y agua destilada) en ambos elementos dentarios. Se colocó anestesia infiltrativa, lidocaína al 2% con vasoconstrictor 1:100,000, a fondo de surco de los elementos 11 y 21.

Luego de remover la restauración temporaria continuamos con el aislamiento del sector anterior con goma dique (madeitex), y arco de Young plástico.

Se procedió a la desinfección del conduc-

to sin instrumentación mecánica pero con copiosa irrigación con aguja calibre 27 a 3mm del ápice con NaOCl al 2,5 % (Zonident, Proquident R) y, se secó con conos de papel (meta biomed).

Se preparó una pasta con mezcla de ciprofloxacina 500mg, metronidazol 500mg, y minociclina de 100mg con agua destilada con una consistencia cremosa, y se llevó a los conductos con la ayuda de un lentulo calibre 25. Por último se colocó una torunda de algodón estéril y restauración provisoria de ionómero vítreo (Ionobond, Voco). Luego de 3 semanas, la paciente regresó a la consulta, se removió la restauración y la torunda de algodón.

Se irrigó nuevamente con NaOCl al 2,5 %, se secó con puntas de papel y se procedió a estimular el sangrado con una lima de acero calibre 80, y se esperó la formación de un coágulo a 5mm de la unión amelo cementaria. Después de 15 minutos, se preparó MTA (Pro Root, Dentsply), y se colocó sobre el coágulo con espesor de 3mm aproximadamente. Luego se introdujo una torunda de algodón húmeda para permitir su endurecimiento y se selló con ionómero vítreo (Ionobond, Voco).

Se realizó un control a los cuatro meses, en el mes de agosto del año 2014, en el que se pudo observar al examen intraoral la ausencia de fistulas que correspondían a los elementos 11 y 21. La paciente se encontraba asintomática, sin signos clínicos de infección, normalidad a la palpación y ausencia de movilidad.

Al examen radiográfico se observó engrosamiento de las paredes laterales de los conductos y, disminución de imagen radiolúcida periapical.

Ver Figuras 4 y 5

DISCUSIÓN

La tasa de supervivencia de los dientes que habían sido tratados con procedimientos de apicoformación y revascularización era entre el 95-100%. (Gibbs et al., 2014).

Regeneración en elementos dentarios permanentes inmaduros no vitales

Od. Martínez Verónica I.

En cuanto a tasas de éxito, se encontró que la revascularización tenía una tasa de 79% y la apexificación del 100%. Lo cual indica que tales procedimientos son una estrategia adecuada para el manejo de dientes inmaduros. (Gibbs et al., 2014).

Los criterios que se deben evaluar en la regeneración son: ausencia de síntomas o signos de inflamación o infección y evidencia radiográfica de desarrollo radicular en longitud y en amplitud. (Ding et al., 2009).

El patrón histológico sería el mayor determinante y el único que nos puede entregar información fidedigna respecto al tipo de tejido que se ha desarrollado dentro del diente intervenido. (Ding et al., 2009).

CONCLUSIONES

Se ha demostrado en diversos estudios clínicos la efectividad de la revascularización en el desarrollo de la raíz, diferenciándolo de la terapia de apicogénesis en el potencial de inducción de tejidos biom mineralizados.

La revascularización pulpar promueve la regeneración de los tejidos y su posible revitalización permitiendo que el diente continúe con su desarrollo.

Es muy factible que en el transcurso de los siguientes años aparezcan nuevas y numerosas investigaciones que apoyen la veracidad del tratamiento de regeneración endodóntica.

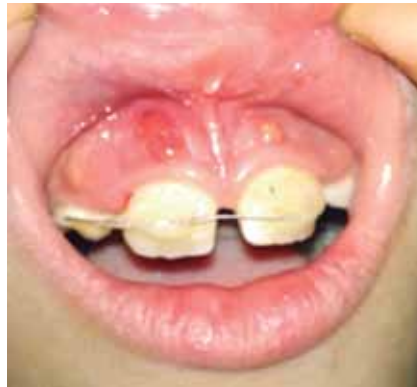

Figura 1: Examen intraoral. Presencia de trayectos fistulosos en zona gingival correspondientes a las piezas 11 y 21, contenidas por una férula. Abril 2014.

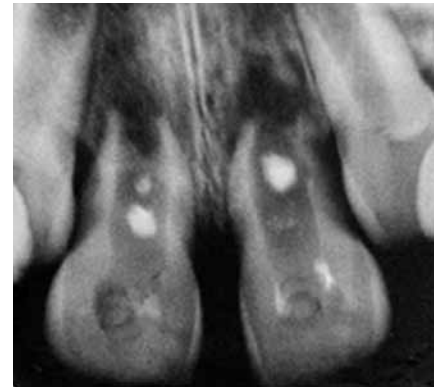

Figura 2: Radiografía preoperatoria. Imagen radiolúcida periapical, restos de material de obturación, conductos amplios, ápice inmaduro.

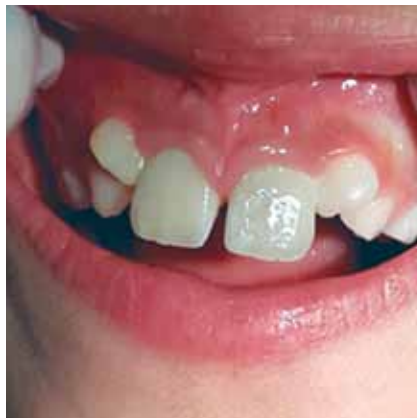

Figura 4: Examen clínico cuatro meses luego de la intervención. Ausencia de trayectos fistulosos. Agosto 2014.

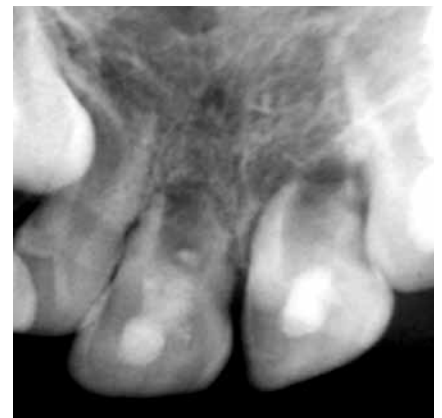

Figura 5: Control radiográfico. Agosto 2014.

BIBLIOGRAFÍA

1. DING R, CHEUNG G, CHEN J, ZHE YIN X, WANG Q AND ZHANG C. PULP (2009). *Revascularization of Immature Teeth With Apical Periodontitis: A Clinical Study*. J
2. ENDOD 35:745-749.
3. GONZÁLEZ VM, MADRID KC, AMADOR EA, SILVA-HERZOG D, RODRÍGUEZ O (2014). *Revascularización en dientes perma-*

4. JIMÉNEZ R. *Odontopediatría en atención primaria*. 3ra edición. Editorial Vértice. España, 2008, pp138-142.
5. NAKASHIMA M, AKAMINE A (2005). *The application of tissue engineering to regeneration of pulp and dentin in endodontics*. J Endod 31:711-8.

Determinación de la frecuencia en la que se presentan los distintos tipos de curación en una fractura radicular horizontal intra - alveolar

Determination of the frequency presented in different types of healing in a horizontal root fracture intraalveolar

AUTOR

OD. ORTIZ ANAHÍ ROCÍO

Alumna carrera de Especialización en Endodoncia
UNCuyo.

Email: rocio_ann@hotmail.com

RESUMEN

En dientes traumatizados que presenten fracturas radiculares intraalveolares, es importante conocer los factores que tienen influencia significativa en los procesos de cicatrización. Estos factores pueden estar presentes previos a la lesión, durante la misma y los que dependen del tipo de tratamiento que se aplicará inicialmente. El propósito de este estudio se basa en poder determinar qué tipo de cicatrización es más frecuente en una fractura radicular, dado que la curación con tejido dentinario tiene mayor porcentaje de éxito a largo plazo para la supervivencia del elemento dentario en boca. Se analizó un caso clínico tratado según los lineamientos de la IADT (Asociación Internacional de Traumatología Dental).

ABSTRACT

In traumatized teeth submit intraalveolar root fractures, it's important to know the factors that have significant influence in the healing processes. These factors may be present prior to injury, during the same and those who depend on the type of initial treatment. The purpose of this study is based in determining what kind of healing is more common in a root fracture. This healing with dentin tissue it has a higher percentage of long term success, for the survival of the tooth. A clinical case treated was analyzed according to the guidelines of the IADT (International Association of Dental Traumatology).

Palabras claves: fractura radicular horizontal, Cicatrización de la fractura radicular, ferulización.

Key words: Horizontal root fractures, root fracture healing, splinting.

INTRODUCCIÓN

Las fracturas radiculares presentan patrones complejos de curación debido al deterioro concomitante de la pulpa, el ligamento periodontal, la dentina y el ce-

mento. Dependiendo del desplazamiento del fragmento coronal, la pulpa puede resultar estirada o seccionada en el trazo de la fractura, y el ligamento periodontal puede encontrarse aplastado y seccionado en

el fragmento coronal (2).

Andreasen en 1967, en base a un análisis radiográfico y observación del cuadro histológico.

Estos grupos son los siguientes:

Determinación de la frecuencia en la que se presentan los distintos tipos de curación en una fractura radicular horizontal intra - alveolar

Od. Ortiz, Anahi Rocío

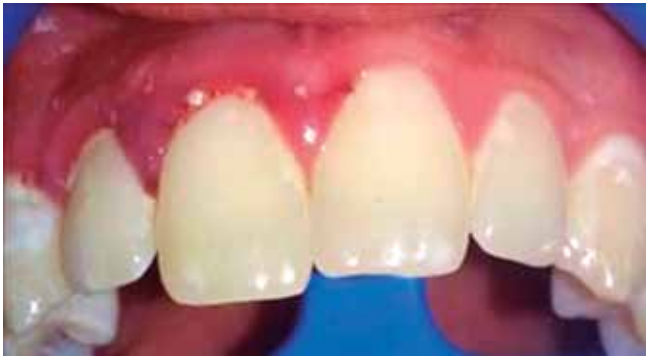

Figura 1

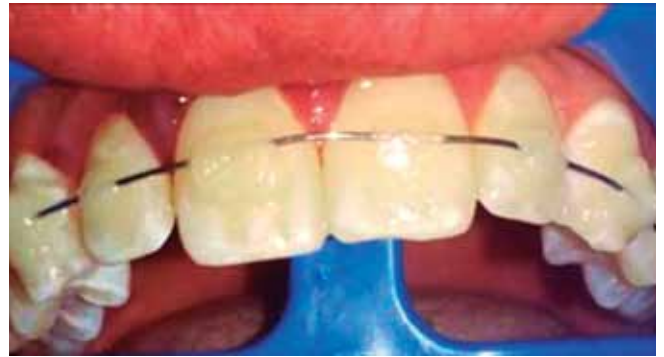

Figura 3

- 1 Curación con tejido calcificado.
- 2 Curación con interposición de tejido conectivo.
- 3 Curación con interposición de hueso y tejido.
- 4 No curación por interposición de tejido de granulación.

La interposición de tejido de granulación entre los fragmentos fracturados es producida presumiblemente debido a la infección en el segmento coronal, lo que impide la curación, esto requiere un tratamiento endodóntico del segmento coronal (4). La falta de tratamiento de dicho fragmento, favorece que las bacterias invadan y causen inflamación y necrosis de la pulpa en el fragmento apical.

Según lo recomendado actualmente por la IADT (International Association of Dental Traumatology) en los casos de fractura radicular se debe estabilizar el elemento dentario con una férula flexible durante 4 semanas. Si la fractura de la raíz está cerca de la zona cervical, la estabilización es conveniente mantenerla por un periodo de tiempo más largo (hasta 4 meses), por el contrario si la fractura se encuentra en el tercio apical y el fragmento coronal no está dislocado, ni móvil no es necesario realizar ferulización.

Luego del tratamiento inicial, es necesario realizar seguimiento y control por lo menos por un año para supervisar la curación y el estado de vitalidad pulpar.

Con respecto al pronóstico de los elementos dentarios con raíces fracturadas se encontró que la supervivencia a largo plazo

fue fuertemente influenciada por el tipo de curación y la ubicación de la fractura (5). El propósito de este estudio se basa en poder determinar qué tipo de cicatrización es más frecuente en una fractura radicular, dado que la curación con tejido duro (tejido dentinario) tiene mayor porcentaje de éxito. Por lo cual es importante crear las condiciones necesarias para que se produzca este tipo de curación.

CASO CLÍNICO

Paciente de sexo masculino de 18 años de edad, que concurrió al servicio de odontología del Hospital Central de la provincia de Mendoza, presentando un traumatismo en maxilar superior sector anterior a nivel dentario. Al momento de la consulta refirió haber recibido un golpe en los dientes antero superiores practicando un deporte, 48 horas atrás, y que "uno de los dientes de adelante se le quiso salir y con la lengua se lo acomodó".

A la inspección clínica se observó un hematoma en encía anterior superior derecha, signos de sangrado en surco gingival del elemento 11 (fig. 1), el cual presentaba leve alteración del plano de oclusión, movilidad grado 2 y sensibilidad positiva a las pruebas térmicas con barritas de hielo (frio). En el análisis radiográfico (fig. 2) se evidenció una línea de fractura a nivel radicular en la unión del tercio apical y medio, por lo cual se decidió realizar el tratamiento indicado por la International Association of Dental Traumatology, que consistió en el

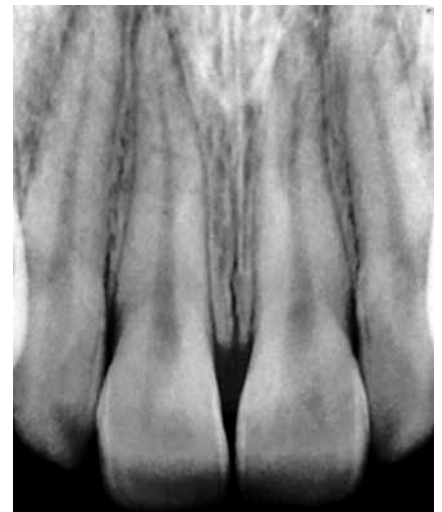

Figura 2

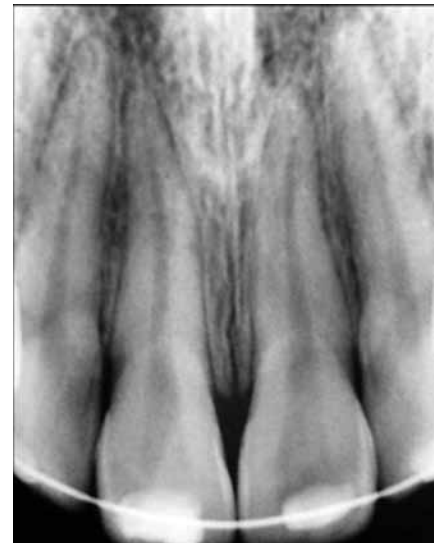

Figura 4

Determinación de la frecuencia en la que se presentan los distintos tipos de curación en una fractura radicular horizontal intra - alveolar

Od. Ortiz, Anahí Rocío

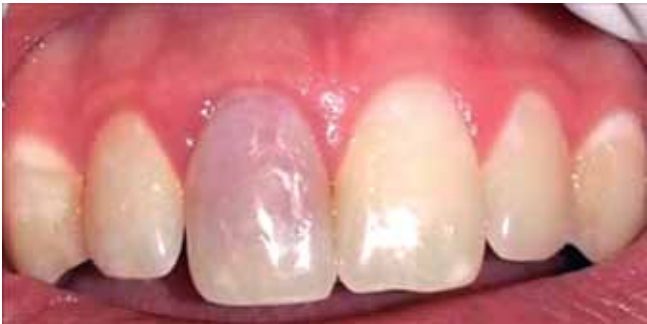

Figura 5

reposicionamiento del elemento dentario y colocación de férula semirrígida por cuatro semanas (fig. 3) y (fig. 4).

A las cuatro semanas, se retiró la férula. El control clínico reveló cambio de coloración del elemento 11 (fig. 5), leve aumento de la movilidad, a las pruebas térmicas la sensibilidad fue negativa y la radiografía mostró gran aumento de la separación (radiolucidez) entre los fragmentos coronal y apical de la raíz fracturada, con aumento del tamaño del conducto pulpar en el fragmento apical y radiolucidez en el hueso alveolar a nivel de la línea de fractura (fig. 6). Se realizó el diagnóstico de necrosis pulpar del fragmento coronal y se determinó la necesidad de realizar intervención endodóntica

del mismo. En esa misma sesión se anestesió a fondo de surco vestibular del elemento 11, se colocó aislamiento absoluto, se realizó apertura en cara palatina, se tomó conductometría, estableciendo la longitud de trabajo, (para evitar irritar más allá de ésta, con el instrumental y los materiales a utilizar). Se realizó instrumentación y lavajes con hipoclorito de sodio al 5,25%, para eliminar tejido pulpar necrótico, luego se secó el conducto con conos de papel.

Finalmente se realizó la obturación definitiva colocando una barrera de MTA (Angelus®) en el extremo apical del fragmento coronal y luego con un cono de gutapercha individualizado calibrado al diámetro del conducto y técnica de condensación lateral

con cemento sellador a base de hidróxido de calcio se completó la obturación del conducto (fig. 7).

En el control a los dos meses de realizado el tratamiento endodóntico clínicamente presentó normalidad de los tejidos gingivales, movilidad grado 1, radiográficamente se evidenció redondeamiento de los fragmentos fracturados en la línea de la fractura, disminución de la radiolucidez entre los mismos, leve insinuación del trabeculado óseo en el espacio entre los fragmentos, ligamento periodontal normal y leve disminución de la luz del canal radicular en el fragmento apical (fig. 8).

A los 12 meses del tratamiento endodóntico no se observaron cambios clínicos, radiográficamente presentó invaginación del trabeculado óseo entre los fragmentos (menor radiolucidez entre los mismos), mayor radiopacidad que llena el conducto radicular del fragmento apical (fig. 9)

En el control a los 18 meses del tratamiento endodóntico, no presento cambios clínicos, movilidad sin cambios, radiográficamente no se observó radiolucidez entre los fragmentos, mayor borramiento del conducto radicular en el fragmento apical (fig.10).

DISCUSIÓN

Al parecer el reposicionamiento óptimo favorece la cicatrización con tejido duro y disminuye la posibilidad de necrosis pulpar. En nuestro caso el traumatismo se produjo en un diente maduro, con ápice radicular totalmente formado y cerrado, con un diámetro del canal pulpar de menor tamaño que el de un diente inmaduro, por lo que la posibilidad de revascularización del fragmento coronal estaría disminuida; además, el fragmento coronario sufrió una gran dislocación lo cual podría haber causado el seccionamiento de la pulpa a nivel de la fractura, influenciando de manera negativa en el tipo de cicatrización. Dicho fragmento fue reubicado correctamente y rápidamente por el paciente, impidiendo la formación de un coágulo entre los mismos, lo cual podría haber tenido un efecto beneficioso para la revasculariza-

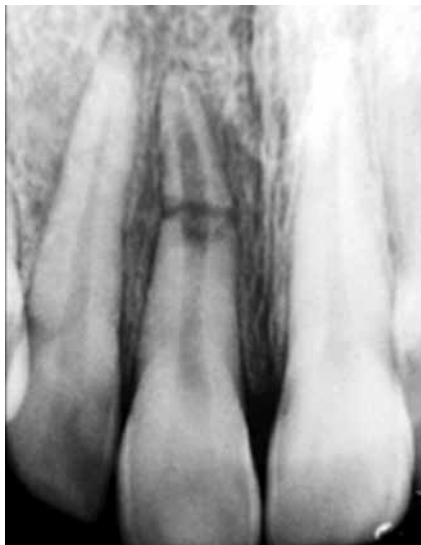

Figura 6

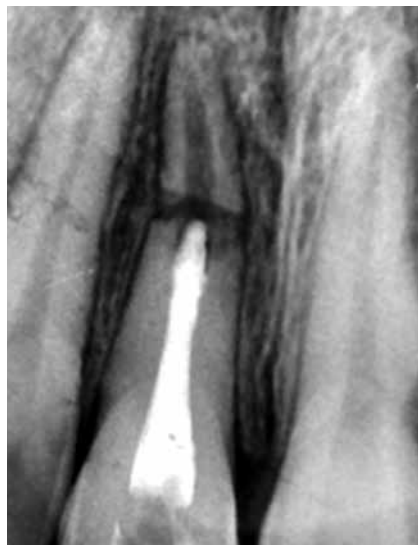

Figura 7

Determinación de la frecuencia en la que se presentan los distintos tipos de curación en una fractura radicular horizontal intra - alveolar

Od. Ortiz, Anahi Rocío

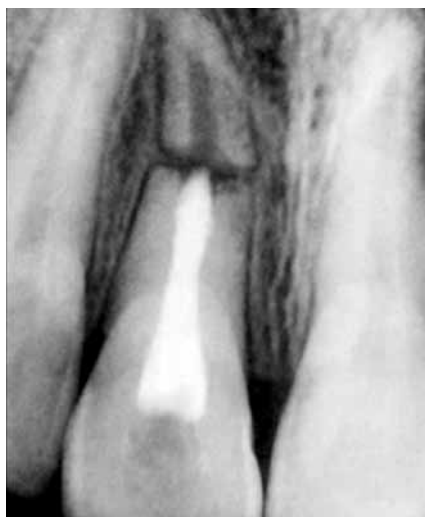

Figura 8

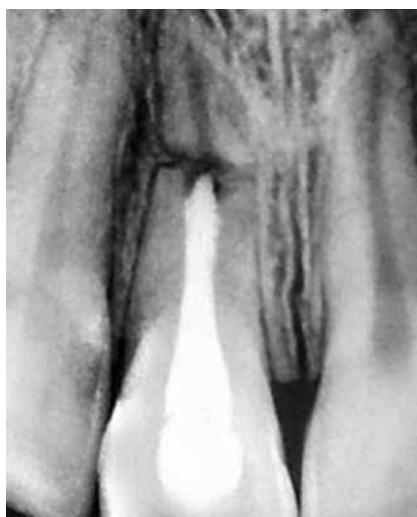

Figura 9

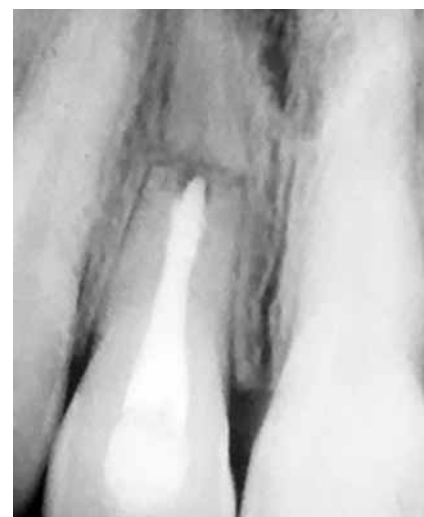

Figura 10

ción de la pulpa y la cicatrización con tejido calcificado, sin embargo, la necrosis pulpar se produjo; posiblemente por los distintos factores desfavorables presentes previos a la lesión y con el componente adicional de la invasión bacteriana en la pulpa, provocando la alteración del proceso de cicatrización en el área de la fractura.

Después del tratamiento clínico adecuado, es fundamental que los pacientes sigan un régimen de control durante cierto tiempo para asegurar el éxito del mismo (7). Luego de la necrosis pulpar el tratamiento de elección en la actualidad es el trióxido de

mineral agregado (MTA), cuyas propiedades permiten realizar el tratamiento endodóntico en una sola sesión, en nuestro caso luego de utilizar dicha técnica se pudo observar resultados positivos.

CONCLUSIÓN

No se establece con exactitud qué tipo de cicatrización es más frecuente, si se puede destacar que el porcentaje de curación luego de este tipo de lesión es alto incluso sin tratamiento, ya que la cicatrización depende de la viabilidad de los tejidos afectados y de la ausencia de bacterias.

Los factores que influyen en la cicatrización son edad, desarrollo radicular, movilidad y dislocación del fragmento coronal.

El reposicionamiento y la ferulización optimizan los procesos de curación si hay desplazamiento y movilidad del fragmento coronal. Reconocer signos de necrosis pulpar para poder intervenir de manera oportuna (endodoncia).

Crear las condiciones necesarias para que se produzca cicatrización con tejido calcificado ya que es el tipo de curación con mejor pronóstico, para la permanencia del elemento dentario.

BIBLIOGRAFÍA

1. HERWEIJER JA, TORABINEJAD M, BAKLAND LK. *Healing of horizontal root fractures. J Endod* 1992;18:118–22.
2. BERMAN L, BLANCO L, COHEN S. *Manual clínico de traumatología dental. 1ra. Edición. Amsterdam: Elsevier; 2008.*
3. ANDREASEN JO AND E. HJORTING HANSEN, COPENHAGEN, DENMARK. *Intraalveolar root fractures: radiographic and histologic study of 50 cases. J. Oral Surgery* 1967; 25: 414-426.
4. ANDREASEN JO, SØREN STENO AHRENSBURG, GEORGIOS TSILINGARIDIS: *Tooth mobility changes subsequent to root fractures: a longitudinal clinical study of 44 permanent teeth. Dental Traumatology* 2012; 28: 410–414.
5. ANDREASEN JO, ANDREASEN FM, MEJA`RE I, CVEK M. *Healing of 400 intra-alveolar root fractures. 2. Effect of treatment factors such as treatment delay, repositioning, splinting type and period and antibiotics. Dent Traumatol* 2004; 20: 203–211. _ Blackwell Munksgaard, 2004.
6. ANDREASEN JO, ANDREASEN FM, ANDERSSON L. *Textbook and color atlas of traumatic injuries to the teeth, 4th ed.Oxford: Blackwell Publishing Ltd. 2007, pp. 842-850.*
7. CVEK M, MEJA`RE I, ANDREASEN JO. *Conservative endodontic treatment of teeth fractured in the middle or apical part of the root. Dent Traumatol* 2004; 20: 261–269.

Terapia endodóntica en una sesión versus dos sesiones

Endodontic therapy in one session versus two sessions

AUTOR

OD. MARÍA PAOLA POETZL

Alumna de la carrera de especialización en Endodoncia

UN Cuyo

Email: paopoetzl@hotmail.com

RESUMEN

El objetivo principal de la endodoncia es la eliminación de tejido pulpar y microorganismos dentro del sistema de conductos radiculares por medio de una preparación químico-mecánica y su posterior obturación que consiste en el sellado hermético del mismo para evitar su reinfección. Actualmente, se discute ampliamente si los objetivos de la terapia endodóntica son alcanzables en una o en dos sesiones con medicación intraconducto donde el hidróxido de calcio es uno de los medicamentos intraconductos que más se utiliza y esto se debe a las excelentes propiedades que posee. Hoy en día, se postula que la verdadera causa de fracaso de muchos tratamientos de conductos aparentemente correctos es la entidad infecciosa conocida como biofilm. El objetivo de este trabajo fue comparar la evidencia radiográfica de la curación periapical después de un tratamiento de conducto realizado en una sola visita frente a dos visitas con una medicación intracanal con hidróxido de calcio.

PALABRAS CLAVES: endodoncia en una sesión, endodoncia en dos sesiones, periodontitis apical, biofilm, hidróxido de calcio.

ABSTRACT

The main objective of endodontics is removing pulp tissue and microorganisms within the root canal system through a chemical mechanical preparation and subsequent sealing consisting hermetic sealing thereof to avoid reinfection. Currently, it is discussed whether the objectives of endodontic therapy are attainable in one or two sessions with intracanal medication where calcium hydroxide intraconductos is one of the most widely used drugs and this is due to the excellent properties it owns. Today, it is postulated that the true cause of failure of many treatments apparently correct conduit is infectious entity known as biofilm. The aim of this study was to compare the periapical radiographic evidence of healing after a root canal done in one visit versus two visits with intracanal medication with calcium hydroxide.

Key Words: 1-visit endodontics, 2-visit endodontics, apical periodontitis, Calcium hydroxide, biofilms.

INTRODUCCIÓN

La periodontitis apical está causada, principalmente, por las bacterias en el espacio del conducto radicular (1). Estímulos continuos de un canal de la raíz infectada causan una respuesta inmune patológica que

conduce en última instancia al desarrollo de una lesión periapical. Clínicamente, la presencia de una respuesta inflamatoria por lo general puede ser detectada por la ampliación radiográfica del espacio del ligamento periodontal debido a la destrucción del te-

jido blando y el hueso apical por el proceso inflamatorio (2).

Actualmente, se discute ampliamente si los objetivos de la terapia endodóntica son alcanzables en una o en dos sesiones.

Hoy en día, se postula que la verdadera cau-

Terapia endodóntica en una sesión versus dos sesiones

Od. María Paola Poetzi

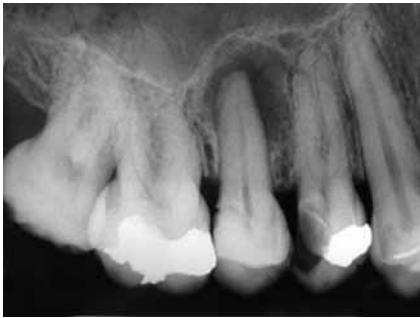

Figura 1

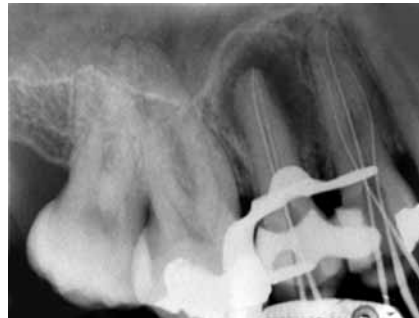

Figura 2

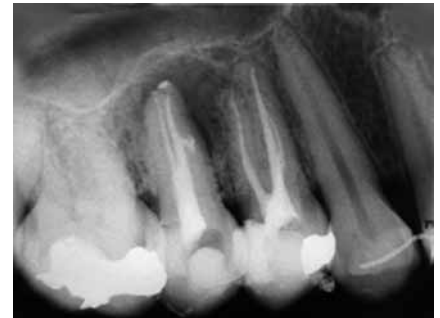

Figura 3

sa de fracaso de muchos tratamientos de conductos aparentemente correctos es la entidad infecciosa conocida como biofilm. Tras el tratamiento de conductos, se elimina la mayor cantidad de biofilm, pero se ha descubierto que aún puede verificarse en conductos laterales, deltas apicales, tubulillos dentinarios, istmos y los microespacios producidos por la falta de ajuste entre la pared dentinaria y el material de obturación (3). Nair y cols. (4) opinan que la clave en la eliminación del biofilm está en la interrelación irrigante-anatomía. Los resultados muestran que el hipoclorito de sodio al 5,25% es el más eficaz, aún sin agitar. Aparte del irrigante, una medicación intracanal ha sido recomendada para complementar los procedimientos químico-mecánicos y maximizar la reducción bacteriana ando tiempo para que el medicamento pueda difundir y llegar a las bacterias en aquellas zonas de difícil acceso a los instrumentos e irrigantes (5). Actualmente, el hidróxido de calcio es uno de los medicamentos intraconductos que más se utiliza y esto se debe a las excelentes propiedades que posee (6).

Posterior al tratamiento endodóntico de los dientes afectados por esta patología, se han definido parámetros de éxito y fracaso de la terapia endodóntica convencional basados en hallazgos clínicos y radiográficos, por lo que se hace necesario realizar exámenes radiográficos de control (7). En el periodo de 6 meses a 2 años es apropiado para observar la evolución del tratamiento (8).

CASOS CLÍNICOS**Endodoncia realizada en una sesión**

Concurrió a la consulta un paciente de sexo masculino de 30 años de edad que presentaba dolor en región de premolares superiores derechos. Al examen clínico y radiográfico se observó obturación con resina mesio ocluso distal del elemento 15 y gran proceso periapical.

En una primera consulta se realizó anestesia infiltrativa, retiro de la obturación de resina de elemento 15, aislamiento de la pieza dentaria, toma de conductometría con localizador apical y radiografía (Fig. 2), limpieza y conformación del canal radicular con sistema Reciproc, irrigación con Hipoclorito de Sodio al 5,25%. Se obturó en la misma sesión con técnica de condensación lateral con conos de gutapercha y cemento sealapex, obturación provisoria con Iononero Vitreo, se tomó radiografía postoperatoria (Fig. 3).

Se realizó un control al año y se tomó una radiografía (Fig. 4) donde se observa una reparación completa, continuidad y grosor normal del espacio del ligamento periodontal y clínicamente ausencia de signos y síntomas como dolor, supuración e inflamación.

Caso clínico con hidróxido de calcio en 2 sesiones.

Paciente de sexo femenino de 45 años de edad concurrió a la consulta con caries en el elemento 45. A la inspección clínica se observó caries macropenetrante ocluso mesial del elemento 45 y al examen radiográfico

se observa gran proceso periapical con ensanchamiento del espacio periodontal.

En una primera consulta se realizó anestesia infiltrativa, eliminación de caries y apertura, se tomó longitud de trabajo con localizador apical, limpieza y conformación con sistema rotatorio Protaper, irrigación con hipoclorito de sodio al 5,25% y colocación de HO₂Ca (Tedequim) con CHX al 2%.

A la semana se finalizó la endodoncia y se obturó con técnica de condensación lateral y cemento de Grossman de Tedequim, se tomó una radiografía final (Fig. 5).

Se realizó un primer control a los seis meses y radiográficamente se evidenció que se encontraba en proceso de reparación con reducción en el tamaño de la lesión apical y clínicamente ausencia de signos ni síntomas (Fig. 6).

Al año se realizó otro control donde se observó la reparación completa que implica la ausencia de signos y síntomas clínicos y la evidencia radiográfica de la continuidad y grosor normal del espacio

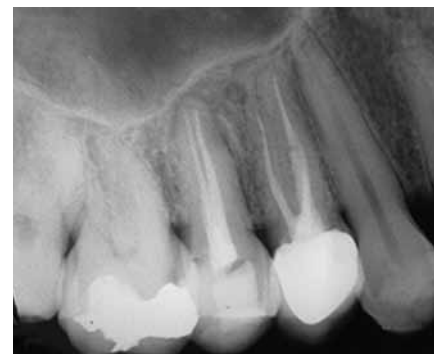

Figura 4

Terapia endodóntica en una sesión versus dos sesiones

Od. María Paola Poetzi

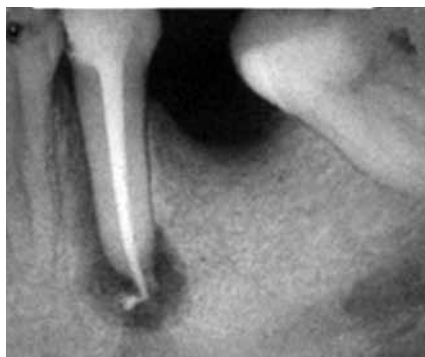

Figura 5

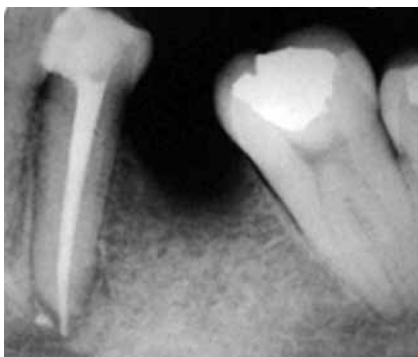

Figura 6

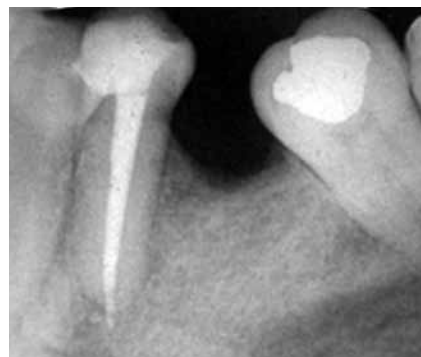

Figura 7

del ligamento periodontal (Fig. 7).

DISCUSIÓN

La complejidad anatómica del sistema de conductos radiculares apical es uno de los factores más importantes que limitan el logro de una desinfección adecuada (9). La razón principal para usar una medicación entre sesiones es dar tiempo para que el medicamento pueda difundir y llegar a las bacterias en aquellas zonas de difícil acceso a los instrumentos e irrigantes.

Uno de los eternos debates en Endodoncia es la conveniencia de realizar el tratamiento de conductos en una o varias citas. Desde luego, la aparición del biofilm no ha hecho

más que ampliar el debate hasta este concepto y actualizar la discusión.

Los estudios que compararon la tasa de éxito del tratamiento endodóntico de los dientes con periodontitis apical realizado en 1 o más visitas revelaron que 2 o más visitas con hidróxido de calcio como la medicación intracanal ofrecen una tasa de éxito que es del 10% -20% más que el tratamiento 1-visita (10). Sin embargo, otros estudios no mostraron, prácticamente, ninguna diferencia porcentual o incluso un 10% más éxito para el tratamiento 1-visita. Los datos disponibles se han limitado y no permiten extraer conclusiones precisas sobre la superioridad de 1 método sobre el otro (11).

CONCLUSIÓN

El resultado óptimo depende de la capacidad de los procedimientos de tratamiento para restablecer las condiciones saludables mediante la creación de condiciones favorables para la curación, que están representadas por la ausencia o disminución de microorganismos.

En términos de eficacia terapéutica, la actual mejor evidencia disponible no logró demostrar una diferencia entre los dos regímenes de tratamiento por lo que los endodoncistas deberían luchar por el mejor control posible de bacterias, en un esfuerzo por maximizar las perspectivas de curación más allá del protocolo que elige cada profesional.

BIBLIOGRAFÍA

1. FABRICIUS L, DAHLEN G, OHMAN AE, MOLLER AJR. *Predominant indigenous oral bacteria isolated from infected root canals after varied times of closure. Scandinavian Journal of Dental Research* 1982; 90, 133±44.
2. BRYNOLF I. *A histological and roentgenological study of the periapical region of human upper incisors. Odontologisk Revy* 1967, 18 (Suppl. II), 1±176.
3. WU MK, DUMMER PM, WESSELINK PR. *Consequences of and strategies to deal with residual post-treatment root canal infection. Int Endod J* 2006;39:343-56.
4. NAIR PN, HENRY S, CANO V, VERA J. *Microbial status of apical root canal system of human mandibular first molars with primary apical periodontitis after "one-visit" endodontic treatment. Oral Surg Oral Med Oral Pathol Oral Radiol Endod* 2005;99:231-52.
5. SHUPING GB, ØRSATVIK D, SIGURDDSSON A, TROPE M. *Reduction of intracanal bacteriasing nickel-titanium rotary instrumentation and various medications. J Endodontic* 2000;26:751-5.
6. HOLLAND R, OTOBONI J, SOUZA V, NERY M, BERNABÉ P, DEZAN E. *Tratamiento endodóntico en una o en dos visitas. Estudio histológico en dientes de perros con lesión periapical. Endodoncia* 2003;21:20-27.
7. ØRSTAVIK D. *Time-course and risk analyses of the development and healing of chronic apical periodontitis in man. International Endodontic Journal* 1996; 29: 156-62.
8. HUUMONEN S, ØRSTAVIK D. *Radiographic follow-up of periapical status after endodontic treatment of teeth with and without apical periodontitis. Clin Oral Invest.* 2013 Dec;17(9):2099-104.
9. SIMON JH. *The apex: how critical is it? Gen Dent* 1994;42:330-4.
10. MOLANDER A, WARFVINGE J, REIT C, KVIST T. *Clinical and radiographic evaluation of one and 2-visit endodontic treatment of asymptomatic necrotic teeth with apical periodontitis: a randomized clinical trial. J Endod* 2007;33:1145-8.
11. PENESIS VA, FITZGERALD PI, FAYAD MI, WENCKUS CS, BEGOLE EA, JOHNSON BR. *Outcome of 1-visit and 2-visit endodontic treatment of necrotic teeth with apical periodontitis: a randomized controlled trial with one-year evaluation. J Endod* 2008;34:251-7.

Técnica de clareamiento interno mediata de walking bleaching con peróxido de carbamida

Internal walking bleaching technique with carbamide peroxide

AUTOR

MARÍA JOSÉ ESTELRICH

Facultad de Odontología. Universidad Nacional de Cuyo.
Carrera, Especialidad en Endodoncia.
E-mail: mjestelrich@hotmail.com

RESUMEN

Antecedentes: El clareamiento dental interno es un tratamiento eficaz en dientes desvitalizados, oscurecidos por causas traumáticas o iatrogénicas. Es una alternativa terapéutica conservadora de la estructura dental y pronóstico aceptable. El objetivo es seleccionar una técnica conservadora, de buen pronóstico, predecible y poco riesgosa respecto de efectos secundarios. Caso clínico: Paciente de sexo masculino de 28 años de edad, concurre a la consulta con derivación para tratamiento de reintervención endodóntica y posterior clareamiento interno del elemento incisivo superior derecho. Se efectúa clareamiento interno mediato, con técnica de Walking Bleaching y peróxido de carbamida al 37% y posterior restauración posendodóntica. Resultado: observamos que la técnica de clareamiento dental interno de Walking Bleaching, con peróxido de carbamida al 37%, obtuvo resultados satisfactorios en discoloraciones poseruptivas, de origen traumático o iatrogénico. Conclusión: La técnica de Walking Bleaching, con peróxido de carbamida del 10 al 37%, es un procedimiento conservador de las estructuras dentales, seguro respecto a la aparición de efectos secundarios y de pronóstico aceptable, en el tratamiento de las discoloraciones poseruptivas de origen traumático o iatrogénico.

ABSTRACT

Precedent: walking bleaching is an effective treatment for devitalized teeth, darkened by traumatic or iatrogenic causes. It is a conservative therapy of tooth structure and acceptable prognosis. The objective is to select a conservative technique, of good prognosis, predictable and with little subsidiary risk. Case report: patient, man, 28 years old, go to appointment for endodontic retreatment and walking bleaching of the right incisor superior. It intervenes with walking bleaching and Carbamide Peroxide 37%, the results were satisfactory for discolorations pos eruptions with origin traumatic or iatrogenico. Conclusion: the walking bleaching technique with Carbamide Peroxide since 10 at 37 % is a conservative process of tooth structure, sure about subsidiary risks and acceptable prognosis in the discolorations pos eruptions with origin traumatic or iatrogenico.

Técnica de clareamiento interno mediata de walking bleaching con peróxido de carbamida

Maria José Estelrich

INTRODUCCIÓN

El clareamiento dental es una alternativa terapéutica conservadora, indicada en el tratamiento de las piezas dentales con coloraciones anómalas o patológicas (Baratieri et al., 2004). Se trata de una técnica poco invasiva, que no altera la forma natural del diente, y cuyo objetivo es lograr un color más acorde a las necesidades estéticas de cada paciente (Amengual et al., 2011; García, 2005).

Es importante destacar que en la literatura no existe una definición de la terapia de clareamiento dentario, solo se hace referencia al proceso químico usado para aclarar el diente. Se basa en una reacción de oxidorreducción, mediante la cual el "agente clareador" es capaz de liberar oxígeno, rompiendo enlaces moleculares de sustancias de mayor tamaño y transformarlas en moléculas de menor tamaño, lo que facilitaría el paso de la luz a través de la estructura dental, lográndose la imagen de una pieza dental más clara (Villalta et al., 2006 ; Tredwin et al., 2006). Este mecanismo implica la degradación de la matriz extracelular y la oxidación de cromóforos situados dentro del esmalte y la dentina (Goldberg et al., 2009).

En este trabajo nos centramos en las

discoloraciones pos-eruptivas de origen traumático o iatrogénico.

Las discoloraciones que están relacionadas con la hemorragia pulpar, atribuyen el cambio de color a un proceso de hemólisis, con liberación de hemoglobina, que en presencia de sulfato de hidrógeno y ácido sulfúrico producido por las bacterias, dan como producto de la reacción sulfato de hierro, quién es el agente etiológico de esta patología (Kohen et al., 2007; Almeida et al., 2012). Las discoloraciones que no están relacionadas con la hemorragia pulpar, tienen como origen la degeneración y la necrosis pulpar, con presencia de un tejido necrótico y diversos productos de proteólisis enzimática, responsables de la alteración del color. Kohen y colaboradores en el 2002 hablan, de las discoloraciones relacionadas con procesos iatrogénicos, otorgándole un origen médico a estas patologías, clasificándolas en las que tienen relación con la Endodoncia y la Operatoria (Kohen et al., 2002).

Técnica intracameral mediata de Walking Bleaching, con peróxido de carbamida del 10 al 37%, es un procedimiento conservador de las estructuras dentales, seguro respecto a la aparición de efectos secundarios indeseables y de

cierto nivel de predecibilidad siempre que se valoren y respeten las variables en forma cuidadosa y exhaustiva del diagnóstico y técnica a implementar para lograr el clareamiento de la pieza dental. La literatura publicada habla, de que ninguna de estas situaciones indeseables podría darse si se evita que el peróxido de hidrógeno, difunda a través de los túbulos dentinarios al ligamento periodontal (Goldberg, 2009).

Es por este preciso motivo, que para evitar este tipo de efecto secundario, se implementó la técnica de un doble sellado cervical hermético y un seguimiento continuo de todos los pasos del procedimiento, hasta obtener un resultado satisfactorio.

MATERIAL Y MÉTODO:

Paciente de sexo masculino de 28 años de edad, que concurrió a la consulta con derivación para realizar una reintervención endodóntica y posterior clareamiento interno del elemento incisivo superior derecho (11). Como antecedente el paciente relató haber tenido un traumatismo dentario a los catorce años de edad al golpearse contra un objeto contundente, el mismo se presentó con fractura coronaria horizontal a nivel del tercio medio coronario y compromiso pulpar. Se realizó la endodoncia a las 24 horas de producido el traumatismo y se colocó un provisional que nunca fue remplazado. En el diagnóstico clínico y radiográfico. (Fig.1y2) se observó, fractura y cambio de coloración marcada, a causa de un tratamiento de endodoncia antiguo, defectuoso, sin sellado coronal y apical.

Como planificación y estrategia, se decidió hacer reintervención endodóntica de la pieza dental, posterior clareamiento dentario interno mediata a través de la técnica de Walking

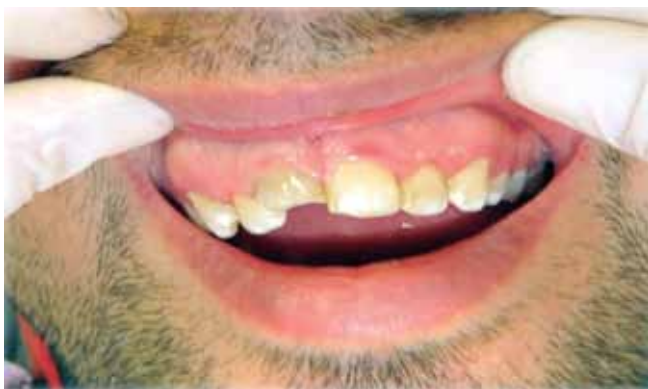

Figura 1: Foto preoperatoria, paciente con traumatismo y fractura horizontal del incisivo central superior.

Técnica de clareamiento interno mediata de walking bleaching con peróxido de carbamida

María José Estelrich

Bleaching con peróxido de carbamida al 37% y restauración posendodóntica de la pieza dental. Como estrategia de reintervención endodóntica se planteó trabajar mejorando el acceso coronario y radicular, remoción del material de obturación existente, lograr permeabilidad del canal, preparación del mismo, manejo permanente antimicrobiano, obturación del sistema de conductos y controles posteriores (Fig.3).

Para la realización del procedimiento de clareamiento, se midió la profundidad de bolsa, con una sonda periodontal, en todas las caras del elemento 11, tomando como referencia el borde cavo de fractura vestibular y como guía, la de mayor profundidad siendo esta la distal, de esta manera logramos la relación de la inserción del epitelio de unión, con la obturación endodóntica. Se aisló de forma absoluta, con protector de tejidos blandos fotopolimerizable y luego goma dique, Optra Dam dental de la marca Ivoclar Vivadent y con clamps de anteriores nº 211, colocado en la pieza a tratar. Se procedió a desobturar el canal, de 3 a 4 mm de la inserción epitelial a expensas de la obturación con una piedra diamantada troncocónica punta redondeada nº 4136, deforma tal que el límite superior del sellado coincida, en nivel, con el epitelio de unión, se irrigó con hipoclorito de sodio al 5,5% se

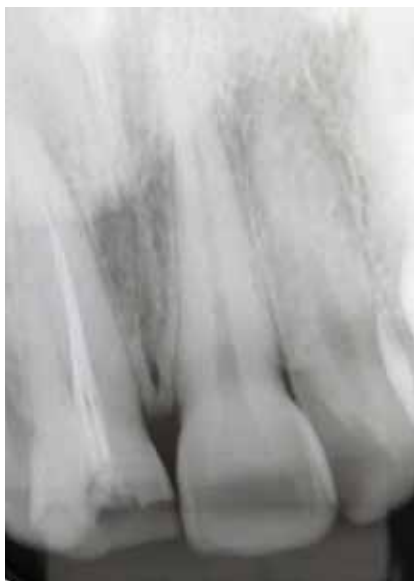

Figura 2: Radiografía preoperatoria
Tratamiento de endodoncia defectuoso.

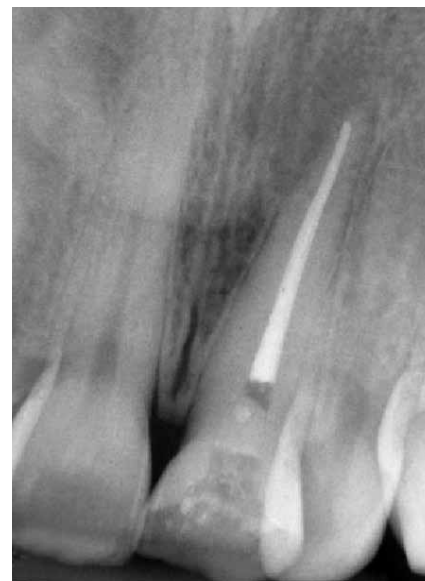

Figura 3: Radiografía posoperatoria.
Reintervención endodóntica. Doble sellado (zona cervical).

lavó con abundante agua en spray, se secó con un chorro de aire y se colocó un primer sellado de óxido de zinc eugenol reforzado y un segundo sellado de ionómero vítreo de tipo convencional de la marca VOCO, teniendo en cuenta los niveles de la inserción epitelial externos (Fig.3).

En un paso posterior, se trató la dentina con ácido fosfórico al 37%, durante 10 segundos, se lavó con abundante agua en spray y se secó con un chorro

de aire. Se colocó intracameral el peróxido de carbamida al 37% en gel, Whiteness Super Endo. (Fig.4) cuya composición básica es Peróxido de Carbamida al 37%, carbopol neutralizado, carga inerte, Glicol y agua desionizada, finalizando, se selló la cavidad con ionómero vítreo convencional de restauración, de la marca VOCO y se recitó al paciente a los siete días a control y recambio del agente clareador. A los quince días de realizada la

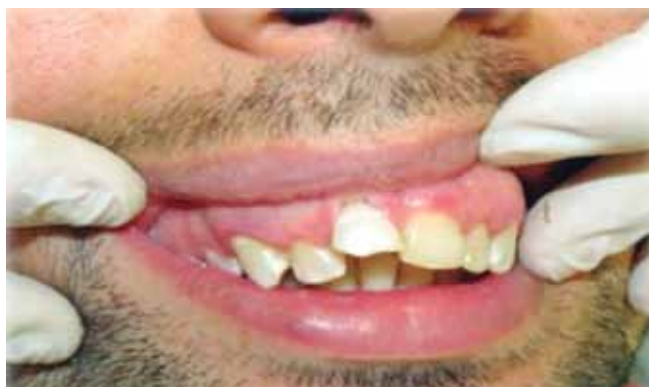

Figura 4: Fotografía posoperatoria inmediata

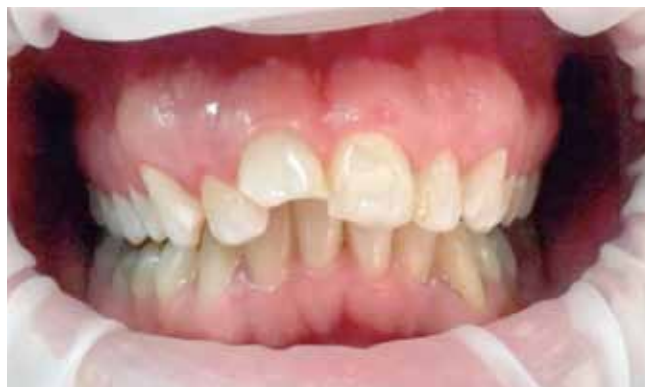

Figura 5: Fotografía posoperatorial. Blanqueamiento dental interno.

Técnica de clareamiento interno mediata de walking bleaching con peróxido de carbamida

María José Estelrich

primer sesión de clareamiento, se observó un leve oscurecimiento de la pieza dental en relación a la última sesión, se eliminó el provisional colocado, se irrigó profusamente con hipoclorito de sodio al 5,5%, se lavó con abundante agua y se seco con chorro de aire, posteriormente se colocó nuevamente peróxido de carbamida al 37% en gel, que fue conservado a temperaturas de entre 5 y 20 °C y en aislamiento de luz natural. Se colocó nuevamente un provisional de ionómero vítreo y se recitó al paciente a los siete días de la segunda sesión de clareamiento. El paciente concurre nuevamente a los 30 días de la segunda sesión, en donde se tomó la decisión de detenernos con el procedimiento por estar ambas partes conformes con el color logrado después de

esta segunda sesión (Fig.5); por lo que se eliminó todo el agente clareador y se neutralizó el medio con hidróxido de calcio, recitando al paciente a los 15 días, para realizar la restauración posendodóntica indicada.

RESULTADOS

La técnica de clareamiento dental interno mediato de Walking Bleaching con peróxido de carbamida al 37%, mostró resultados satisfactorios frente a las expectativas del paciente y logró ser una propuesta conservadora de la estructura dental, segura respecto a los efectos secundarios y de pronóstico aceptable.

CONCLUSIÓN

En el tratamiento de las decoloracio-

nes de origen poseruptivas, traumáticas o iatrogénicas, el procedimiento de clareamiento dental interno mediato a través de la técnica intracameral de Walking Bleaching, con peróxido de carbamida del 10 al 37%, es un procedimiento conservador de las estructuras dentales, seguro respecto a la aparición de efectos secundarios indeseables y de cierto nivel de predecibilidad siempre que se valoren y respeten las variables en forma cuidadosa y exhaustiva del diagnóstico y técnica a implementar para lograr el clareamiento de la pieza dental. Teniendo en cuenta, que la Odontología actual busca la conservación de la estructura dental, ésta técnica logra una propuesta conservadora, segura y con un pronóstico aceptable.

BIBLIOGRAFÍA

1. ALMEIDA, ARIANO GONDIM, MONTEIRO JUNIOR, SYLVIO, BARATIERI, LUIZ NARCISO ARCARI, GILBERTO MULLER (2012). *El blanqueamiento interno en pacientes jóvenes: Revisión y Caso Clínico. American Journal of Esthetic Dentistry. Summer 2012, vol. 2 Número 2, p126-134. 9p.*
2. AMENGUAL J. JIMÉNEZ CARDO A. LLENE PUY MC, FORNER NAVARRO L. *Bases para el manejo clínico de un agente blanqueador fotoactivado mediante una lámpara de arco de plasma sobre dientes vital.*
3. BARATIERI LN & MAIA E 2004; *Clareamiento dental, Cuaderno de Dentista, página 66. Livraria Santos Editora, San Pablo, Brasil.*
4. CURBELO GUTIÉRREZ C H., VERA MORÓS P. GARRIDO LAPEÑA N. RODRÍGUEZ ARREVOLA (2011) MAYO-JUNIO 2011 » *dental practice report. blanqueamiento no vital.*
5. GARCÍA P.(2005) *La importancia del blanqueamiento dental. Evaluación de la satisfacción del paciente después del blanqueamiento no vital en dientes anteriores intactos descoloridos traumatizados. Vol. 30 Nr. 5 Página: 396 - 9*
6. GOLDBERG M ;EDWARD LYNCH; MARTIN GROOTVELD, 2009 *Reacciones adversas y adversos de los productos para blanquear los dientes: una revisión .Publicado en línea: 20 de junio 2009 Springer-Verlag 2009.Gupta, SK; Saxena, P (2014).*
7. KOHEN S Y COL.; 2002, *Estética del color Dentario: Blanqueamiento Integral, Cap.6. Sacerdoti SA Industria.*
8. KOHEN S, FRANCESCHI CY RODRIGUEZ G.2007. *Color, Estética y Blanqueamientos Integrados.*
9. TREDWIN CJ, TREDWIN CJ, NAIK,NJ LEWISY C. SCULLY CBE .2006. *El peróxido de hidrógeno dientes blanqueamiento (blanqueo) productos: Revisión de los efectos adversos y la seguridad. british dental diario.volumen 200 no. 7 08 de abril 2006.*
10. VILLALTA P ET AL. *Effects of staining and bleaching on color change or dental composite resins. J Prosthet dent 2006; 95:137-42.*

Biblioteca

NOVEDADES

En base a las necesidades de los usuarios y a los avances tecnológicos se presentó el proyecto de creación de la Biblioteca Digital.

El día 5 de mayo del corriente, el Consejo Directivo de la Facultad de Odontología de la UNCUYO, según resolución N° 047 aprueba la crea-

ción de la Biblioteca Digital (BODIGITAL).

La Biblioteca Digital tiene los siguientes objetivos:

1. Dar mayor accesibilidad y difusión a la producción científica de la Facultad.
2. Digitalizar tesis de doctorado, tesis y trabajos de investigación.

3. Dar mayor visibilidad a la Biblioteca.


Para acceder, ingrese al siguiente enlace:

<http://fodonto.uncuyo.edu.ar/biblioteca-digital-odontologia>

Biblioteca Digital Odontología

Este servicio fue creado con el objeto de: dar respuesta a las cambiantes necesidades de información de los usuarios, acceder a los recursos en forma ágil y eficiente y dar mayor accesibilidad y difusión a los documentos producidos en la Facultad.

A través de ella se puede acceder: a la Revista de la Facultad (texto completo), Bases de Datos, E-books, Videos Educativos y Atlas e imágenes interactivas, haciendo **click sobre el menú**.



**Guía procedimental:
protocolo de Servicio
de Radiología FOUNCU**

**Guía procedimental:
procesado radiográfico
manual**

**Imágenes dinámicas de
los huesos del cráneo**

**Atlas de anatomía.
Dibujos electrónicos**

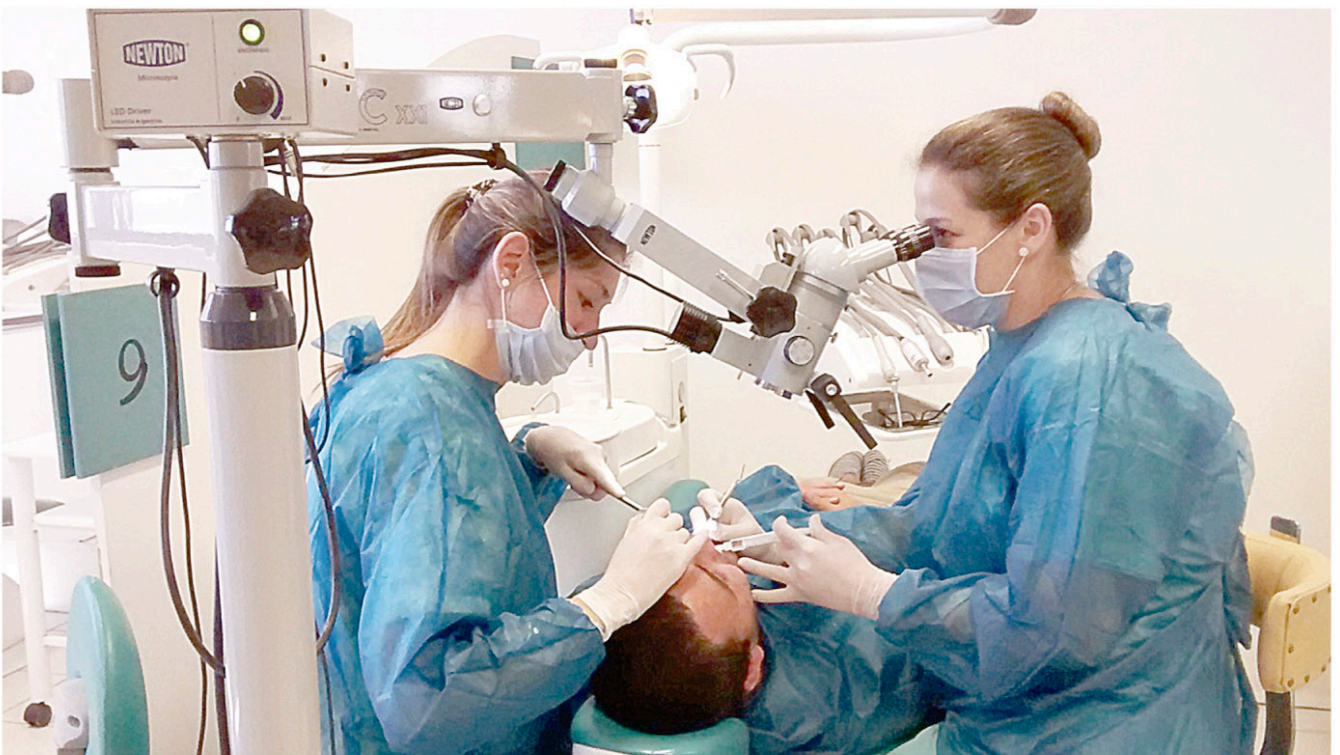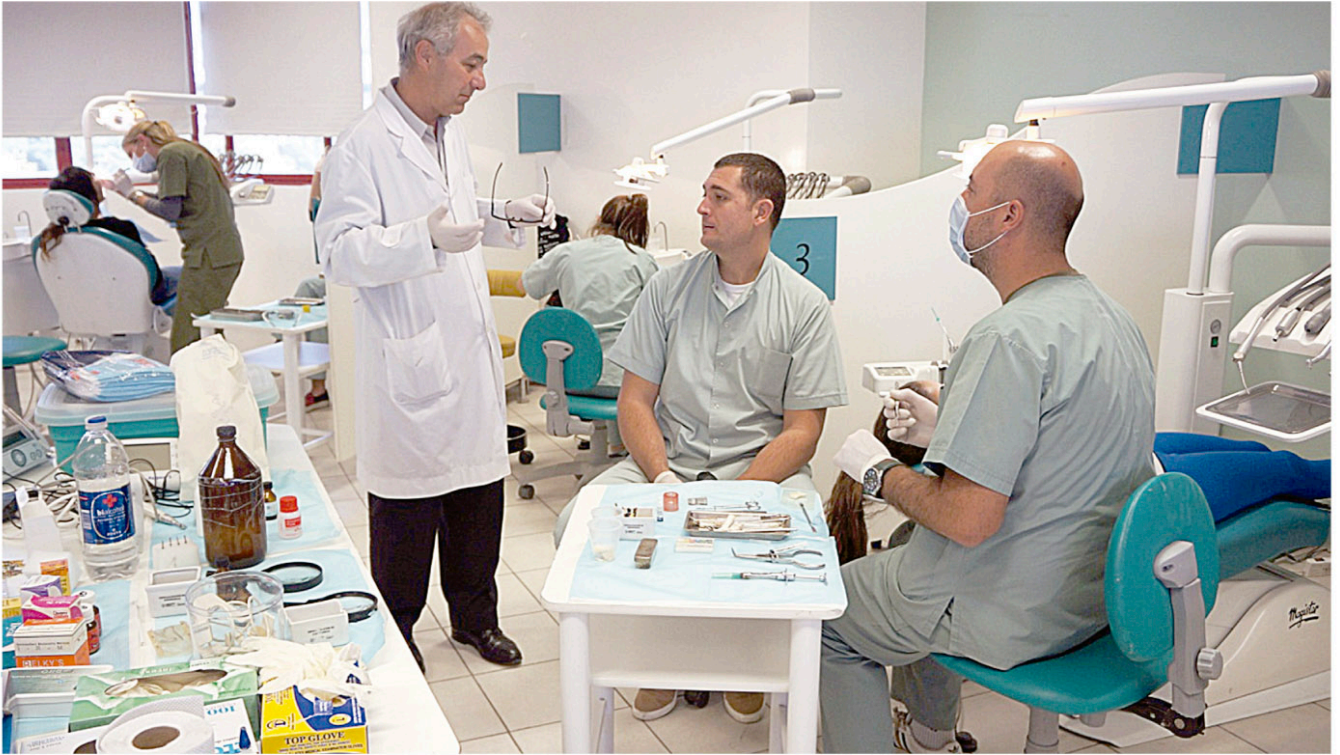**NCBI BookShelf
FreeBooks4Doctors.
com
Anatomía de la cabeza
La extracción dentaria
Sistema estomatogná-
tico: bases morfofun-
cionales aplicadas
a la clínica**

**EBSCO
RIMA
BVS
COCHRANE
MINCyT
MedLine
Dialnet
SCIELO**



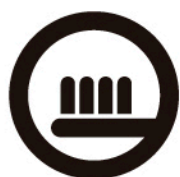

Especialización en Endodoncia - Actividades Clínicas





UNCUYO
UNIVERSIDAD
NACIONAL DE CUYO



FACULTAD DE
ODONTOLOGÍA
