



**UNCUYO**  
UNIVERSIDAD  
NACIONAL DE CUYO

**FO**  
FACULTAD DE  
ODONTOLOGÍA

ESTABILIDAD DE LOS TEJIDOS  
PERIODONTALES CON  
POSTERIORIDAD A  
PROCEDIMIENTOS QUIRÚRGICOS  
MUCOGINGIVALES

TRABAJO FINAL INTEGRADOR  
CARRERA DE ESPECIALIZACIÓN EN  
PERIODONCIA

OD.: WISNIEWSKI DANIEL

DOCENTE: CARAM ALEJANDRO

MENDOZA, JULIO 2015.

## INDICE

INTRODUCCIÓN.....	3
OBJETIVOS.....	13
MATERIALES Y TÉCNICAS.....	14
RESULTADOS OBTENIDOS.....	35
DISCUSIÓN.....	36
CONCLUSIONES.....	41
BIBLIOGRAFÍA.....	42

## Introducción:

El presente trabajo intenta analizar la evolución de las técnicas de coberturas radiculares y transferir a la clínica las conclusiones obtenidas.

### **Marco teórico**

Los objetivos primarios de la cirugía mucogingival han cambiado con el paso del tiempo. Durante años, el injerto gingival libre se consideró el procedimiento más versátil y predecible. Su principal objetivo fue planteado para aumentar la dimensión apico-coronal del tejido queratinizado, ampliar el fondo de surco vestibular, disipar las tracciones musculares, y generar una zona adecuada de encía y/o mucosa queratinizada. Durante los años 1960 y 1970, la justificación para el aumento de la banda de encía insertada era mantener salud gingival y prevenir que se produjeran recesiones gingivales.

(1)

Históricamente, estos procedimientos se originaron a principios del siglo 20 y fueron presentados por Younger en 1902, Harlan en 1906, y Rosenthal en 1911; que describieron el uso de pedículo o injertos libres de tejido blando para cubrir superficies radiculares denudadas. Sin embargo, estas técnicas fueron abandonadas por mucho tiempo.

La recesión gingival es un término que designa a la exposición bucal de la superficie de la raíz debido al desplazamiento del margen gingival en dirección apical a la unión amelocementaria (2). Los informes de diversos

estudios epidemiológicos revelaron que la recesión puede afectar a la mayor parte de la población adulta, según Murray Thompson comienza entre la tercera y cuarta década de vida (3), Serino et al. (4) demostraron, entre otros hallazgos, que tanto la incidencia como la prevalencia de las recesiones muestran diferentes patrones con las distintas edades. Además son frecuentes en las poblaciones con altos estándares de higiene oral; habiendo estrecha relación con manifestaciones orales de enfermedades sistémicas, como por ejemplo la diabetes (5) (6). Factores anatómicos gingivales, periodontitis crónica, y la alineación de los dientes (7) son las principales condiciones que llevan al desarrollo de estos defectos. La recesión también está vinculada, con regularidad, al deterioro de la estética dental y la hipersensibilidad dentinaria, también el cepillado iatrogénico (8) y la ortodoncia inadecuada (7). En tales casos, la terapia periodontal debe hacer frente a las necesidades y deseos de cada paciente, y las opciones de tratamiento deben ser puestas a su disposición (9).

En las últimas décadas, varios procedimientos quirúrgicos han demostrado tener éxito en el logro de cobertura completa de la raíz, es decir, la cobertura de la exposición de la raíz hasta la unión amelocementaria. Este resultado final se obtuvo con frecuencia, independientemente de las diferencias en el color y el grosor en el área tratada (10) Procedimientos de injertos de espesor total, por ejemplo, eran altamente eficaces y predecibles en términos de cobertura de la raíz, pero con frecuencia tenían como resultado un grosor excesivo y color no comparable con respecto a los tejidos

gingivales vecinos. Además, fueron comunes los efectos adversos en las zonas donantes de injerto. Guinard y Caffese (11) demostraron que el colgajo desplazado Lateral (12), con espesor total, producía recesiones de al menos 1mm en el elemento dentario donante, luego modificando el colgajo a espesor parcial y colocando un injerto gingival libre en el sitio donante se modificaba este defecto.

En años recientes, algunas publicaciones se centraron en el efecto de los procedimientos de cirugías plásticas periodontales sobre el tratamiento de las recesiones gingivales localizadas, los autores de estas revisiones informaron que las diferentes técnicas quirúrgicas y colgajos diseñados fueron descritos y utilizados en un intento de corregir las recesiones localizadas produciendo mejoras significativas en las mismas. Asimismo, fueron recomendadas para la clínica práctica injertos gingivales libres, colgajos desplazados o técnicas regenerativas para tratar coberturas de la raíz dentaria, cuando están indicados. (10)

Las investigaciones anteriores fueron centradas en las evaluaciones y comparaciones de diversas técnicas (11) (12). Numerosos intentos se han hecho para identificar los factores de importancia para el éxito o el fracaso de los procedimientos. Los resultados han sido evaluados por los datos milimétricos y porcentuales. Los resultados estéticos globales también han dependido del color y volumen obtenido en la práctica realizada. Preferentemente, las opciones de tratamiento deben basarse en evaluaciones objetivas de la literatura, sistemáticas e imparciales.

La literatura internacional ha demostrado que la recesión gingival puede tratarse con éxito por medio de varios procedimientos, independientemente de la técnica utilizada, siempre que las condiciones biológicas sean las adecuadas para lograr la cobertura de la raíz. Como requisito esencial para una cobertura radicular completa, se ha citado la ausencia de pérdida de altura de los tejidos duros y blandos interdentes.

### Composición del Complejo Mucogingival

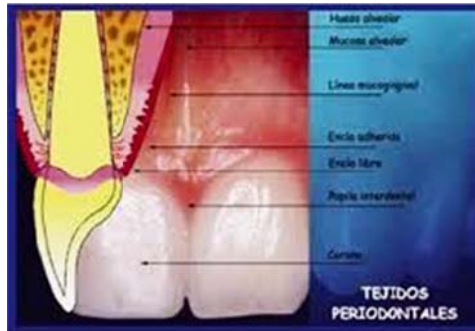


Fig. 1. Descripción del complejo mucogingival

La mucosa oral está cubierta por una delgado epitelio no queratinizado y tiene una submucosa formada por fibras de colágeno desorganizadas, fibras elásticas y músculo. Su función es la de ser un tejido móvil que puede proporcionar una gran flexibilidad durante la masticación, el habla y la expresión facial. (13)

La encía es parte de la mucosa oral que cubre los procesos alveolares de los maxilares y rodea los cuellos dentarios. Se divide anatómicamente en marginal, insertada e interdental. Acompañando la erupción dentaria completa, el margen gingival se encuentra 0,5-2 mm coronal a la unión amelocementaria (14).

La encía insertada (fig. 1) se encuentra entre la línea mucogingival y la porción más apical del margen gingival. Es firme, resistente y fuertemente unida al periostio subyacente de hueso alveolar o a la superficie de la raíz. El ancho está predeterminado genéticamente, varía en diferentes áreas de la dentición, y sus dimensiones pueden cambiar durante toda la vida.

La estructura de los tejidos gingivales es la base para función gingival sana. La presencia de un grueso recubrimiento gingival queratinizado sirve como una eficaz barrera, que es resistente al trauma de la masticación y a los estímulos químicos y térmicos que componen la dieta, que tienen contacto directo con la encía.(14)

Las fibras de colágeno densamente organizadas proporcionan al tejido gingival una firme inserción al periostio o a la superficie radicular. La integridad del tejido conectivo también sirve para contrarrestar las fuerzas aplicadas a la encía por los músculos de la masticación y la expresión facial. Esta integridad impide a las fuerzas musculares normales comprometer el sellado epitelial y proporciona resistencia a la recesión gingival.

El tratamiento de recesiones gingivales con procedimiento de cirugía plástica periodontal es una demanda en la odontología moderna. Los objetivos finales de éstos son las coberturas radiculares completas tanto como los resultados estéticos agradables. (15)

La selección de una u otra técnica quirúrgica depende de las características anatómicas del sitio a tratar y de las demandas del paciente. Es importante prestar atención a los requerimientos de dichos pacientes, especialmente

cuando el problema es concerniente a la exposición de la raíz durante la sonrisa o durante la función (16).

El procedimiento quirúrgico seleccionado, en un intento de cubrir recesiones, depende principalmente de las características anatómicas locales y de las demandas del paciente. Las características locales a evaluar son las siguientes: las dimensiones (profundidad y ancho) de exposición de la raíz, la altura y el ancho del tejido gingival y óseo interdental, el número de defectos de recesiones en los dientes vecinos, la presencia de caries radiculares o abrasiones cervicales. También, la altura, grosor y color de los tejidos circundantes a la recesión, deben ser considerados. Otras características en la selección del procedimiento quirúrgico son la profundidad del vestíbulo y la presencia de frenillos o inserciones musculares marginales (17).

Miller, en 1988 (17), propone que la cirugía plástica periodontal comprende diferentes técnicas quirúrgicas destinadas a corregir y prevenir defectos anatómicos, de desarrollo, mucosos, o del hueso alveolar. Durante las recientes décadas, se han propuesto diferentes procedimientos quirúrgicos: Colgajos de avance coronal, colgajos reposicionados lateralmente, injertos gingivales libres, e injertos de tejido conjuntivo, que han representado nuevos enfoques para lograr mejoras en los resultados terapéuticos.

En algunas publicaciones se han utilizados términos tales como " estéticamente agradable " y " buenos resultados estéticos " para definir resultados (1).



El primer intento para clasificar las recesiones gingivales de acuerdo a su posibilidad de recubrimiento por medio de un procedimiento quirúrgico mucogingival fue propuesto por Sullivan y Atkins (18) La base para su clasificación de recesiones gingivales fue la profundidad y el ancho del defecto. Las cuatro categorías para describir los defectos fueron: profundo y ancho, poco profundo y ancho, profundo estrecho y poco profundo estrecho. Los autores reportaron una relación inversa entre el tamaño del defecto y la probabilidad de cobertura de la raíz. La implicancia fue que la recesión profunda y amplia mostró potencial muy limitado para la cobertura completa de la raíz

EN 1.985 Miller (19) propuso la clasificación que se utiliza actualmente en lo referente a recesiones gingivales, la misma es:

Clase I: -Recesión gingival que no sobrepasa la línea mucogingival

- No hay pérdida de tejidos periodontales interdetales
- Se puede anticipar la cobertura radicular completa

Clase II: - Recesión gingival que sobrepasa la línea mucogingival

- No hay pérdida de tejidos periodontales interdetales
- se puede anticipar la cobertura radicular completa

Clase III: - Recesión gingival que se extiende hasta la línea mucogingival o la sobrepasa.

- Hay pérdida parcial de tejidos interdetales

- Se puede anticipar una cobertura radicular limitada.

Clase IV: - Recesión gingival que se extiende hasta la línea mucogingival o la sobrepasa.

- Hay pérdida severa de tejidos interdental

- No se puede anticipar cobertura radicular, por lo cual no se indican técnicas de cobertura radicular.

### **Técnicas de coberturas radiculares:**

#### **Injertos Pediculados de tejido blando**

-Colgajo rotacional

Colgajo posicionado lateralmente

Colgajo Doble papila

-Colgajo Avanzados

Colgajo desplazado coronal

Colgajo semilunar

#### **Injertos libres de tejido blando**

-Injerto no Sumergido

Una etapa (injerto gingival libre)

Dos etapas (injerto gingival libre y colgajo desplazado coronal)

- Injerto Sumergido

Injerto de tejido conectivo y colgajo desplazado lateralmente

Injerto de tejido conectivo y colgajo doble papila

Injerto de tejido conectivo y colgajo desplazado coronal

Técnicas de Ensobrado

### **Tratamientos Adicionales**

Agentes modificadores de la superficie de la raíz

Proteínas de la Matriz del Esmalte

Regeneración Tisular Guiada - Membranas ó Barreras No reabsorbibles

- Membrana ó Barreras Reabsorbibles

- Proteínas derivadas de la Matriz del

Esmalte

Numerosos estudios se han escrito relatando la eficacia de una técnica sobre otra; manifestando el éxito a largo plazo en la estabilidad de los objetivos logrados con el procedimiento.

Langer y Langer (20) introducen la utilización de tejido Conectivo, luego Raetzke (21) la modifica y desarrolla la Técnica de Sobre o Técnica de Ensobrado (Envelope Technique) , la cual evita incisiones y el injerto se

deposita sobre un colgajo de espesor parcial el cual recibe doble aporte sanguíneo (20), la misma fue ideada para elementos unitarios. Años más tarde, Zabalegui (22) conecta los colgajos de espesor parcial de los elementos dentarios, realizados en forma unitaria, y desarrolla la Técnica de Túnel (Tunnel Technique).

El éxito del tratamiento está basado en el uso de procedimientos quirúrgicos plásticos periodontales clínicamente predecibles.

## **OBJETIVOS**

Establecer pautas terapéuticas quirúrgicas para la resolución de recesiones gingivales únicas y múltiples.

Evaluar la eficacia de la Técnica de Sobre (Raetzke) y Tunelización (Zabalegui) en recesiones gingivales clase I y III de Miller.

Comparar la mimetización de los tejidos injertados con los del sitio receptor.

Determinar el nivel de reducción de las recesiones gingivales.

## **MATERIALES Y TÉCNICAS**

### **Criterios de Inclusión:**

Pacientes femeninos y masculinos entre 25 y 55 años, sistémicamente sano y estado periodontal con salud prístina o que hubieran sido reevaluados y mantenidos luego de la terapia adecuada, y presentaran recesiones gingivales con hipersensibilidad dentinaria y aberraciones estéticas.

Carencia de encía insertada, con tejido mucoso móvil que ejerza tensión sobre el margen gingival.

### **Criterios de exclusión.**

Presencia de placa supragingival o sangrado gingival en el sitio a tratar, profundidad de sondaje mayor a tres milímetros, movilidad dentaria,

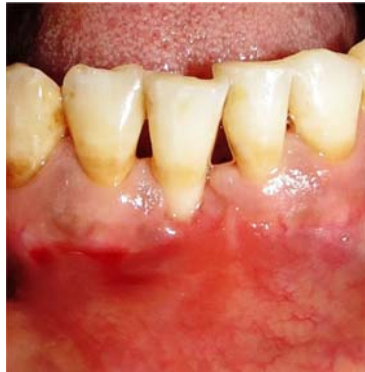Enfermedades sistémicas.

Escaso involucramiento terapéutico. y mala higiene bucal.

Los pacientes fueron informados detalladamente e invitados a participar en el estudio y bajo aceptación y firma de un consentimiento informado que responde a condiciones éticas aplicadas en la prueba y que respetan los parámetros establecidos en la declaración de Helsinki y sus modificatorias.

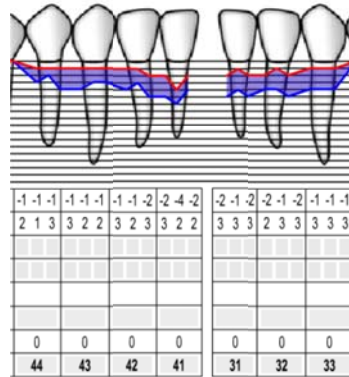
Les fueron solicitados la publicación de sus datos e imágenes preservando la identidad de los mismos.

### Caso clínico 1



**Fig. 2**

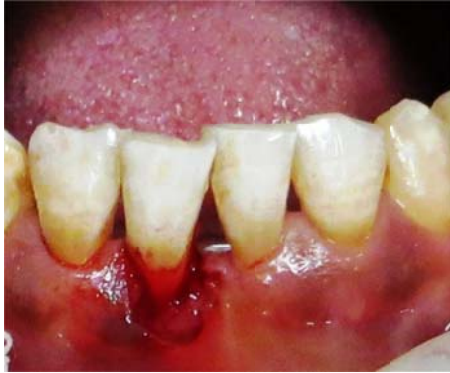Elemento 41 (Fig. 2) que presenta recesión gingival por vestibular de 4mm (Fig. 3), con banda de encía insertada de 1mm y pérdida de tejidos interdientales. La profundidad de sondaje es de 2mm (Fig. 3). Clase III de Miller. Se decide realizar Técnica de Ensabrado (21).



**Fig. 3**

### Preparación del sitio receptor

Se realiza raspaje y alisado radicular para disminuir la contaminación bacteriana y la convexidad de la raíz, lo que provocará una menor superficie avascular debajo del injerto. Se realiza acondicionamiento químico de la superficie radicular con tetraciclina (23) (24), colocando ocho torundas embebidas con tetraciclinas y solución fisiológica estéril, se frotran suavemente 30 segundos cada torunda.



**Fig. 4 .Incisión sulcular, de espesor parcial, en elemento 41.**

Con Hoja de bisturí 15c se realiza una incisión sulcular, de espesor parcial, sobre la recesión, con una extensión de 3 a 5mm hacia apical y a cada lado de la misma, con la precaución de no afectar la punta de la papila. Hacia apical se realiza la incisión sobrepasando la línea mucogingival, para reducir la tensión muscular y permitir el desplazamiento del tejido sobre el injerto.

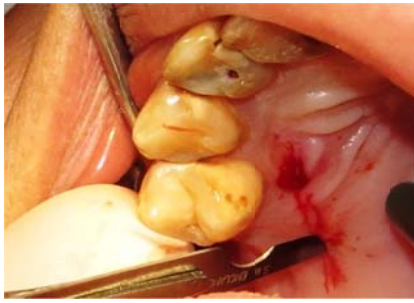Con una plantilla se toma la medida del injerto necesario para cubrir la zona.

#### **Preparación del sitio donante**

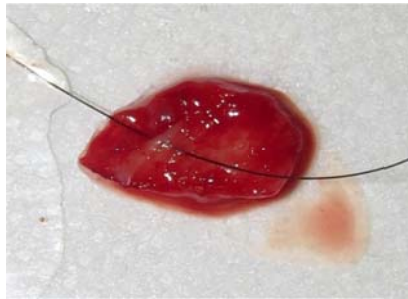
Trasladamos la medida obtenida con la plantilla a la zona que comprende desde distal de canino hasta mesial de Primer molar. Se realiza la primera incisión a 3mm del margen gingival, de espesor parcial, se coloca la hoja paralela a la superficie palatina (Fig. 5) y se separa epitelio de tejido conectivo. Se realiza otra incisión con reparo óseo y se decola con Espátula de Molt el tejido conectivo del paladar. Se toma con un punto de sutura el injerto y se procede a realizar el cut back o corte de separación del injerto en profundidad, incidiendo lateralmente y por arriba mientras se tracciona suavemente del hilo que tiene tomado el injerto. Una vez liberado se



comprime suavemente el paladar para detener el sangrado. Se sutura con puntos continuos con sutura Nylon 5 0.

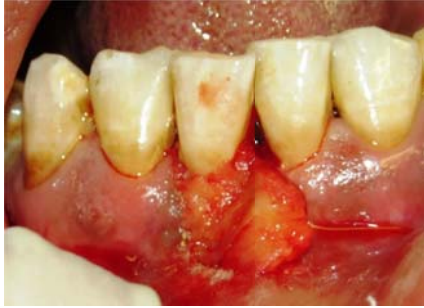

**Fig. 5**  
Colocación de la Hoja de Bisturí 15c paralela a la superficie palatina.



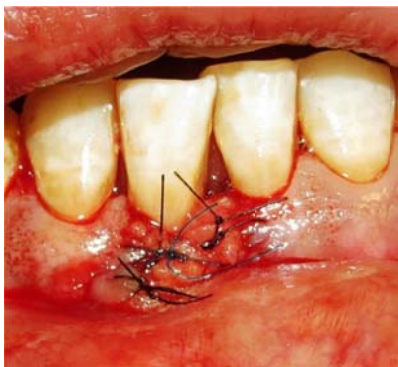
**Fig. 6**  
Injerto de tejido Conectivo extraído, con punto de sutura para traccionar suavemente.

## Colocación del Injerto



**Fig. 7**  
Presentación del injerto en el sitio

Se introduce el injerto en el colgajo previamente preparado y se sutura lateralmente para fijarlo, con sutura Nylon 5 0. Se coloca también un punto a periostio para evitar la tracción muscular sobre el injerto (Fig. 8). Con una gasa se realiza una leve compresión sobre el injerto durante 1 minuto para eliminar coágulos. Se indican analgésicos cada 8hs por tres días (Ibuprofeno 600mg), cepillado de la zona con cepillo postquirúrgico y aplicación de Clorhexidina en gel 0,12% tres veces por día durante 14 días. Se retira la sutura en el día 12.



**Fig. 8**  
Injerto suturado lateralmente y fijado con sutura apical a periostio.

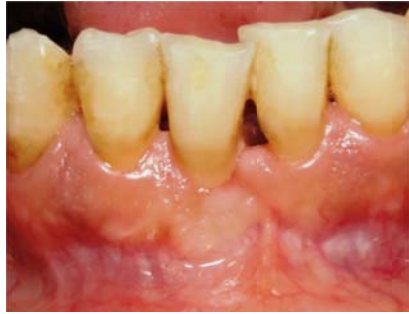

Fig. 9

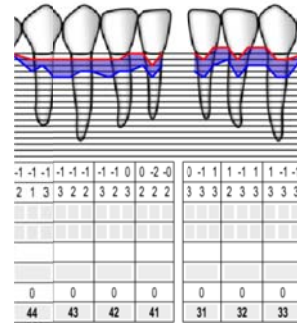


Fig. 10

Fotografía control a 6 meses (Fig. 9), obsérvese la ganancia de encía insertada y la reducción de la recesión gingival a 2 mm (Fig. 10).

### Caso Clínico 2

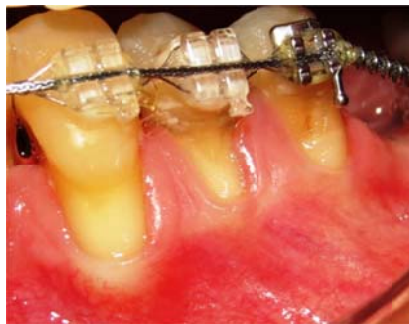

Fig. 11

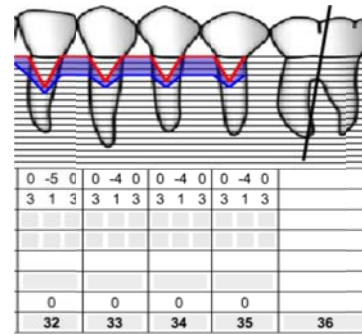


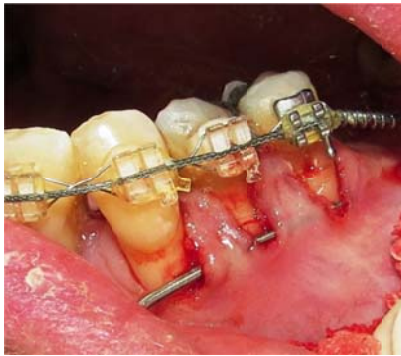
Fig. 12

Elementos 34 y 35 (Fig. 11) que presentan recesiones gingivales por vestibular de 4mm cada elemento (Fig. 12). La profundidad de sondaje es de 1mm en cada elemento. Presencia de encía insertada de 1mm y pérdida de tejidos interdentales. Clase III de Miller. Se decide realizar Técnica de Tunelización (22).

### Preparación del sitio receptor

Se realiza raspaje y alisado radicular para disminuir la contaminación bacteriana y la convexidad de la raíz, lo que provocará una menor superficie avascular debajo del injerto. El acondicionamiento químico de las superficies se realiza frotando suavemente 8 torundas de algodón embebidas con tetraciclinas y solución fisiológica estéril (23) (24). Con Hoja de bisturí 15 c se realiza una incisión sulcular, de espesor parcial, en cada elemento

extendiendo la incisión de 3 a 5mm lateral y apicalmente, sobrepasando la línea mucogingival, con el fin de reducir la tensión muscular y permitir el desplazamiento del colgajo sobre el injerto, manteniendo la precaución de no afectar la punta de las papilas. Posteriormente se une cada incisión sulcular, generando el Túnel. Se toma la medida del injerto necesario para cubrir los dos elementos. Se involucra distal de elemento 33 para poder introducir el injerto en los sobres.

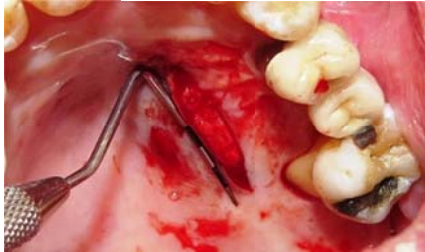


**Fig. 13**  
Obsérvese la sonda periodontal uniendo los sobres preparados a modo de Túnel.

### **Preparación del sitio donante**

Se traslada la medida del injerto necesario, tomada con sonda periodontal a la zona que comprende desde distal de Canino hasta mesial de Primer Molar. Con hoja de bisturí 15 c se realiza una incisión de espesor parcial, a 3mm del margen gingival (25), y luego se coloca la hoja paralela a la superficie palatina para separar tejido conectivo de epitelio, con Espátula de Molt se decola el tejido conectivo para separarlo del paladar, se toma el injerto con un punto de sutura y se comienza con el cut back o corte de

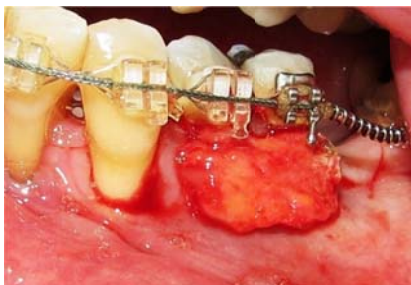
separación del injerto en profundidad, traccionando suavemente del hilo mientras se realizan cortes con el bisturí lateralmente y en la parte superior.



**Fig. 14**  
Incisión desde distal de Canino hasta mesial de Primer Molar, se observa la sonda periodontal con la medida de injerto necesaria para los dos elementos.

Una vez retirado el injerto se comprime suavemente el paladar para cohibir el sangrado y se sutura con puntos continuos con sutura Nylon 5 0.

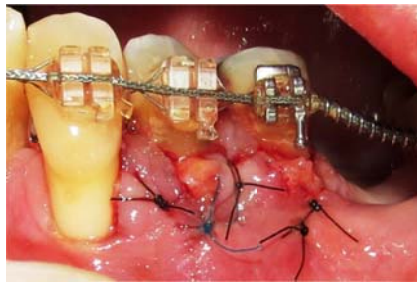
### **Colocación del injerto**



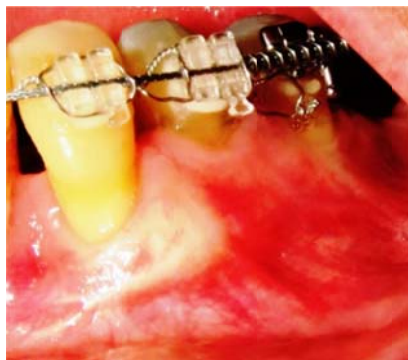**Fig. 15**  
Injerto presentado en la zona

Se toma el injerto con un punto, se desliza la aguja pasivamente de mesial a distal por el túnel creado, y por la mucosa distal del elemento 35, se invierte la dirección y se vuelve a pasar la aguja pasivamente por el túnel. Se tracciona suavemente del hilo por distal y se comienza a deslizar el injerto por el túnel ubicándolo con instrumental. Una vez ubicado en el sitio se

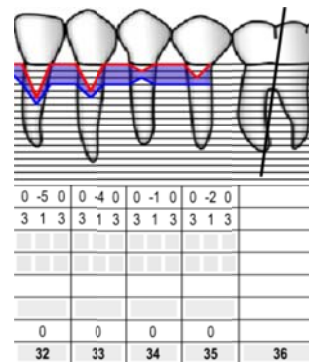
estabiliza con puntos simples por mesial y distal, inmovilizando la zona con un punto a periostio para evitar la tracción muscular. Se realiza con gasa una leve compresión durante 1 minuto para eliminar coágulos. Se indican analgésicos cada 8hs por tres días (Ibuprofeno 600mg), cepillado de la zona con cepillo postquirúrgico y colocación de Clorhexidina en gel 0,12% tres veces al día por 14 días. Se retira la sutura en el día 12.



**Fig. 16**  
Injerto suturado lateralmente y fijado en apical con un punto a periostio para evitar la tracción muscular.



**Fig. 17**  
Fotografía control a los 6 meses (Fig. 17) Obsérvese la ganancia de encía insertada y la reducción de las recesiones gingivales de ambos elementos (Fig. 18).



**Fig. 18**

Obsérvese la ganancia de encía insertada y la reducción de las recesiones gingivales de ambos elementos (Fig. 18).

### Caso Clínico 3

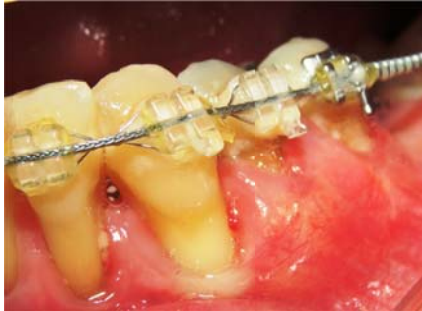

Fig. 19

Misma paciente, elemento 33 (Fig. 19) que presenta recesión gingival de 4mm por vestibular y profundidad de sondaje de 1mm (Fig. 20), Miller III. Se decide intervenir posteriormente ya que el tamaño del injerto necesario sería demasiado grande para cubrir los tres elementos. Se realiza técnica de Ensobrado (21).

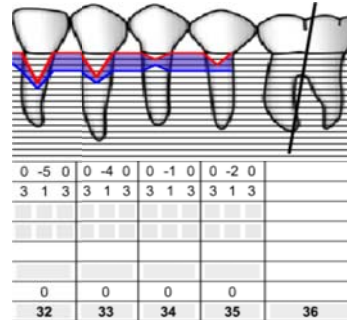
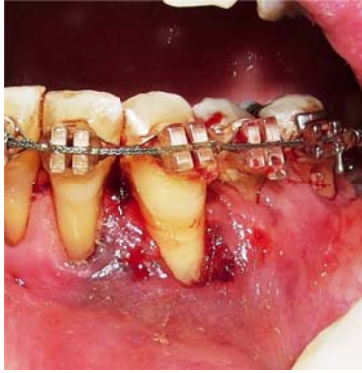

Fig. 20

### Preparación de sitio receptor

Se realiza raspaje y alisado radicular para disminuir la contaminación bacteriana y la convexidad de la raíz, lo que provocará una menor superficie avascular debajo del injerto. Se procede al acondicionamiento químico de la superficie aplicando ocho torundas embebidas con tetraciclina y solución fisiológica (23) (24), frotando suavemente 30 segundos cada torunda. Con hoja de bisturí 15 c se realiza una incisión sulcular, de espesor parcial, extendiéndonos de 3 a 5mm lateralmente y apicalmente sobrepasando la línea mucogingival, para disminuir la tensión muscular y permitir el desplazamiento del colgajo sobre el injerto.

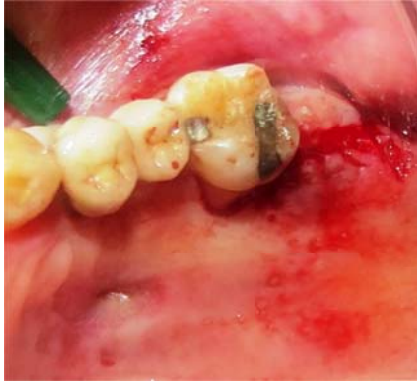

**Fig. 21**  
**Preparación de colgajo sulcular de espesor parcial en elemento 33.**

### **Preparación de sitio donante**

Se decide extraer el injerto de la zona de la Tuberosidad Maxilar, ya que hay ausencia de elementos 27 y 28. Con hoja de bisturí 12 d se realiza una incisión de espesor parcial sobre el reborde alveolar por distal de elemento 26, se realizan incisiones oblicuas por mesial y distal a la anterior, a modo de libro (26). Con hoja 15 c se realiza la incisión para separar epitelio de tejido conectivo. Con la misma hoja se incide con reparo óseo sobre el reborde y con Espátula de Molt se decola el tejido conectivo, previamente tomado con un punto de sutura y traccionando suavemente para facilitar su remoción. Se sutura con puntos simples con sutura Nylon 5 0.





**Fig. 22**  
Incisión sobre reborde alveolar y se puede observar la incisión oblicua por distal, realizada con hoja 12 d. Se observa, en paladar, cicatriz de injerto extraído de la ciruja anterior.

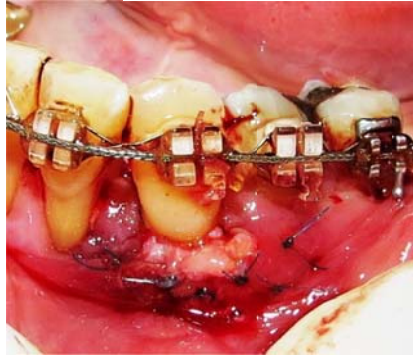

**Fig.23**  
Injerto de tejido conectivo extraído de la zona retromolar tomado con un punto de sutura para facilitar su remoción.

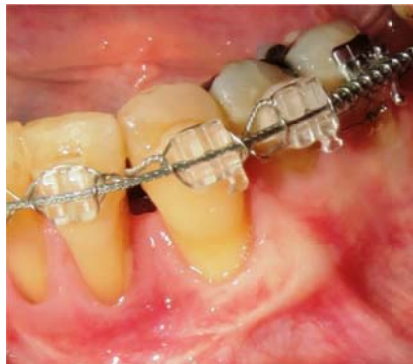### **Colocación del injerto**

Se coloca el injerto en el sobre preparado y se fija en el sitio con puntos laterales. También se realiza un punto apical a periostio para evitar la tracción muscular sobre la zona. Se realiza una compresión leve sobre el injerto para eliminar coágulos en la zona. Se indican analgésicos (Ibuprofeno 600mg) cada 8hs por tres días. Cepillado de la zona con cepillo

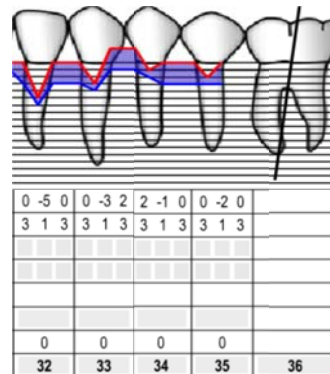
postquirúrgico y colocación de Clorhexidina 0,12% en gel tres veces al día durante 14 días. La sutura se retira en el día 12.



**Fig. 24**  
Injerto suturado lateralmente y fijado en apical con un punto a periostio para evitar la tracción muscular.



**Fig. 25**  
Fotografía control a los 6 meses (Fig. 25) y ficha periodontal (Fig. 26).



**Fig. 26**

#### Caso Clínico 4

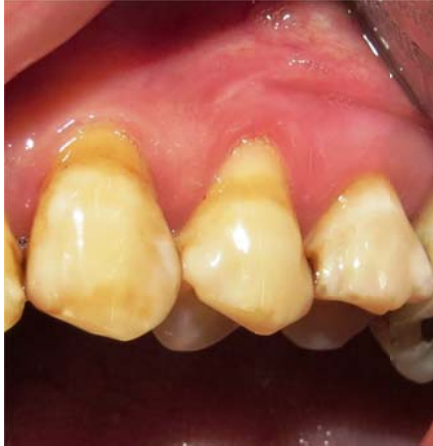

Fig. 27

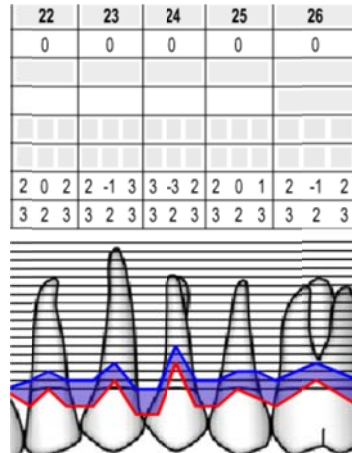


Fig. 28

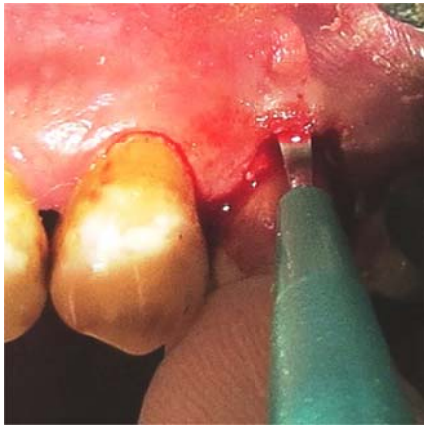Elemento 24 (Fig. 27) que presenta recesión gingival de 3mm y profundidad de sondaje de 2mm (Fig. 28), clase I de Miller, se observa banda de encía insertada de 2mm. Se realiza técnica de Ensobrado (21)

#### Preparación del sitio receptor

Se realiza raspaje y alisado radicular para disminuir la contaminación bacteriana y la convexidad de la raíz, lo que provocará una menor superficie avascular debajo del injerto. Se realiza el acondicionamiento químico de la superficie radicular con tetraciclinas y solución fisiológica estéril (23) (24), se colocan ocho torundas embebidas y se frotan suavemente 30 segundos cada una. Con instrumental quirúrgico oftalmológico (cuchillote Crescent 2mm angulado) se realiza una incisión sulcular, de espesor parcial, extendiéndola de 3 a 5 mm lateralmente y sobrepasando la línea mucogingival por apical para disminuir la tracción muscular y permitir el correcto desplazamiento del colgajo sobre el injerto. Con sonda periodontal se toma la medida del injerto necesario.



**Fig. 29**  
**Instrumental quirúrgico oftalmológico: Cuchillete Crescent 2mm Angulado.**

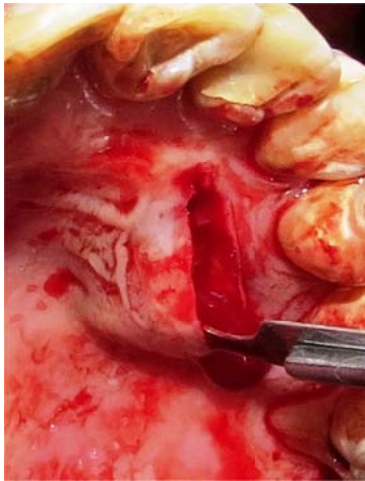

**Fig. 30**  
**Cuchillete Crescent 2mm angulado realizando incisión a modo de sobre sobrepasando la línea mucogingival.**

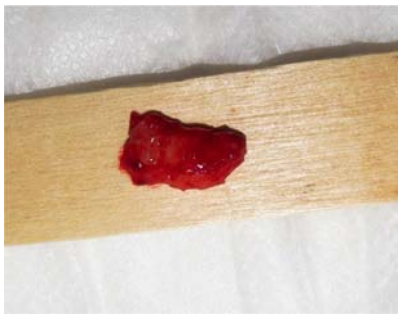
### **Preparación del sitio donante**

Se traslada la medida tomada con sonda periodontal a la zona palatina que abarca desde distal de Canino a mesial de Primer Molar, y a 3mm del margen gingival (25), se realiza la incisión de espesor parcial. Se coloca la hoja paralela a la superficie palatina y se realiza una incisión para separar epitelio de tejido conectivo, con Espátula de Molt se decola el tejido conectivo del paladar. Se toma el injerto con un punto de sutura y se

comienza con el cut back o corte de separación del injerto en profundidad, incidiendo con la hoja lateralmente y en la parte superior del injerto mientras se tracciona suavemente para retirarlo. Se comprime con gasa la herida para cohibir el sangrado y se sutura con puntos continuos con sutura Nylon 5 0.



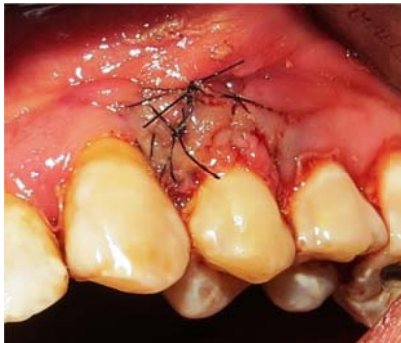**Fig. 31**  
Hoja de bisturí 15 c paralela a la superficie palatina.



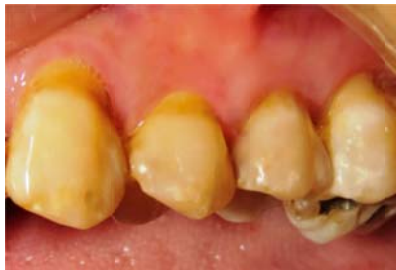**Fig. 32**  
Injerto extraído de la zona palatina.

## Colocación del injerto

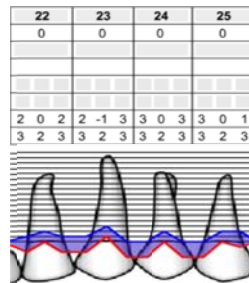
Se introduce el injerto en sobre creado y se fija lateralmente y apicalmente con sutura Nylon 5 0. Se realiza un punto de sutura a periostio para evitar la tracción de muscular. Se comprime suavemente la zona para eliminar coágulos. Se indican analgésicos cada 8hs por tres días (Ibuprofeno 600mg) y colocación de Clorhexidina en gel 0,12% tres veces por día por 14 días, cepillando la zona con cepillo postquirúrgico La sutura se retira en el día 12.



**Fig. 33**  
Injerto suturado lateralmente y apicalmente.



**Fig. 34**  
Fotografía control a los 6 meses (Fig. 34)



**Fig. 35**

Ficha periodontal a los 6 meses (Fig. 35)

## Caso clínico 5

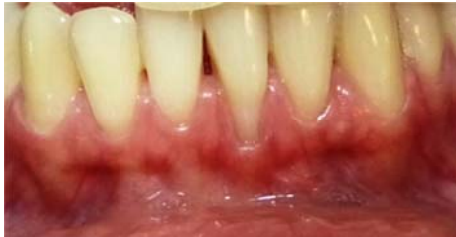

Fig. 36

Elemento 31 (Fig. 36) que presenta recesión gingival de de 4mm, con pérdida de tejidos interdientales por mesial, clase III de Miller. 1mm de encía insertada, que presenta recesión gingival de 4mm (Fig. 37). Se realiza técnica de Ensobrado (21).

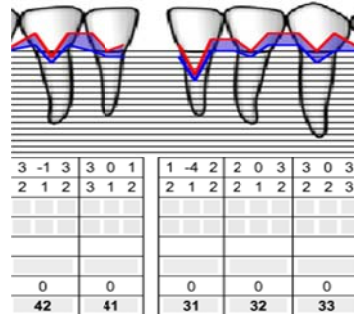
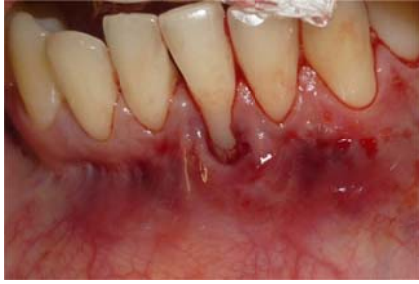

Fig. 37

### Preparación del sitio receptor

Se realiza raspaje y alisado radicular para disminuir la contaminación bacteriana y la convexidad de la raíz, lo que provocará una menor superficie avascular debajo del injerto. Se realiza el acondicionamiento químico de la superficie, frotando suavemente 8 torundas de algodón embebidas con tetraciclinas y solución fisiológica estéril (23) (24). Con hoja de bisturí 15 c se realiza una incisión sulcular, de espesor parcial, sobre la recesión, extendiendo de 3 a 5mm lateral y apicalmente, sobrepasando la línea mucogingival, para disminuir la tracción muscular y permitir el correcto desplazamiento del colgajo sobre el injerto. Se toma con sonda periodontal la medida de injerto necesaria.

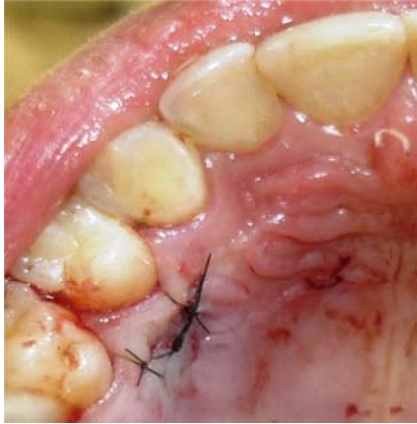

**Fig. 38**  
**Incisión sulcular de espesor parcial en elemento 31.**

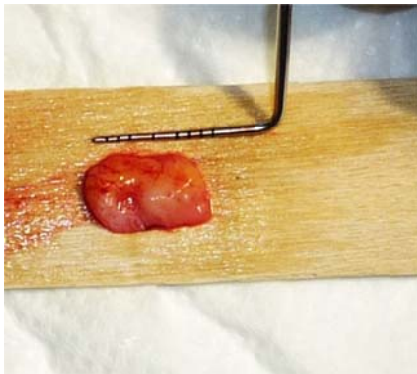
### **Preparación del sitio donante**

Se traslada la medida tomada con sonda periodontal a la zona que abarca desde distal de Canino a mesial de Primer Molar. A 3mm del margen gingival (25) con hoja 15 c se realiza una incisión, de espesor parcial, luego se coloca la hoja paralela a la superficie palatina y se separa el epitelio del tejido conectivo. Con Espátula de Molt se decola el injerto del paladar, se toma con un punto de sutura y se comienza con el Cut Back, traccionando suavemente del hilo mientras se realizan cortes lateralmente y por arriba del injerto. Se comprime suavemente la zona para cohibir la hemorragia y se sutura con puntos continuos con sutura Nylon 5 0.





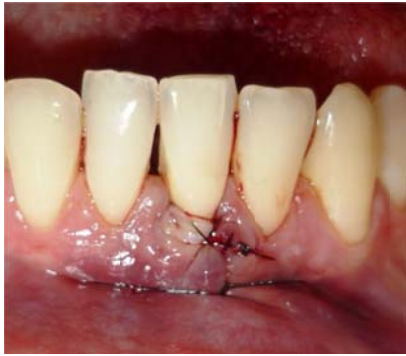**Fig. 39**  
**Mucosa palatina suturada**



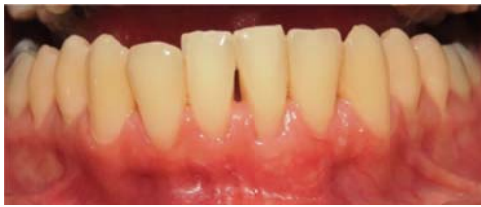**Fig. 40**  
**Injerto extraído de la zona palatina.**

### **Colocación del injerto**

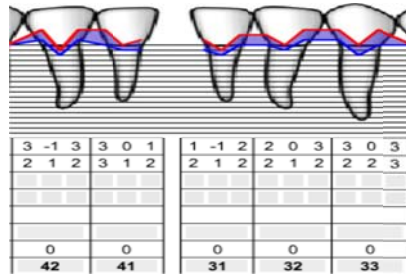
Se introduce el injerto en el sobre creado y se fija lateralmente y apicalmente con sutura Nylon 5 0. Se coloca un punto a periostio para evitar la tracción muscular. Con una gasa se comprime suavemente para eliminar los coágulos. Se indican Analgésicos antiinflamatorios cada 8hs por tres días (Ibuprofeno 600mg), colocar clorhexidina 0,12% en gel tres veces al día durante 14 días. Cepillar la zona con cepillo postquirúrgico y se retira la sutura en el día 12.



**Fig. 41**  
Injerto fijado lateralmente y apicalmente con hilo 5 0.



**Fig. 42**  
Fotografía control 6 meses



**Fig. 43**  
Ficha periodontal 6 meses

## RESULTADOS OBTENIDOS

	Nivel de Inserción Inicial (mm)	Nivel de inserción final (mm)	Reducción del nivel de Inserción en %
Caso clínico 1 elemento 31	4	2	50
Caso clínico 2 elemento 34	4	1	75
Caso clínico 2 elemento 35	4	2	50
Caso clínico 3 elemento 33	4	2	50
Caso clínico 4 elemento 24	3	0	100
Caso clínico 5 elemento 31	4	1	75

Fig. 44. Esquema que representa la reducción del nivel de Inserción en %.

En los casos 1, 2 3, y 5, clasificadas como clase III de Miller (7), se obtuvieron coberturas parciales de las recesiones, entre el 50 y el 75% de las mismas (Fig. 44). En el caso clínico número 4 clasificada como clase I de Miller (7), el recubrimiento fue 100%.

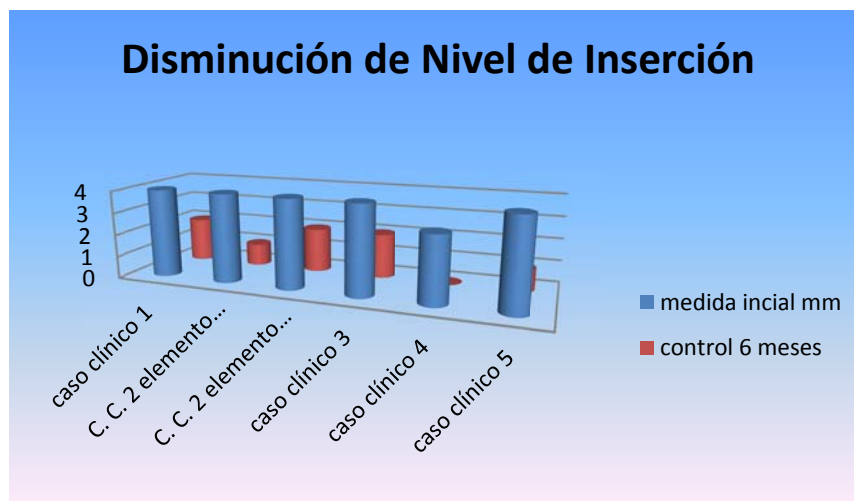
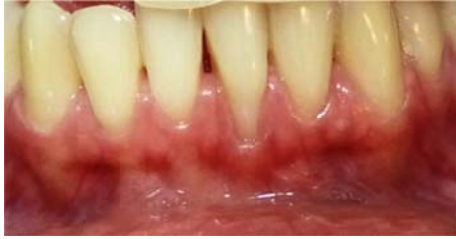

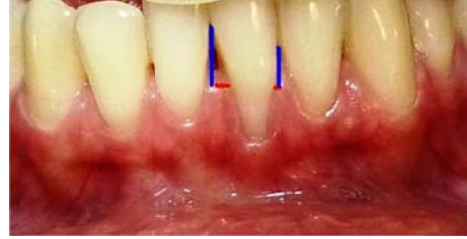Fig. 45 Gráfico que demuestra la Reducción del nivel de Inserción en mm.

## DISCUSIÓN

De acuerdo a lo propuesto por Miller (7) en los casos 1,2, 3 y 5 se podía anticipar un recubrimiento parcial de las mismas, y se debe a que la altura de la papila juega un rol decisivo en el pronóstico del procedimiento quirúrgico, ya que actúa como el lecho vascular más coronal que nutre los tejidos (28). Coincidiendo con la Clasificación propuesta por Miller (7), la cual refiere que un elemento con recesión gingival requiere altura de papila completa para lograr el recubrimiento total, ante la pérdida de parcial de la papila, Zucchelli (28) propone un método para predeterminar la posición final de los tejidos blandos posterior al procedimiento quirúrgico. Este consiste en determinar la altura de la papila ideal que se extiende desde el punto de contacto hasta el límite mesial de la unión amelocementaria. El mismo procedimiento se realiza en distal. Luego, se traslada esta medida desde la punta de la papila real por mesial y por distal. La unión de las dos líneas sobre la superficie radicular dará la posición final de los tejidos blandos. En el caso clínico 5 se graficará el método propuesto.



Ídem Fig. 36. Elemento 31 con pérdida de tejidos Interdentales (mesial)



Ídem Fig. 46. Medida de la papila ideal tomada desde el punto de contacto (línea azul), conectada con la proyección mesial y distal del límite amelocementario (línea roja)

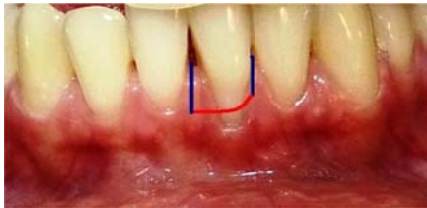
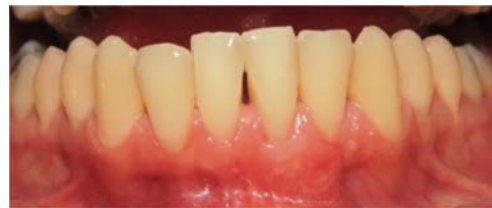
Fig. 47. La medida de la papila ideal se traslada a la papila real (línea azul), se unen y se predetermina el límite de cobertura (línea roja).



Ídem Fig. 42. Tejidos cicatrizados al mismo nivel que se predeterminó.

Numerosos autores demostraron la eficacia con el uso de injertos de tejido conectivo para coberturas radiculares (10). Langer y Langer (11), para lograr cobertura establecieron el uso de tejido conectivo, en comparación con injerto gingival libre, logrando un mejor resultado estético final. El color del injerto de tejido conectivo con el tejido adyacente, comparado al obtenido con injerto gingival libre es notoriamente superior, estableciendo como causa de las diferencias al doble aporte sanguíneo del sito receptor y al hecho de que queda cubierto con el colgajo de éste.

Chambrone et. al (36), en el Meta Análisis realizado, comparando las siguientes intervenciones quirúrgicas: 1) Injertos gingivales Libres, 2) Colgajos Desplazados Laterales, 3) Colgajos Desplazados Coronales solos o en combinación con Regeneración Tisular Guiada, Matriz Dérmica Acelular, Proteínas Derivadas de la Matriz de Esmalte u otros Biomateriales y 4) Injertos de Tejido conectivo solo o en combinación con Colgajo Desplazado Coronal; establecieron la siguiente conclusión: el Injerto de Tejido Conectivo muestra resultados superiores y debería considerarse como la primera opción de tratamiento cuando el resultado buscado es la cobertura radicular.

El incremento en el volumen de tejidos blandos es un objetivo en los procedimientos de quirúrgicos, sin embargo el colgajo rotacional y el injerto sumergido, Técnica de Sobre (21) y Túnel (22), logran mayor aumento que las técnicas de colgajos desplazados con y sin la utilización de membranas. El incremento en altura de los tejidos es mayor con la Técnica de Sobre que el que se logra con la utilización de Injerto de Tejido Conectivo combinado con Colgajo desplazado Coronal (10), y con la obtenida con el Injerto gingival Libre (27).

El acondicionamiento mecánico y químico de la superficie radicular genera controversias en la literatura internacional. Holbrook (29) refiere que el acondicionamiento mecánico se realiza para disminuir toxicidad del cemento, la convexidad de la raíz y la distancia mesio-distal de los tejidos periodontales (29). Sin embargo Pini Prato (30), demuestra que este

tratamiento no es necesario en recesiones pequeñas causadas por un cepillado traumático en personas con un alto grado de higiene bucal y que serán tratadas con Colgajo Desplazado Coronal. Años más tarde el mismo autor (31) demostró que no hay cambios significativos entre los resultados hallados entre las superficies pulidas con tasas de goma y pasta de profilaxis con las que fueron instrumentadas utilizando curetas, ambos grupos fueron tratados con Colgajo Desplazado Coronal.

Una gran cantidad de agentes químicos fueron utilizados para el acondicionamiento radicular, entre ellos el EDTA (ácido etildiaminotetracético) (32). En 1994, Trombelli (24), publicó que la aplicación de tetraciclina en la superficie radicular durante cuatro minutos (treinta segundos cada torunda), genera la remoción de barro dentinario y la apertura de los túbulos de dentina con exposición de la matriz colágena, lo que favorece la formación de un nuevo tejido de inserción. Sin embargo plantea la necesidad de realizar más estudios que demuestren la eficacia de la tetraciclina en el tratamiento de la superficie radicular.

Cortellini y col. (33), demostraron con la utilización de membranas que se puede lograr regeneración tisular en área de recesiones. Años más tarde, Pasquinelli (34) con injertos gingivales libres y tejido conectivo, y Bruno (35) con injerto de tejido conectivo, reportaron mediante estudios de histología, regeneración de tejidos sin la utilización de membranas. Si bien ambos autores reportan un caso clínico, coinciden en la necesidad de continuar investigando dichos hallazgos histológicos.

Zuhr (36), en un estudio comparativo entre la Técnica de Túnel con tejido conectivo y Colgajo Desplazado Coronal con la utilización de Proteínas derivadas de la matriz del Esmalte, establecieron, utilizando métodos de medida 3D, que la Técnica de Túnel ofrece mejores resultados clínicos finales comparada con la otra técnica, considerada como la más efectiva por Zucchelli y De Sanctis.(16)



## CONCLUSIONES

En el presente estudio se intentó establecer las pautas quirúrgicas necesarias para la resolución de recesiones gingivales Miller tipo I y III, demostrando la eficacia de las Técnicas de Ensabrado y Tunelización para alcanzar la cobertura completa en la Miller tipo I y parcial en las Miller tipo III, siendo mayor la ganancia obtenida con la Técnica de Ensabrado. Estableciendo, con ambas técnicas, una correcta mimetización de los tejidos injertados con los del sitio receptor, generando encía insertada en los elementos tratados y logrando con ello una disminución del Nivel de Inserción clínico.

En concordancia con los objetivos propuestos los logros clínicos obtenidos, sustentados en la sensibilidad técnica requerida, en la selección de los casos y en el involucramiento de los pacientes en la terapia propuesta, hacen recomendables las técnicas utilizadas y evaluadas.

## BIBLIOGRAFÍA

1. Zucchelli G, De Sanctis M. Long term outcome following treatment of multiple Miller class I and II recessions defects in esthetics areas of mouse. *J Periodontol.* 2005 Dec;76(12):2286-2292.
2. Caffesse R G. Lateral sliding flap with a free gingival graft technique in the treatment of localized gingival recessions. *Int J Periodontics Restorative Dent.* 1981;1(6):22-29.
3. Murray Thomson W, Broadbent J M, Poulton R, Beck J D. Changes in periodontal disease experience from 26 to 32 years of age in a birth cohort. *J Periodontol.* 2006 Jun;27(6):947-954.
4. Serino G, Wennström J, Lindhe J, Eneroth L. The prevalence and distribution of gingival recession in subjects with a high standard of oral hygiene. *J Clin Periodontol.* 1994;21:57-63.
5. Richmond S, Chestnutt I, Shennan J, Brown R. The relationship of medical and dental factors to perceived general and dental health. *Community Dent Oral Epidemiol.* 2007;35:89–97.
6. Ravindran R, Deepa M, Sruthi A, Kuruvila C, Priya S, Sunil S, et.al. Evaluation of oral health in Type II Diabetes Mellitus patients. *Oral and Maxillofacial Pathology Journal.* 2015 Jan;6(1):525-531.
7. Joss-Vassalli I, Grebenstein C, Topouzelis N, Sculean A, Katsaros C. Orthodontic therapy and gingival recession: a systematic review. *Orthod Craniofac Res.* 2010;13:127-141.
8. Greggianin BF, Oliveira SC, Haas AN, Oppermann RV. The incidence of gingival fissures associated with toothbrushing: crossover 28-day randomized trial. *J Clin Periodontol.* 2013;40:319–326.
9. Chambrone L, Sukekava F, Araújo M, Pustiglioni F, Chambrone L, Lima L . Root coverage procedures for the treatment of localized recessions type-defects: A Cochrane systematic review. *J Periodontol.* 2010 Apr;81(4):452-478.
10. Bouchar P, Malet J, Borghetti A. A decision making in aesthetics: root coverage revisited. *Periodontology 2000.* 2001;27:97-120.

- 11.** Caffesse RG, Espinel MC. Laterla sliding flap technique in the treatment of localized gingival recessions. *Int Periodontics Restorative Dent.* 1981;1(6): 22-29.
- 12.** Grupe HE. Modified technique for the sliding flap operation. *J Periodontol.* 1966 Nov-Dec;37(6):491-5.
- 13.** Camargo PM, Melnick PR, Kenney BE. The use of free gingival graft for aesthetics purposes. *Periodontology 2000.* 2001;27:72-96.
- 14.** Lindhe J, Karring T. Anatomy of the periodontium. In: Lindhe J, Karring T, Lang N. ed. *Clinical Periodontology and implant dentistry.* 3<sup>rd</sup> edn. Copenhagen: Munksgard, 1997:16-68.
- 15.** Cairo F, Nieri M, Pagliaro U. Efficacy of periodontal plastic surgery procedures in the treatment of localized facial gingival recessions. A systematic review. *J Periodontol.* 2014;41(15):544-562.
- 16.** Zucchelli G, Cesari C, Amore C, Montebugnoli L, De Sanctis M. Laterally moved, coronally advance flap: a modified surgical approach for isolated recession-type defects. *J Periodontol.* 2004 Dec;75(12):1734-1741.
- 17.** Miller PD Jr. Regenerative and reconstructive periodontal plastic surgery. *Mucogingival surgery.* *Dent Clin North Am.* 1988;32:287-306.
- 18.** Sullivan H C, Atkins J H. Free autogenous gingival grafts. III. Utilization of grafts in treatment of gingival recession. *Periodontics.* 1968 Aug;6(4):152-160.
- 19.** Miller P D Jr. A classification of marginal tissue recession. *Int J Periodontics Restorative Dent.* 1985;5:9-13.
- 20.** Langer B, Langer L. Subepithelial connective tissue graft technique for root coverage. *J Periodontol.* 1985;56:715-720.
- 21.** Raetzke PB. Covering localized areas of root exposure employing the "envelope technique". *J Periodontol.* 1985;56(7):397-402.
- 22.** Zabalegui I. Treatment of multiple adjacent gingival recessions with the tunnel subepithelial connective tissue graft. A clinical report. *Int J Periodontics Restorative Dent.* 1999 Apr;19(2):198-206.
- 23.** Leal Zandim D, Manzolli Leite FR, da Silva VC, Valérico Lopes BM, Spolidorio LC, Cezar Sampaio JE. Wound healing of dehiscence defects following different root conditioning modalities: an experimental study in dogs. *Clin Oral Invest.* 2013;17:1585-1593.

- 24.** Trombelli L, Scabbia A, Calura G. Nondiseased cementum and dentin root surface following Tetracycline Hydrochloride conditioning: SEM Study of the effects of solution concentration and application time. *Int J Periodontics Restorative Dent.* 1994;14(5):460-470.
- 25.** Bruno JF. Connective tissue graft technique assuring wide root coverage. *Int J Periodontics Restorative Dent.* 1994 Apr;14(2):126-137.
- 26.** Joly JC, Carvalho PM, da Silva RC. Áreas donantes: injertos de tejido blando y colgajos alveolares y periimplantarios. En: Joly JC, Carvalho PM, da Silva RC. *Reconstrucción estética de tejidos.* China: Panamericana; 2011. pag. 221-251.
- 27.** Thoma DS, Benic´ GI, Zwahlen M, Hämmerle CHF, Jung RE. A systematic review assessing soft tissue augmentation techniques. *Clin. Oral Impl. Res.* 2009;20(4):146–165.
- 28.** Zucchelli G, Testori T, De Sanctis M. Clinical and anatomical factors limiting treatment outcomes of gingival recessions: a new method to predetermine the line of root coverage. *J Periodontol.* 2006 Apr;77(4):714-721.
- 29.** Holbrook T, Oscheinbeib C. Complete coverage of the denuded surface with one-stage gingival graft. *Int J Periodontics Restorative Dent.* 1983;3(3):8-27.
- 30.** Pini Prato G, Baldi C, Pagliaro U, Nieri M, Saletta M, Rotundo D, et. al. Coronally advanced flap procedure for root coverage. Treatment of root surfaces: root planning versus polishing. *J Periodontol.* 1999 Sep;70(9):1064-1076.
- 31.** Pini Prato G, Rotundo R, Franceschi D, Cairo F, Cortellini P, Nieri M. Fourteen-year outcomes of coronally advanced flap for root coverage: Follow-up from a randomized trial. *J Clin Periodontol.* 2011;38:715-720.
- 32.** Lasho DJ, O`Leary TJ, Kafrawy AH. A scanning electron microscope study of the effects of various agents on instrumented periodontally involved root surfaces. *J Periodontol.* 1983 Apr;54(4):210-20.
- 33.** Cortellini P, et al. Histologic assessment of new attachment following the treatment of a human bucal recession by means of guided tissue regeneration procedure. *J Periodontol.* 1993;64:387-391.

- 34.** Pasquinelli K L. The histology of new attachment utilizing a thick autogenous soft tissue graft in a area of deep recession. A case report. *Int J Periodontics Restorative Dent.* 1995;15:248-257.
- 35.** Bruno J F, Bowers G M. Histology of a human section following the placement of a subepithelial connective tissue graft. *Int Periodontics Restorative Dent.* 2000;20(3):225-231.
- 36.** Zuhr O, Rebele SF, Schneider D, Jung RE, Hürzeler MB. Tunnel technique with connective tissue graft versus coronally advanced flap with enamel matrix derivative for root coverage: a RCT using 3D digital measuring methods. Part I. Clinical and patient-centred outcomes. *J Clin Periodontol.* 2013;4:582–592.
- 37.** Zucchelli G, De Sanctis M. Treatment of multiple recessions-type defects in patients with esthetics demands. *J Periodontol.* 2000;7(8):1506-1514.

