

REVISTA



Universidad
Nacional
de Cuyo

Volumen 3
número

2

2009

ISSN-1667-4243

Facultad
de
Odontología

R E V I S T A

Facultad de Odontología

**Volumen 3
numero**

2

2009

ISSN-1667-4243



Universidad Nacional de Cuyo

Autoridades



FACULTAD DE ODONTOLOGÍA
UNIVERSIDAD NACIONAL DE CUYO
Mendoza, Argentina

Prof. Od. Alberto José MARTÍN
Decano

Prof. Od. José Simón ABDALA
Vicedecano

Prof. Od. Silvia Inés GONZÁLEZ
Secretaría Académica

Prof. Od. Susana Beatriz PRÍNCIPE
Secretaría de Posgrado

Prof. Od. Sonia Lucía MARÓN
Secretaría de Extensión Universitaria

Prof. Od. Edgardo Oscar BOERO LÓPEZ
Secretaría de Asuntos Estudiantiles y Acción Social

Prof. Od. Patricia Silvia ECHAGARAY
Dirección Carrera de Asistente Dental

Lic. María Alejandra LÓPEZ
Dirección Gral. de Administración

Cont. Cecilia ASENSIO
Dirección Gral. Económico Financiera

Consejo Superior

Prof. Titulares:

Prof Od. Alberto ABRAMOVICH

Alumnos:

Sr. Fernando VILLA

Egresados:

Od. Laureano Tomás HEREDIA

Aux. Docencia:

Od. Alberto ANSELMÍ

Personal de Apoyo Académico:

Escribana Ana Cristina RITTA

Consejo Directivo

Prof. Titulares:

Prof Od. José Simón ABDALA

Prof Od. Arnaldo Walter CELI

Prof Od. Orlando José LAFALLA

Prof Od. Ricardo Luis MOTTA

Alumnos:

Sr. Sergio Gabriel SABIO

Sr. Edgar Sebastián OLIVARES

Sr. Jerónimo BERTIN

Egresados:

Od. Alejandro Daniel COLL

Od. Jorge Diego SEGURA

Aux. Docencia:

Od. Silvia Verónica PAEZ

Personal de Apoyo Académico:

Sra. Elizabeth Beatriz PÉREZ

Esta revista constituye el órgano de difusión de la Facultad de Odontología de la UNCuyo

Los artículos publicados no representan necesariamente la opinión de la Editorial.

Se autoriza la reproducción total o parcial siempre que se cite la fuente.

Indexado en Latindex

Comité Editorial

Departamento de Publicaciones de la Facultad de Odontología de la Universidad Nacional de Cuyo, Mendoza, Argentina
Creado por resolución N°31/99

Consejo Asesor presidido por el Prof. Od. Alberto José MARTÍN

Decano de la Facultad de Odontología. UNCuyo. Mendoza. Argentina

Prof. Titular de Clínica de Prótesis Fija y Removible I y II

Director Editorial

Prof. Od. José Simón ABDALA

Vicedecano de la Facultad de Odontología. UNCuyo. Mendoza. Argentina

Prof. Titular de Ortodoncia y Ortopedia dentofacial

CO-DIRECTORES

Bioq. Miguel Nelson PALMADA

Profesor Emérito. Facultad de Odontología. UNCuyo. Mendoza. Argentina

Dr. Walter David ZABALA

Doctor en Medicina

Prof. Titular de Histología

Facultad de Odontología. UNCuyo. Mendoza. Argentina

SECRETARIOS

Prof. Od. Sonia Lucia MARÓN

Prof. Adjunta Seminario de Odontogeriatría

Facultad de Odontología. UNCuyo. Mendoza. Argentina

Bibliotecaria Nacional Ester PERETTI

Directora Biblioteca Facultad de Odontología. UNCuyo. Mendoza. Argentina

ASESORES

Prof. Marisa A. CONTI

Prof. de Lengua y Literatura Inglesa. UNCuyo. Mendoza. Argentina

Prof. Od. María Elena GRIPPI

Prof. Adjunta de Farmacoterapéutica

Facultad de Odontología. UNCuyo. Mendoza. Argentina

Prof. Margarita ARANGUREN

Prof. Cátedra de Taller de Inglés

Facultad de Odontología. UNCuyo. Mendoza. Argentina

Lic. Mónica CORONADO

Asesoría Pedagógica.

Facultad de Odontología. UNCuyo. Mendoza. Argentina

Prof. Dra. Liliana CUBO de SEVERINO

Dra. en Lingüística

Prof. en Letras. Facultad de Filosofía y Letras. UNCuyo. Mendoza. Argentina

Investigadora del CONICET.

REFERATOS EXTERNOS

Dr. Carlos Derlis ABATE

Prof. Consulto

Facultad de Odontología. UNCuyo. Mendoza. Argentina

Prof. Dra. Noemí BORDONI

Prof. de la Cátedra de Odontología Preventiva y Comunitaria

Facultad de Odontología. Universidad Nacional de Buenos Aires. Argentina

Dr. Alberto BUSTAMANTE

Prof. Titular de Periodoncia. Universidad El Salvador. Buenos Aires, Argentina.

Dr. Juan Carlos CAVICCHIA

Doctor en Medicina. Profesor Emérito

Facultad de Odontología. UNCuyo. Mendoza. Argentina

Dra. María Ester COBE de CELIS

Profesora Titular de Anatomía y Fisiología Humana

Facultad de Odontología. Universidad Nacional de Córdoba. Argentina

Dr. Martín EDELBERG

Doctor en Odontología

Director de la Carrera de Especialista en Odontología Restauradora

Facultad de Odontología. UNCuyo. Mendoza. Argentina

Profesor Titular, Cátedra de Materiales Dentales. Escuela de odontología.

Universidad del Salvador/Asociación Odontológica Argentina

Profesor Asociado Cátedra Materiales Dentales. Facultad de Odontología

UBA. Argentina

Prof. Dra. Livia ESCOVICH

Profesora Titular de la Cátedra de Estomatología Clínica

Facultad de Odontología. Universidad Nacional de Rosario. Argentina

Dra. Nélica PIZZI de PARRA

Prof. Emérita. Facultad de Odontología. UNCuyo. Mendoza. Argentina

Prof. Od. Carlos Salvador PRIGIONE

Profesor Emérito. Facultad de Odontología. UNCuyo. Mendoza. Argentina

Prof. Dra. Estela RIBOTTA de ALBERA

Doctora en Odontología

Presidente de la Fundación Independencia. Córdoba. Argentina

Dr. Julio Ariel SÁNCHEZ

Miembro de la Asociación Internacional de Osteología y Metabolismo Mineral

Ex Presidente de la Asociación Argentina de Osteología

Ex Presidente de la Federación Argentina de Sociedades de Endocrinología (FASEN)

Prof. Dra. Nori TOLOSA de TALAMONI

Profesora Asociada a la Cátedra de Química Biológica

Facultad de Ciencias Médicas. Universidad Nacional de Córdoba

Miembro de la Carrera de Investigador Científico CONICET

REFERATOS INTERNOS

Integrado por los Profesores Titulares y/o Adjuntos a cargo de las Asignaturas que componen la Curricula de la Carrera de Odontología de la Facultad de Odontología. Universidad Nacional de Cuyo

Sumario

EDITORIAL	5	Área interdisciplinaria	
		Prevalencia de defectos óseos en elementos dentarios con anquilosis o reabsorción por reemplazo extraídos tempranamente.	
		Autora: Peña, Graciela Roxana.	27
INVESTIGACIONES			
Área biomateriales dentales			
Porcelanas de uso odontológico: fundamento para su selección			
Autores: Od. Fernández, Alejandro Luis. Od. Donna Fabre, María Gabriela. Dr. Prado, Miguel. Od. Fernández, Andrés Leonardo.	7		
Área biomateriales dentales			
Endocoronas de resina compuesta: presentación de un caso clínico			
Autores: Peña, José Javier Martín. D. Carrazco, María Elizabeth. Od. Ventreira, Verónica. Sr. Franco G. Simone.	14		
Área biomateriales dentales			
Nuevos desarrollos en materiales resinosos para restauraciones plásticas: siloranos.			
Presentación de un caso clínico.			
Autores: Carrazco, María E. Ventera, Verónica L. Peña, José Javier.	18		
Área discapacidad			
Comunicación Alternativa en Odontología			
Autora: Salinas, Daniela.	21		
Área interdisciplinaria			
La Antropología Filosófica en Odontología Mínimamente Invasiva.			
Autor: Sáenz, Sergio Julián.	24		
		Área odontopediatría	
		Experiencia de caries de preescolares del Gran Mendoza expresada a través de los índices Ceod e índice de significación de caries. Mendoza.	
		Autores: Fernández, Claudia Nélide. Vuoto, Elena Rosa. Prigione, Carlos. Borjas, María Inés. De la Rosa, Guillermo. Rubio, Guillermo. Giamportone, Verónica. Cabrera, Diego. Vuoto, Juan I.	36
		Área ortodoncia	
		Transposición dentaria canino-premolar. Caso clínico.	
		Autor: Abdala, José Simón.	43
		Área periodoncia	
		Tratamiento periodontal en un paciente con bulimia y anorexia	
		Autores: Dolongevich, Evelyn Ruth. Boero López, Edgardo Oscar.	50
		Biblioteca	58
		Normas para los autores	59

Editorial

Una comunidad que investiga

Este nuevo número de la Revista de la Facultad de Odontología reúne un conjunto de trabajos muy destacados que representa sólo una parte de lo mucho que cotidianamente se hace en nuestra Casa de Estudios para contribuir el progreso de la ciencia en Odontología.

La calidad de estos trabajos es, asimismo, el resultado de la vocación de servicio, la formación constante y la colaboración profesional, porque, indudablemente, sin trabajo en equipo no hay producción científica.

La ciencia no se produce, hoy, en soledad, sino en comunidad. Comunidad que investiga y que comparte procedimientos y resultados, que debate y confronta crítica y creativamente, que se une a otras redes de trabajo, se comunica mediante sus producciones.

Dice Edgar Morin en "Siete Saberes Necesarios para la Educación del Futuro" (UNESCO, 1999) que "el desarrollo del conocimiento científico es un medio poderoso de detección de errores y de lucha contra las ilusiones" y que, si bien las ciencias nos han hecho adquirir muchas certezas, "de la misma manera nos han revelado, en el siglo XX, innumerables campos de incertidumbre" Corresponde así, a la educación, emprender "la enseñanza de las incertidumbres que han aparecido en las ciencias".

Por este motivo la Facultad de Odontología reconoce muy especialmente a sus docentes que contribuyen significativa y sostenidamente al avance científico de este campo, conquistando certezas y advirtiendo incertidumbres.

Los investigadores, que llevan adelante su labor de indagación, construcción y comunicación del conocimiento, hacen un aporte fundamental, sin el cual la vida universitaria no sería tal. Por ello, compartir y exponer el conocimiento, los hallazgos y los logros esforzadamente alcanzados, como también las dificultades que subyacen a su búsqueda, constituyen un honorable compromiso para una institución universitaria.

Prof. Od. Alberto José Martín

Decano Facultad de Odontología. UNCuyo. Mza. Argentina.

Staff

Publicación editada por la Facultad de Odontología de la Universidad Nacional de Cuyo.

Mendoza. Argentina
Parque Gral. San Martín - C.P. 5500
Casilla de Correo 378
bibliotecaodonto@fodonto.uncu.edu.ar
Tels. +54 (261) 4135007- Int. 2814
Fax. 4494142

Coordinación general:

Prof. Od. José Simón Abdala

Edición y diagramación:

Teresa Salamunovic

Patricia Calderón

Mariela Sosa

Corrección:

José Urrutia / Eduardo Saldeña

Impresión:

CLAVES GRAF

Edición Diciembre 2009

Queda hecho el depósito que marca la ley 11.723.

Impreso en Argentina

ISSN 1667-4243



"Encuentro". Alejandra Civit. Mural cerámico. (133 x 83 cm).

Alejandra Civit

Su obra es de fuerte expresión plástica, donde la abstracción suscita una compleja e interesante visión del espacio.

Escultura métrica, texturada y sugestiva de gran solidez estructural.

Elabora desarrollos estéticos para proyectos artísticos en empresas del medio, entre los cuales podemos citar murales, frisos y objetos artísticos.

Alejandra Civit

Es Profesora en Cerámica Artística de la Facultad de Artes de la UNCuyo, Mendoza, Argentina.

Realiza exposiciones individuales y colectivas desde 1985.

Forma parte del grupo 7+1 con el cual realiza diversas exposiciones grupales.

Obtuvo, entre otros, el segundo premio Salón Vendimia y el Gran premio de Honor en el 2do. Salón Provincial de Cerámica.

ÚLTIMAS EXPOSICIONES

Alejandra Civit "Esculturas" e Isabel Civit "Acuarelas" Bolsa de Comercio de Mendoza. Mendoza. Argentina. Agosto de 2009.

Pensar y modelar "Homenaje a los artistas prehispánicos". Mendoza. Argentina. 2009.

"Miradas parejas". Muestra grupal. Thormann, Civit, Delhez, Benegas. MuCha, Museo de Chacras. Septiembre 2008.

"7+1 sumando a los recuerdos". Espacio Gabriela Scordo. Agosto 2008.

Exposición grupal. "El encuentro" en La Garita Arte vía. Febrero 2008.

Exposición individual espacio Gabriela Scordo. Noviembre 2007.

Exposición grupal "Quién las entiende!" En La Garita Arte vía. Noviembre 2007.

Exposición individual en el Centro Cultural Canal 7. Marzo 2007.

Exposición grupal "En los naranjos" Marbella, España. Agosto 2006.

Artes visuales en los departamentos de Rivadavia. Mendoza. Agosto 2006.

Participación en la Feria del libro con "7+1 sumando a la vida". Septiembre 2006.

Exposición "La cerámica mendocina a través del tiempo". Espacio Contemporáneo de Arte. Octubre 2006.

Relevamiento y remodelación de los misterios de la Virgen del Rosario, Mendoza. Argentina, 2005

Invitación al Canal Cultural de Valparaíso, Chile. Diciembre 2005.

"La legislatura junto al arte". Exposición individual, Mendoza, Argentina, 2005.

Puro arte 2005. Mendoza. Argentina.

Zur y arte. Exposición individual. Mendoza, Argentina, 2004.

Golf Club Andino. Exposición individual. Mendoza, Argentina, 2004.

E-mail: alecivit@hotmail.com

Porcelanas de uso odontológico: fundamentos para su selección

AUTORES

OD. FERNÁNDEZ, Alejandro Luis

Profesor titular Biomateriales Dentales. Facultad de Odontología UNCuyo.

OD. DONNA FABRE, María Gabriela

JTP Facultad de Odontología UNCuyo

DR. PRADO, Miguel

JTP Instituto Balseiro UNCuyo.

OD. FERNÁNDEZ, Andrés Leonardo

Ayudante de Primera Integral Adultos UBA.

LUGAR DE TRABAJO:

Cátedra de Biomateriales Dentales, Facultad de Odontología UNCuyo.

Laboratorio de Materiales Nucleares, Centro Atómico Bariloche.

RESUMEN

En este trabajo se presentan las distintas alternativas para seleccionar los materiales para restauraciones rígidas de porcelana libre de metal, basando esta selección en cuatro aspectos fundamentales: propiedades mecánicas, propiedades ópticas, capacidad de adaptación y posibilidades de adhesión. Además, se ilustran algunos de estos aspectos con la presentación de tres casos clínicos.

Palabras clave:

Porcelana dental - Selección

ABSTRACT

This work presents the different alternatives for selecting materials for rigid free metal, porcelain restorations. This selection is based on four fundamental aspects: mechanical properties, optical properties, adaptability and chances of adhesion. Some of these aspects are also illustrated with the presentation of three clinical cases.

Key words:

Dental porcelain - Selection

INTRODUCCIÓN

Los materiales cerámicos son el resultado de la reacción entre elementos metálicos y no metálicos, que pueden tener distintas características según el tipo de uniones químicas que relacionan dichos elementos y la estructura que los mismos formen (1).

Los yesos y los cementos dentales son materiales cerámicos que se caracterizan por presentar uniones de tipo iónica y estructura constituida por núcleos en una matriz amorfa (1).

Por otro lado, la presencia de uniones covalentes y la mezcla de estructura cristalina con estructura vítrea han dado lugar a

las porcelanas de uso odontológico, que desde la década de 1960 han pasado por una notable evolución. Y hablamos en plural porque no es uno, sino varios, los tipos de porcelana que hoy disponemos, desde la porcelana convencional hasta los actuales núcleos de circonia (1; 3).

Podríamos decir, de modo general, que la porcelana de uso odontológico tiene las siguientes características o propiedades: (1; 3).

- Bajo coeficiente de variación dimensional térmica.
- Translucidez.
- Rigidez.
- Fragilidad.

-Alta resistencia compresiva.

-Baja resistencia a la tracción.

Decimos a modo general, porque en cualquier libro sobre materiales dentales que desarrolle el capítulo de porcelana dental, se plantean estas propiedades como características de las mismas. Pero ello no es tan taxativo en la actualidad debido, principalmente, a que las propiedades mencionadas son más descriptivas de la porcelana convencional que de otras que hoy disponemos para seleccionar en diversos tratamientos restauradores y/o rehabilitadores.

En la actualidad, y por diversas razones, los pacientes que concurren a nuestra con-

Porcelanas de uso odontológico: Fundamentos para su selección.

Od. Fernández, Alejandro Luis. Od. Donna Fabre, María Gabriela. Dr. Prado, Miguel. Od. Fernández, Andrés Leonardo.

sulta prefieren no tener elementos metálicos en su boca (a pesar de que las restauraciones de aleaciones de oro siguen vigentes), y hoy estamos en condiciones de satisfacer dicha demanda. Hasta no hace muchos años sólo podíamos ofrecer restauraciones de inserción rígida color dentario cuando estaban apoyadas sobre una estructura metálica (núcleo), aún utilizada en casos clínicos que están sometidos a grandes esfuerzos funcionales, o sobre tejido dentario (inlays y carillas). Esto era lógico porque sólo contábamos con porcelanas feldespáticas convencionales que tienen muy buena translucidez y elevado módulo elástico pero escasa o nula deformación permanente, lo que se traduce como fragilidad, característica de este tipo de material.

Estas propiedades de las porcelanas convencionales se deben fundamentalmente a que su estructura es amorfa (propias de un vidrio feldespático) con algunos cristales de cuarzo que refuerzan la estructura (matriz vítrea con cristales dispersos) (1).

Si se quiere aumentar la resistencia de estos materiales, se debe aumentar la cantidad y la calidad de los cristales, lo que se traduce en una disminución de la translucidez (a medida que se mejoran las propiedades mecánicas se perjudican las ópticas, y viceversa) (1).

Teniendo en cuenta lo expresado, se observó que si se lograban núcleos más resistentes sería posible recubrirlos con una porcelana feldespática, evitando el empleo de materiales metálicos para la confección del mencionado núcleo, transformándose en la alternativa libre de metal para muchos casos en donde el factor estético es de fundamental importancia (figura 1).

Por otro lado, las técnicas de cementado actuales (adhesión) han logrado integrar realmente la restauración al remanente dentario, dándonos la posibilidad de disminuir el grado de filtración marginal y mejorar las propiedades biomecánicas de la unidad diente-restauración (4).

El objetivo de este trabajo es poner al

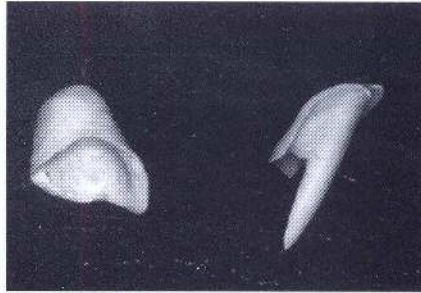


Figura 1. Núcleos de In Ceram Alúmina para una corona y para una incrustación a perno.

alcanzar del práctico general la información necesaria para poder seleccionar entre los diversos tipos de porcelana que se dispone en el mercado local, así como indicar las precauciones que se deben tomar al momento de la cementación con cada una de ellas.

DESARROLLO

En la actualidad son muchas las empresas que comercializan porcelana para restauraciones rígidas y cada uno de esos materiales son promovidos por alguna particularidad que el fabricante quiere destacar. Por eso intentaremos tener en cuenta algunos aspectos para realizar una clasificación sencilla que pueda ser empleada con facilidad por el clínico que debe optar por la mejor opción para determinado caso clínico.

Existen muchas formas de clasificar las porcelanas de uso odontológico: por su punto de fusión, por sus características durante la manipulación, por su composición, por su estructura y por sus propiedades ópticas y mecánicas. En esta oportunidad intentaremos abarcar la mayoría de estos aspectos.

Si tomamos en cuenta las propiedades ópticas (translucidez) y mecánicas (resistencia flexural), veremos que ambas dependen de la composición y de la estructura. Así, podemos distinguir dos grandes grupos de materiales de este tipo:

- 1) Porcelanas feldespáticas.
- 2) Porcelanas con cristales de óxidos minerales.

Porcelanas feldespáticas

Las porcelanas feldespáticas, como su nombre lo indica, están constituidas fundamentalmente por vidrio feldespático. El feldespato es un mineral (silicato) formado por una mezcla de óxidos (K, Na o Ca), que al ser fundido forma un vidrio con cristales de leucita, que no alcanzan a reforzar significativamente a la estructura vítrea pero, como contrapartida, tiene muy buena translucidez (1).

Dentro de este grupo de materiales feldespáticos se reconocen tres tipos de porcelana:

1) Porcelanas feldespáticas:

- a. Porcelana convencional.
- b. Porcelana feldespática de estructura fina.
- c. Porcelana con alto contenido de leucita.

La porcelana convencional responde a las características enunciadas al describir generalmente a las porcelanas feldespáticas: muy traslúcidas y con resistencia flexural no superior a los 80 MPa.

Ejemplos comerciales: Vitapan classical; Noritake; Vita VM7; Vita VM9.

La porcelana feldespática de estructura fina se fabrica industrialmente para confeccionar bloques para sistemas CAD-CAM. Estos bloques también se obtienen a partir de un vidrio feldespático de potasio (ortoclase) y de sodio (albita), con un elevado grado de pureza y una amplia gama de temperaturas durante el proceso de fusión. El tamaño de grano de la materia prima utilizada es de 4 µm. Gracias a ese tamaño de partícula, la microestructura de la cerámica sinterizada se compone de estructuras cristalinas extremadamente finas (entre otras, albita no fundida por completo). El porcentaje en peso de la fase cristalina, que no supera el 20%, y el sinterizado industrial aseguran una estructura homogénea que

Porcelanas de uso odontológico: Fundamentos para su selección

Od. Fernández, Alejandro Luis. Od. Donna Fabre, María Gabriela. Dr. Prado, Miguel. Od. Fernández, Andrés Leonardo.

da como resultado muy buenas propiedades ópticas (translucidez) y una resistencia a la flexión de 150 MPa, aproximadamente (2).

Ejemplos comerciales: Vitablocs Mark II (figura 2).

La porcelana con alto contenido de leucita se obtiene variando un poco la composición del vidrio feldespático (agregando algo de alúmina y óxido de calcio) y cambiando el tratamiento térmico empleado en la fabricación se pueden obtener mayor cantidad de cristales de leucita (40-50%), para lograr mayor refuerzo y por ende mayor resistencia a la flexión (160 MPa), sin sacrificar demasiado la translucidez (1; 4; 5).

Ejemplos comerciales: IPS Empress; Finesse All Ceramic; VitaPress.

Porcelanas con cristales de óxidos minerales:

Como ha sido ya mencionado en este texto, el agregado de cristales de óxidos minerales, como la alúmina, material que comenzó desarrollando Mc Lean en la década de 1960 (6), abrió las puertas para la creciente tendencia de la eliminación de los metales en odontología restauradora y prótesis fija sobre diente y sobre implante.

A partir de 1985 (4), cuando la firma Vita desarrolla el sistema In Ceram, el concepto que existía y que sostiene que la estructura de la porcelana dental es un vidrio con cristales dispersos, cambia radicalmente, para obtener estructuras cristalinas con vidrio disperso, con el objetivo de aumentar significativamente la resistencia flexural (450-600 Mpa) (4; 9). Ello se logró con un 70 a 85% de alúmina en la estructura final, sacrificando las propiedades de translucidez necesarias para lograr la armonía óptica deseable, sobre todo en restauraciones del sector anterior (8). Ese problema se solucionó utilizando porcelana feldespática como recubrimiento de los núcleos de porcelana aluminica, haciendo que los investigadores desarrollen porcelanas feldespáticas adecuadas y compatibles con




Figura 2. Vitablocs for Cerec (Vita). www.sirona.com

estos nuevos materiales, debido a que la adhesión entre ellos trajo aparejados algunos inconvenientes que se habían superado en las técnicas que empleaban porcelana sobre metal (7).

Para mejorar los inconvenientes de la baja translucidez, se incorporó a la fórmula óxido de magnesio, desarrollando Vita Inceram Spinell, disminuyendo la resistencia flexural (280 -380 MPa) (10); y para lograr mayor resistencia flexural y con ello la posibilidad de confeccionar puentes totalmente cerámicos, se incorporó el óxido de circonio (33%) (4), aumentando la resistencia a la flexión a 750 Mpa (In Ceram Zirconio) (10).

Además de los óxidos de magnesio y de circonio, es posible agregar otros cristales diferentes, como los de disilicato de litio (60-65%) y ortofosfato de litio, utilizados por Ivoclar Vivadent en la fabricación de IPS Empress II e IPS e-Max. Estos cristales dan mejores propiedades ópticas que los de los óxidos ya mencionados y logran una resistencia a la flexión de 300 a 400 MPa (4).

La firma Nobel Biocare también desarrolló sus porcelanas para el sistema Procera (AllCeram), cuya estructura está formada por un 99,5% de cristales de alúmina (600MPa de resistencia a la flexión) y Procera AllZircon que tiene 90% de circonio estabilizada con itrio (850 Mpa de resistencia a la flexión) (4).

También Dentsply, con su sistema Cercom y 3M con Lava, que están forma-

das por cristales de circonia estabilizada con itrio y desarrollan una resistencia flexural de 900 y 1250 Mpa respectivamente, se incorporaron a la gran cantidad de oferta en este tipo de materiales (10), con características similares a los materiales ya descritos.

La incorporación de itrio para la estabilización de la circonia cumple dos objetivos: mejora las propiedades ópticas y también las propiedades mecánicas. Esto último se debe a que la combinación YZr mantiene una estructura cristalina tetragonal a temperatura ambiente, pero cuando es sometida a una fuerza externa ocurre una transformación instantánea a estructura cristalina monoclinica, en la que el cristal es un 4% de mayor tamaño que el tetragonal, promoviendo mayor resistencia a la propagación de grietas (4).

Resumiendo, podemos decir que dentro de las porcelanas con cristales de óxidos minerales existen cinco tipos:

2) Porcelanas con cristales de óxidos minerales:

- a. Porcelana aluminicas o aluminosas;
- b. Porcelana con disilicato de litio;
- c. Porcelana con óxido de magnesio;
- d. Porcelana con circonia;
- e. Porcelana con circonia, estabilizada con itrio.

Manipulación: (1; 4)

De acuerdo con la forma de manipulación del material para la obtención de la restauración deseada, existen básicamente tres grupos:

1) Confección de la restauración en un troquel refractario con técnicas estratificadas y cocciones sucesivas. Dentro de este grupo se destaca la mayoría de las porcelanas feldespáticas convencionales y además toda la línea In Ceram de Vita.

2) Las vitrocerámicas permiten la obtención de una restauración en forma semejante al colado de los metales: se inyecta un vidrio fundido en un molde de revestimiento y posteriormente se somete la restaura-

Porcelanas de uso odontológico: fundamentos para su selección.

Od. Fernández, Alejandro Luis, Od. Donna Fabre, Maria Gabriela, Dr. Prado, Miguel, Od. Fernández, Andrés Leonardo.



Figura 3. Bloques de Inceram para Cerec. www.sirona.com



Figura 4. Equipamiento de Cerec 3D. www.sirona.com




Figura 5. Se muestra un bloque de porcelana Vita Mark II que está siendo fresado por Cerec 3D. www.sirona.com

ción a un tratamiento térmico para la formación de la fase cristalina (Ivoclar Vivadent).

3) Confección de la restauración por sistemas CAD-CAM (diseño asistido por computadoras-maquinado asistido por computadoras). Aquí podemos nombrar un sinnúmero de sistemas y de materiales que se confeccionan para esos sistemas (por ejemplo In Ceram, que confecciona bloques para Cerec 3D) (figura 3), al igual que Ivoclar Vivadent. Algunos de ellos son:

- Procera.
- Cerec 3D (figuras 4 y 5).
- Cercom.
- Lava.

miento previo de la superficie dentaria. Pero no ocurre lo mismo con la superficie de la restauración que va a estar en contacto directo con el agente cementante, debido fundamentalmente a que mientras más densas en cristales son las porcelanas, menos atacables son por el ácido fluorhídrico y por un arenado a presión para producir microrretenciones y con ello obtener la adhesión que se logra eficazmente con las porcelanas feldespáticas. Este inconveniente es muy notorio en las porcelanas que tienen alúmina y zirconia.

Indicaciones clínicas

De lo expuesto anteriormente se desprende que ante requerimientos estéticos son recomendables las porcelanas feldespáticas, mientras que para requerimientos mecánicos son preferibles las porcelanas con cristales de óxidos minerales.

Precauciones para la cementación

En general, toda la bibliografía aconseja cementar todos estos tipos de restauraciones con cementos adhesivos que basan su composición en sistemas poliméricos, sobre todo con los actuales cementos autoadhesivos que no necesitan ningún acondiciona-

Lo que presentamos a continuación es la realización de una incrustación de porcelana con IPS Empress en el elemento 46 OD (figura 6).

Para poder ser cementada con un cemento dual, la incrustación fue tratada previamente con ácido fluorhídrico (figura 7), de tal forma que la misma quede perfectamente adherida y podamos controlar su postoperatorio (figuras 8 y 9).

El caso siguiente es una incrustación de In Ceram que toma como retención toda la cámara pulpar, mostrándose en la figura 10 la fotografía preoperatoria. Como podrá observarse en la figura 11, todos los socavados fueron rellenados con resina reforzada, de tal forma que la incrustación toma toda la cavidad en pro-

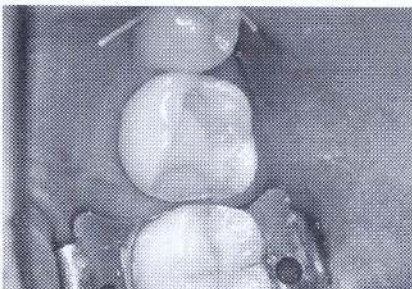


Figura 6. Cavidad en 46 que recibirá una incrustación de IPS Empress.




Figura 7. Incrustación que se está acondicionando con ácido fluorhídrico.

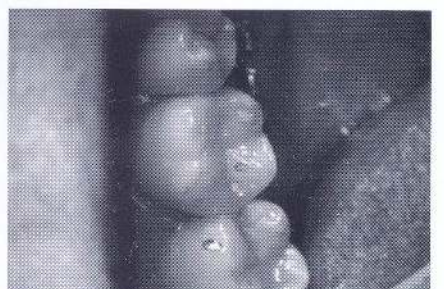

Figura 8. Incrustación de IPS Empress cementada en OD de 46.

Porcelanas de uso odontológico: fundamentos para su selección.

Od. Fernández, Alejandro Luis. Od. Donna Fabre, María Gabriela. Dr. Prado, Miguel. Od. Fernández, Andrés Leonardo.

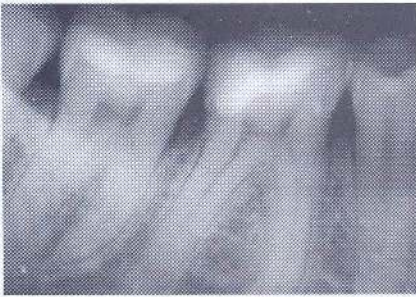


Figura 9. Radiografía postoperatoria que muestra la adaptación de la incrustación.

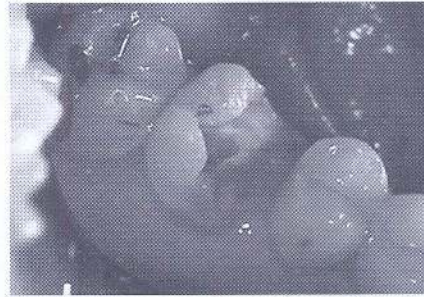


Figura 10. Fotografía preoperatoria de 26 que recibirá una incrustación de In Ceram.

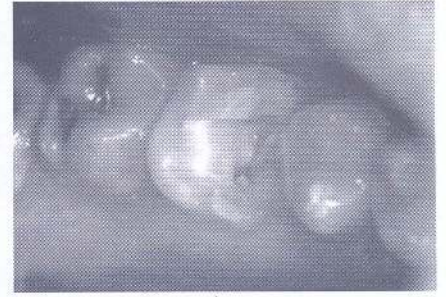

Figura 11. Rellenos de socavados con resina reforzada.

fundidad (figuras 12, 13 y 14).

Por último, presentamos una corona realizada en el elemento 22 en All Ceram (Procera). Se presenta en la figura 15 su situación preoperatoria, que al faltarle remanente dentario, se hizo necesaria la indicación de un perno intrarradicar (figura 16). Ello permitió la reconstrucción del muñón (figura 17) para la toma de impresiones y modelos, sobre los cuales se realizaron todos los trabajos necesarios para la confección de la corona en alúmina, revestida de porcelana feldespática (figura 17, 18 y 19). Este caso clínico pudo controlarse en dos años (figura 20).

Si tenemos en cuenta la capacidad de adaptación, ella se logra mejor con los sistemas CAD-CAM, mientras que con las porcelanas pasibles de ser grabadas con ácido fluorhídrico es posible obtener mejores valores de adhesión (12).

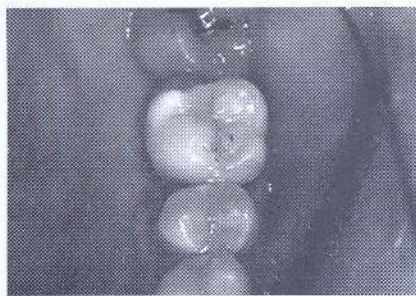


Figura 14. Incrustación de 26 realizadas en In Ceram cementada.

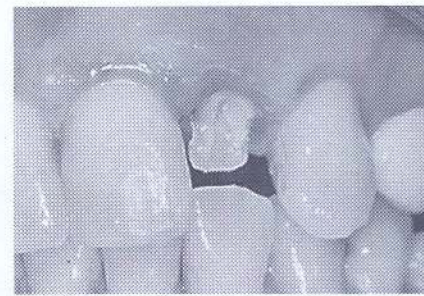


Figura 15. Fotografía previa a la realización de un perno y una corona en el elemento 22.

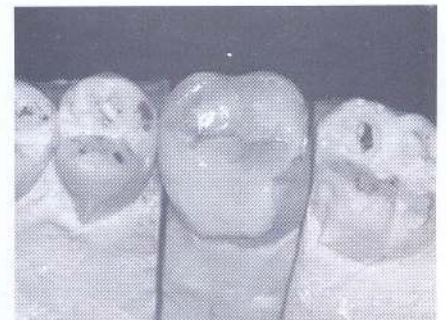


Figura 12. Incrustación colocada en el modelo de yeso densita.

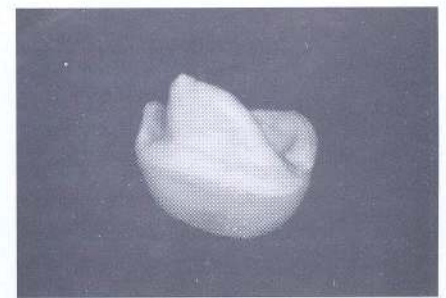


Figura 13. La incrustación por dentro copiando el interior de la cámara pulpar.

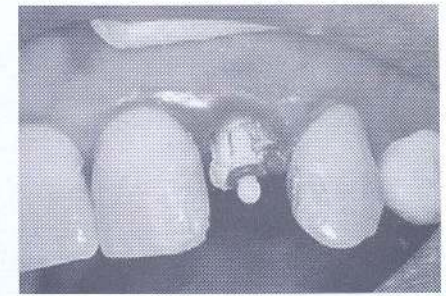


Figura 16. Colocación de un perno de Parapost Fiber White (Coltène).

CONCLUSIONES

Luego de todo lo expuesto y de los casos clínicos presentados, podemos arribar a las siguientes conclusiones:

- Existen muchos tipos de porcelana de uso odontológico, y lo que dificulta más la tarea del clínico y del laboratorio es la enorme cantidad de firmas que comercializan estos materiales, aunque en nuestro país sólo se conocen las marcas más tradicionales.

- La porcelana sobre metal no está desactualizada; sigue siendo una excelente opción en restauraciones de alta exigencia funcional (11).

- La selección clínica debe basarse en cuatro aspectos fundamentales: las propiedades ópticas, las propiedades mecánicas, las posibilidades de lograr buena adaptación a los márgenes de la preparación y la posibilidad de obtener buenos valores de adhesión (12).

Porcelanas de uso odontológico: fundamentos para su selección.

Od. Fernández, Alejandro Luis. Od. Donna Fabre, María Gabriela. Dr. Prado, Miguel. Od. Fernández, Andrés Leonardo.

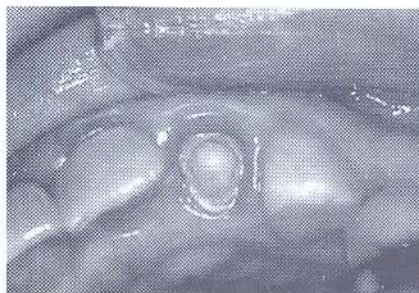


Figura 17. Tallado del muñón para la realización de la corona correspondiente.

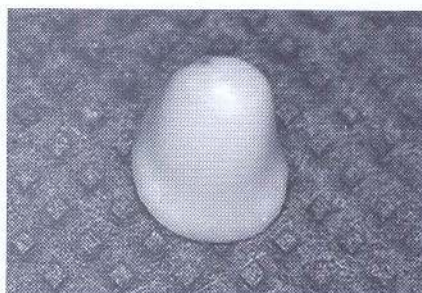


Figura 18. Casquete de All Ceram (Procera).

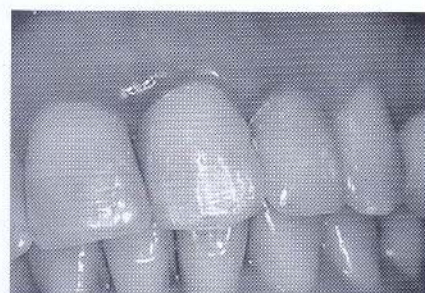

Figura 19. Corona cementada en 22.

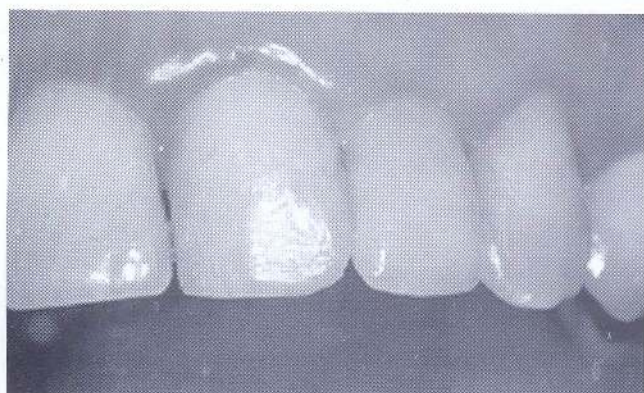

Figura 20. Control de dos años.

- La mejor adaptación la poseen los sistemas CAD-CAM (12).
- Las que mejores propiedades ópticas poseen son las porcelanas feldespáticas y las que se encuentran reforzadas con cristales de disilicato de litio (12).
- Las porcelanas más resistentes son aquellas reforzadas con óxidos (12).
- Por último, aquellas con las que se logran mejores resultados de adhesión son las pasibles de ser grabadas con ácido fluorhídrico (12).

BIBLIOGRAFÍA

1. MACCHI, R. (2007): *Materiales Dentales 41a. Edición. Editorial Médica Panamericana. Buenos Aires, cap.*
2. VITA (2004): *Información sobre producto Vitablock for Cerec Mark II.*
3. ANUSAVICE, KENNETH J. (1998): *"Ciencia de los Materiales Dentales de Phillips". McGraw-Hill Interamericana.*
4. MIYASHITA, E., SALAZAR FONSECA, A. (2005): *Odontología Estética. El estado del arte. Ed. Artes Médicas Latinoamérica. Brasil.*
5. IVOCLAR VIVADENT (2006): *Información técnica sobre el producto IPS Empress.*
6. MCLEAN, JW ETAL (1965): *The reinforcement of dental porcelain with ceramic oxides. Br Dent J, London 119: 261-267.*
7. MCLAREN EA ETAL (2004): *Cerámica de recubrimiento totalmente vítrea de dos fases. Técnicas de estratificación y ensayo de un nuevo material para recubrimiento. Quintessenz Zabntechnik 30:32-45.*
8. EVANS, DV ETAL (1999): *Fracture strength of glass infiltrated-magnesia core porcelain. Int J Prosthodont 12:38-44.*
9. CHONG, KH ETAL (2002): *Flexural strength of In Ceram alumina and In Ceram zirconia core materials. Int J Prosthodont 15:183-88.*
10. GIORDANO, R ETAL (2000): *A comparison of all-ceramic restorative system, Part 2. Gen Dent 48:38-45.*
11. ELMARIA A., GOLDSTEIN G., VIJAYARAGHVA N T., LEGEROS R., HITTELMAN E. (2006): *An evaluation of wear when enamel is opposed by various ceramic materials and gold. J Prosthet Dent 96:345-353.*
12. BOTTINO, MARCO ANTONIO (2008): *Nuevas tendencias 2 en prótesis. Editora Artes Médicas Ltda. São Paulo, Brasil.*

Endocoronas de resina compuesta: presentación de un caso clínico

AUTOR:

OD. PEÑA, José Javier Martín

JTP de Clínica de Operatoria Dental I, Fac. de Odontología, UNCuyo.

DOMICILIO DEL AUTOR: Paso de los Andes 33, Mendoza.) (5500). E-mail: jjmpena@hotmail.com

COAUTORES:

OD. CARRAZCO, María Elizabeth: Profesora titular de Operatoria Dental. Carrera Asistentes dentales, JTP Módulo Operatoria Dental I de la Facultad de Odontología, UNCuyo.

OD. VENTRERA, Verónica: Profesora titular Preclínica de Operatoria Dental; profesora adjunta Módulo Operatoria II, Fac. de Odontología UNCuyo.

SR. SIMONE, Franco G.: Protésista dental.

RESUMEN

Las restauraciones de inserción rígidas, tanto incrustaciones como coronas, cuentan con el aval de una amplia experiencia clínica. En nuestra práctica diaria se nos presentan a menudo casos en los que no podemos resolver el problema de una gran destrucción coronaria con ninguno de estos tratamientos. En este trabajo se presenta un caso clínico solucionado mediante la confección de una endocorona de resina compuesta debido a la contraindicación clínica de las restauraciones tradicionales, ya que el elemento a ser tratado presentaba una perforación en el piso de la cámara pulpar con un pronóstico de sobrevida reservado.

Palabras clave

Endocorona - Destrucción coronaria - Resina compuesta

ABSTRACT

The rigid restorations of insertion not only incrustation but also crowns, count on an ample clinical experience's guaranty. We often encounter cases where we cannot solve the problem of a great coronary destruction with anyone of these treatments in our daily practice. In this work, we present a case solved by means of the confection of an endocorona of compound resin due to the clinical contraindication of the traditional restorations, since the element to be treated presented a perforation in the pulpar camera's floor with a reserved prognosis of over life.

Key word

Endocorona - Coronary destruction - Compound resin

INTRODUCCIÓN

Las incrustaciones de resina han demostrado ser una opción válida para la rehabilitación coronaria de elementos dentarios que han tenido una gran destrucción, ya sea en ele-

mentos vitales como en aquellos en los que se ha realizado el tratamiento de endodoncia. Si bien las incrustaciones de porcelanas actuales llevan alguna ventaja sobre las incrustaciones de resina por sus propiedades, estas presentan algunas ventajas

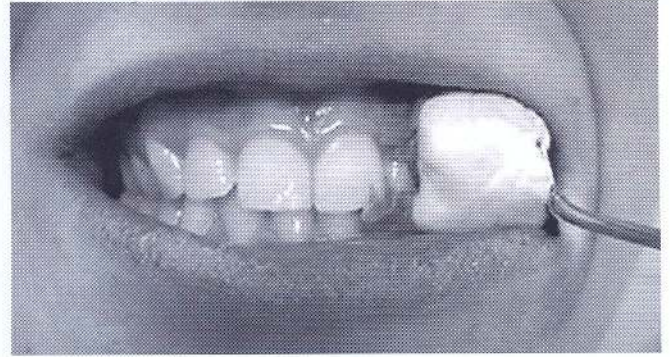
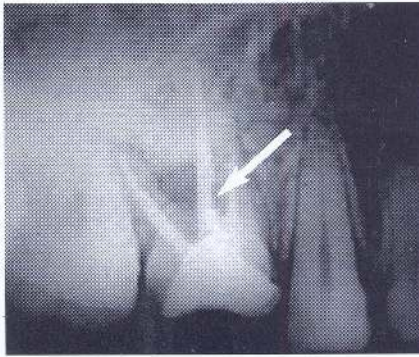
sobre aquellas, como su bajo costo, menor tiempo de elaboración, la posibilidad de ser realizada por el propio odontólogo (evitando intermediarios; lo que agiliza su confección), utilización de un material ampliamente conocido por éste (3, 9,

Endocoronas de resina compuesta: Presentación de un caso clínico

Peña, José Javier Martín. Od. Carrasco, María Elizabeth. Od. Ventrera, Verónica. Sr. Franco G. Simone.

Figura 1.

Radiografía postoperativa (Retratamiento Endodóntico). Nótese la obturación de la perforación (flecha).

**Figura 3.** Toma de la impresión con cubeta de mordida doble.

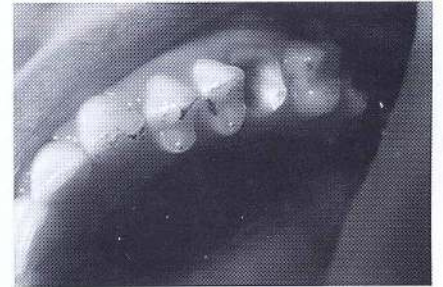12) y la posibilidad de "integrar" el material a los tejidos dentarios mediante la utilización de cementos resinosos (4, 5, 10), lo que permite economizar tejido dentario al momento del tallado de la cavidad que la alojará. Las endocoronas representan una de las opciones de restauración que se pueden aplicar a los dientes con tratamiento de endodoncia que tienen una amplia destrucción coronaria y en los que no se indica este tipo de restauración. Su tallado consiste en un margen circular de unión tipo tope y una cavidad de retención central dentro de la cámara pulpar sin anclaje intrarradicular (1) El fundamento de esta técnica se basa en el aprovechamiento de la superficie disponible de la cámara pulpar para asumir la estabilidad y la retención de la restauración mediante procedimientos adhesivos. Los parámetros que dictan el recurso a este tipo de restauración son la cantidad de sustancia coronaria remanente, la decisión de no colocar poste y una resultante de las fuerzas oclusales favorable. (1, 2)

CASO CLÍNICO

Paciente de sexo femenino, 23 años de edad, concurre a la consulta con un absceso alveolar agudo en el pri-

mer molar superior izquierdo, el cual presentaba un perno y corona cementado 18 meses atrás. Mediante la toma de una radiografía periapical se observó un tratamiento endodóntico deficiente, por lo que se procedió, como primera medida, al desalajo tanto de la corona como del perno con el fin de realizar nuevamente dicho tratamiento. En este momento se evidenció que el elemento presentaba una perforación en el piso de la cámara. El especialista realizó el retratamiento endodóntico, obturando la perforación con CPM (Cemento Portland Modificado. Egeo) (figura 1), recomendando la colocación de una restauración provisoria (perno muñón y corona de acrílico) a fin de evaluar la evolución de este tratamiento antes de la colocación de la restauración definitiva.

Como restauración definitiva se optó por la confección de una endocorona de resina compuesta, considerando que el ensanchamiento de los conductos para realizar un perno colado pasante o colocar un poste preformado podría resultar una maniobra de alto riesgo (1), debido a la perforación existente, además de contar con la ventaja de poder lograr un excelente sellado marginal mediante la colocación de un cemento resinoso, lo cual resulta de vital

**Figura 2.** Tallado del remanente dentario.

importancia para mantener libre de bacterias la zona de la perforación y evaluar la evolución de la misma.

Una vez realizado el tallado del remanente dentario con una piedra de diamante troncocónica de extremo redondeado, en donde se realizó un hombro redondeado continuo en todo el borde cavo, se paralelizaron las paredes de la cámara pulpar mediante el agregado de resina compuesta, a fin de eliminar espacios retentivos y dar estabilidad y retención a la restauración, ahorrando tejido sano (12) (figura 2). Una vez finalizada la preparación se procedió a la toma de impresiones. A fin de facilitar esta maniobra se utilizó una cubeta parcial de mordida doble (Parkell, EE.UU.), con la cual se obtiene en el mismo paso la impresión del elemento a restaurar, la impresión del antagonista y el registro oclusal, lo cual disminuye la cantidad de pasos clíni-

Endocoronas de resina compuesta: presentación de un caso clínico

Peña, José Javier Martín. Od. Carrasco, María Elizabeth. Od. Ventreña, Verónica. Sr Franco G. Simone.

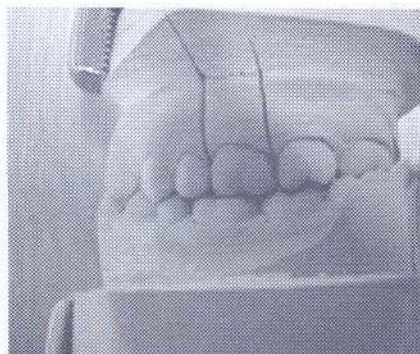


Figura 5. Confección de la restauración sobre el modelo troquelado.

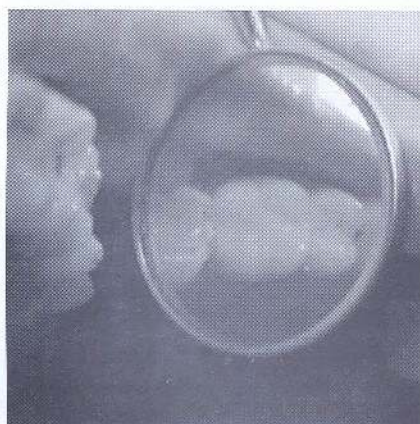


Figura 6. Vista oclusal de la restauración cementada.




Figura 4. Montaje en oclisor simple (Alphadent) con sistema de doble nuez.

cos, lo que conlleva a un gran ahorro de tiempo y disminuye la posibilidad de errores por parte del operador (figura 3).

Una vez obtenida la impresión con un elastómero de polimerización por adición (President, Coltenne) se procedió a la confección del modelo de yeso densita con su respectivo troquel y al montaje de este en un oclisor simple (nótese que en el oclisor utilizado el montaje no se realiza fijando la impresión con yeso, sino con un sistema de doble nuez, lo que agiliza esta maniobra) (Alphadent) (figura 4).

Luego de montados los modelos se confeccionó la restauración de

resina compuesta con nanorrelleno (Z350 color A3, 3M ESPE) mediante técnica incremental, polimerizando 40 segundos por capa con lámpara de LED (KAVO) (3, 12) (figura 5) corroborando la adaptación en boca y se procedió a su cementado, para lo cual se optó utilizar un cemento de resina (4, 5) autoadhesivo autocondicionante (Maxcem, Kerr), ya que al no necesitar realizar grabado ácido en el elemento dentario, no aumenta la permeabilidad dentinaria (un efecto muy poco deseable en la zona de la perforación) lo que disminuye las probabilidades de pasaje de monómeros sin reaccionar a través de esta, minimizando así su riesgo

biológico (6, 7). El remanente dentario fue descontaminado con clorhexidina al 2% (Concepsis-Ultradent), y la endocorona arenada con partículas de óxido de aluminio de 50 micras (Microdent, Bio Art) e impregnada con vinil silano pre hidrolizado (5, 8).

Luego se procedió a la colocación del cemento y asentamiento de la endocorona sobre el remanente, ejerciendo presión constante durante un minuto (13). Inmediatamente después se retiraron los excesos del cemento resinoso y se cubrieron los márgenes con glicerina para evitar la formación de la capa inhibida, polimerizando 60 segundos por cada

Endocoronas de Resina Compuesta: Presentación de un Caso Clínico

Peña, José Javier Martín. d. Carrazco, María Elizabeth. Od. Ventrera, Verónica. Sr Franco G. Simone.

cara. Una vez transcurrido el tiempo indicado por el fabricante se realizaron los últimos ajustes oclusales (figura 6).

DISCUSIÓN

Las endocoronas son una excelente opción de tratamiento en aquellos elementos con una gran destrucción

coronaria y que no puedan ser rehabilitados con restauraciones tradicionales, como incrustaciones o perno muñón y corona, luego de la endodoncia. Entre algunas de estas situaciones podemos mencionar perforaciones en el piso de la cámara, conductos extremadamente curvos, relación corono-radicular muy desfavorable (muy poca longitud radicular) o elemento posteriores

con una longitud gingivo-oclusal de su corona menor a los 3 mm.

Si bien, en la actualidad las porcelanas utilizadas en odontología aventajan a las resinas por sus propiedades, estas son una opción válida en los casos en los que se requiera de una solución estética rápida y económica, máxime en los casos en los que el pronóstico de sobrevida del elemento dentario es reservado.

BIBLIOGRAFÍA

1. LANDER E., DIETSCHI D ET AL (2009) Endocoronas: informe clínico. *Quintessence Vol. 22. Número 1. Pág. 12-18*
2. DIESTCHI D., OLIVER D., KREJCI I ET AL (2009) Consideraciones biomecánicas para la restauración de dientes endodoncias: revisión sistemática de la literatura, parte II (evaluación de su comportamiento a la fatiga, interfases y estudios-in vivo). *Quintessence Vol. XXII - Número 3. Pág. 127-137*
3. BERTOLDI HEPBURN A ET AL (2004) Incrustaciones de resina compuesta. Consideraciones generales. *RAOA Vol. 92- Número 92. Pág. 253-264*
4. BERTOLDI HEPBURN A ET AL (2007) Fijación de estructuras rígidas en odontología restauradora. Una revisión general. *RAOA Vol. 95 - Número 5. Pág. 403-416*
5. HENOSTROZA G ET AL. 2003- Adhesión en Odontología Restauradora. 1ª Edición. Perú. Ed. Maio. Cap. 12.
6. HENOSTROZA G ET AL. 2003- Adhesión en Odontología Restauradora. 1ª Edición. Perú. Ed. Maio. Cap. 7.
7. FERRARIS ME, RODRÍGUEZ A., URIBE ECHEVERRÍA J ET AL (2006) Efecto citotóxico del monómero hidrófilo HEMA sobre células monoblasticas. Estudio estructural y microanalítico. Seudónimo: HEMA. *RAOA Vol. 94 - Número 2. Pág. 163-170*
8. HENOSTROZA G ET AL. 2003- Adhesión en Odontología Restauradora. 1ª Edición. Perú. Ed. Maio. Cap. 14.
9. DIESTCHI D., SPREAFICO R ET AL. 1998. Restauraciones Adhesivas no Metálicas. Conceptos actuales para el tratamiento estético de los dientes posteriores. 1ª Edición. España. Ed. Masson. Cap. 1 y 3
10. DIESTCHI D., SPREAFICO R ET AL. 1998. Restauraciones Adhesivas no Metálicas. Conceptos actuales para el tratamiento estético de los dientes posteriores. 1ª Edición. España. Ed. Masson. Cap. 10
11. VIEIRA G. F., MELLO FERREIRA AT, GAROFALO JC ET AL (2001) Restauraciones estéticas indirectas en dientes posteriores inlay/onlay. Brasil. Ed. Santos. Cap. II
12. HENOSTROZA N ET AL. 2007. Odontología Restauradora y Estética. 1ª Edición. Perú. Asociación Peruana de Odontología Restauradora y Biomateriales. Pág. 13-16.
13. ZABRA VN, MACCHI RL ET AL (2007) Consistencia de cementos resinosos y asentamiento de restauraciones rígidas. *RAOA. Vol. 95 Número 95. Pág. 205-212.*

Nuevos desarrollos en materiales resinosos para restauraciones plásticas: siloranos. Presentación de un caso clínico

AUTORES:

CARRAZCO, María E.

JTP Clínica Operatoria Dental, profesora titular Cátedra Operatoria Dental, Carrera Asistente Dental, Facultad de Odontología UNCuyo, especialista en Docencia Universitaria.

VENTRERA, Verónica L.

Profesora titular Preclínica Operatoria Dental, profesora adjunta Clínica Integrada II, módulo Cariología submódulo Operatoria Dental II, Facultad de Odontología UNCuyo.

PEÑA, José Javier

JTP Clínica Operatoria Dental, Facultad de Odontología UNCuyo.

LUGAR DE REALIZACIÓN DEL TRABAJO: Especialidad en Odontología Restauradora. Facultad Odontología UNCuyo.

DIRECCIÓN ELECTRÓNICA DE LOS AUTORES: lichacarrazco@gmail.com

RESUMEN

Las técnicas restauradoras adhesivas actuales requieren de importantes avances en el mejoramiento de los materiales de restauración.

Los fabricantes han enfocado sus esfuerzos en producir materiales resinosos de restauración con escasa o nula contracción de polimerización. Recientemente ha aparecido en el mercado una resina compuesta cuya principal diferencia con sus predecesoras es la matriz resinosa que la forma.

Esta matriz se basa en un compuesto denominado silorano cuyo valor de contracción de polimerización es inferior a 1%.

El objetivo de este artículo es introducir al odontólogo clínico en el uso y manejo de estos tipos de resina con una matriz orgánica distinta de la tradicional.

Palabras clave

Matriz orgánica, contracción de polimerización, BISGMA, Silorano.

ABSTRACT

The current adhesive restoring techniques require of important advances in the improvement of the restoration materials.

The manufactures have focused their efforts on producing resinous materials of restoration with scarce or null polymerization contraction. Recently a compound resin has appeared in the market whose main difference with its predecessors is the resinous matrix form.

This matrix is based on a compound denominated Solórzano whose value of polymerization contraction is lower than 1%.

The objective of this article is to introduce the clinical odontologist in the use and handling of these types of resin with an organic matrix different to the traditional one.

Key words

Organic matrix polymerization contraction, BISGMA, Silorano.

INTRODUCCIÓN

Desde el advenimiento de las técnicas

adhesivas propuestas por Buonocore¹ en 1955 y más tarde desarrolladas por Nakabayashi² y Pashley³, la odontolo-

gía está inmersa en un nuevo paradigma: no se puede pensar en ninguna técnica restauradora sin que participen

Nuevos desarrollos en materiales resinosos para restauraciones plásticas: Siloranos. Presentación de un caso clínico.

Carrazzo, María E. Ventera, Verónica L. Peña, José Javier.

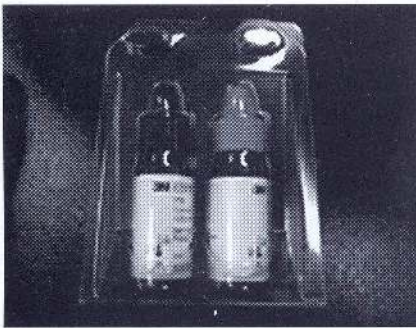

Figura 1. sistema adhesivo P90 3M ESPE (autoacondicionante).

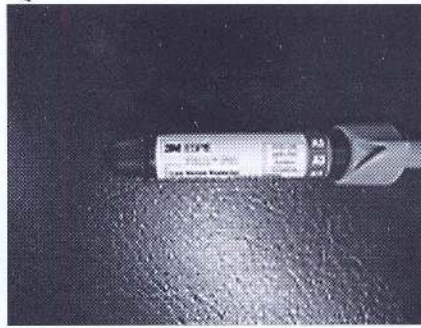


Figura 2. Jeringa de material restaurador (P90 3M ESPE).

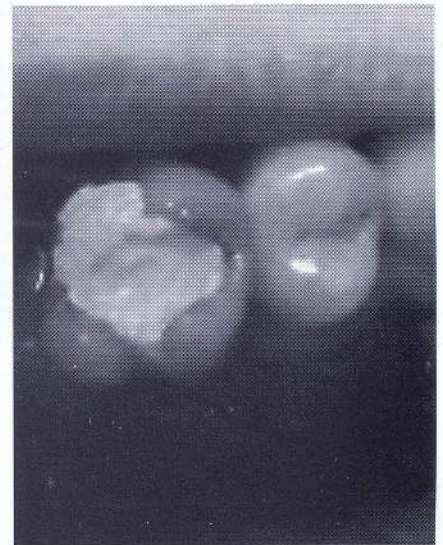


Figura 3. Foto inicial del caso clínico.

fenómenos de adhesión.

Si bien las propiedades de dichos materiales han evolucionado muy satisfactoriamente, en la actualidad sigue siendo la contracción de polimerización su principal desventaja y se produce por un intento de las moléculas o monómeros de "acercarse" las unas a las otras para unirse" y cuyas principales manifestaciones clínicas son: sensibilidad postoperatoria, caries secundarias, pigmentaciones marginales y microcraks del esmalte entre otras.

En la actualidad, los composites presentan en su matriz orgánica moléculas con grupos metacrilatos (BISGMA, UDMA o TEGMA) siendo estas las responsables de la contracción de polimerización, cuyo rango varía de entre 3 a 5% en volumen. Con el afán de solucionar estos problemas ha surgido una nueva formulación de composites cuya matriz orgánica está basada en moléculas de siloranos cuyo valor de contracción de polimerización es menor a 1% en volumen, y se debe al tipo de reacción de polimerización de estos materiales (5-6).

originada por desprendimiento de una restauración antigua, con diagnóstico de pulpa vital y formación de dentina esclerótica. Dadas las condiciones del remanente dentario y de su relación con el antagonista 8-9, se optó por una restauración plástica adhesiva, seleccionándose para ello la resina compuesta P90 de 3M ESPE formada por una matriz de silorano.

Siguiendo los preceptos de la Odontología Mínimamente Invasiva se conservó la mayor cantidad de tejido dentario sano. Se siguió el protocolo adhesivo propuesto por el fabricante, colocándose dos capas del sistema adhesivo autoacondicionante específico, también basado en silorano, por lo que no se realizó grabado ácido de esmalte y dentina. Posteriormente se restauró la lesión con técnica estratifi-

CASO CLÍNICO

Paciente de 35 años de edad, con una lesión de tipo 2.3 (según clasificación de Mount y Hume⁷) en elemento 26

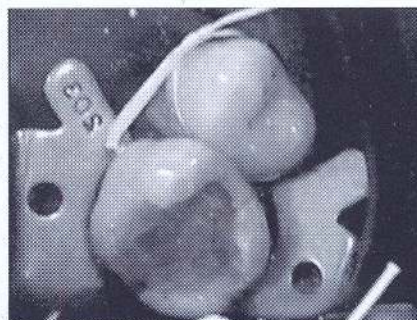


Figura 4. Eliminación de tejido cariado.

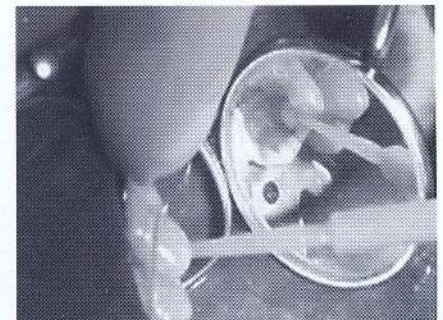


Figura 5. Colocación del sistema adhesivo

Nuevos desarrollos en materiales resinosos para restauraciones plásticas: siloranos. Presentación de un caso clínico.

Carrasco, María E. Ventera, Verónica L. Peña, José Javier.

cada 10-11, se hizo control de la oclusión y se procedió al pulido de la restauración.

DISCUSIÓN

El uso de los materiales adhesivos en elementos posteriores está ampliamente difundido y tiene una eficacia comprobada. La utilización de materiales de restauración de vanguardia como el P90 con una contracción de polimerización menor a 1%, parece ser muy prometedora para todo tipo de situaciones clínicas. Pero el operador deberá estar atento a los trabajos de investigación que evalúen el desempeño clínico a largo plazo, dado que los sistemas de adhesión autoacondicionantes no han demostrado aún un buen desempeño en el esmalte.

Entre las características de este material, que deben ser mejoradas, podemos mencionar las propiedades estéticas ya que el fabricante sólo lo provee en una gama limitada de colores que lo hacen apto para ser utilizado sólo en el sector posterior, y la consistencia de la masa, que hace que el material necesite de una gran presión para lograr una correcta adaptación a las paredes cavitarias.

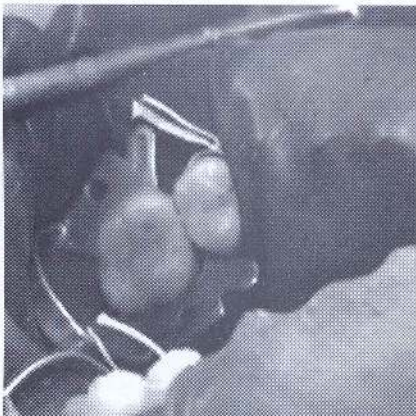

Figura 6. Restauración terminada.

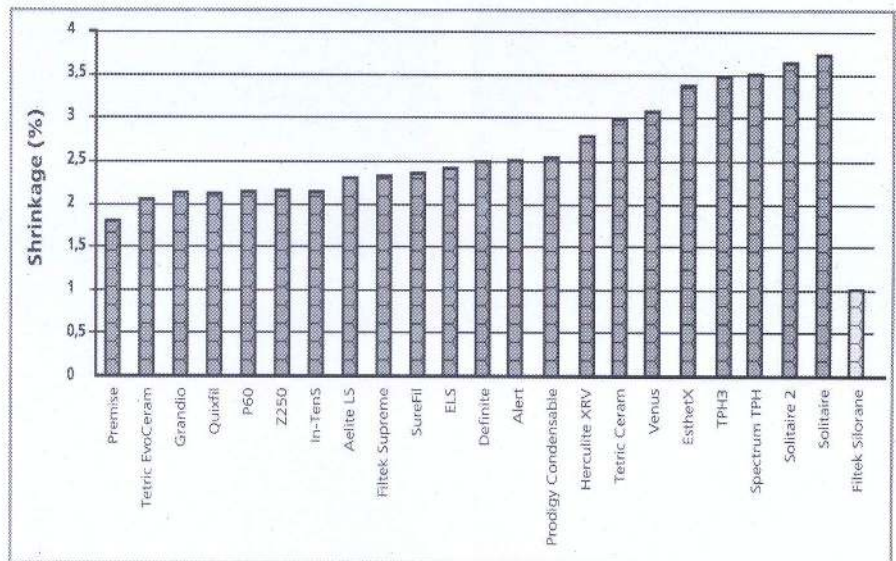


Figura 7. Cuadro comparativo de porcentajes de contracción

BIBLIOGRAFÍA

1. BUONOCORE M. (1955) A simple method of increasing the adhesion of acrylic filling material to enamel surfaces. *J Dent Res* 34 849-853
2. NAKABAYASHI N. (1982) Resin reinforced dentin due to infiltration of monomer into the dentin at the adhesive interface. *Journal of Japanese Society for Dental Material and Devices* 1 78-81
3. PASHLEY DH (1978) Effects of the degree of tubule occlusion on the permeability of human dentine in vitro. *Arch Oral Biol* 23 1127-1133
4. KOHEN S. (2009) Nuevos avances en restauraciones plásticas: Nanoresinas, Ormocers y Siloranos. *Rev Oral B* año 12 N° 31 5-7
5. WEINMANN W., THALACKER C. and GUGGENBERGER R. (2005) Siloranes in dental composites by 3M ESPE, *Dental Materials* 21, 68-74
6. RACKELMANN G., WEINMANN W., HANSEN J and ANDERSKI A. (2006) Parameters Influencing the Shrinkage Determination by Mercury Dilatometry by: 3M ESPE LADR, Brisbane, Australia, Abstract #2461
7. GRAHAM J. MOUNT-W. R. HUME (1999). "Conservación y restauración de la estructura dental". Editorial: Harcourtbrace, Madrid, España
8. ARAVANKIN F. (2003) Restauraciones directas adheridas en Adhesión en Odontología Restauradora Ed. Maio Capítulo 8 195-222
9. BARRANCOS MOONEY J. (2006) Operativa Dental: Integración clínica. 4ª edición. Ed. Panamericana. Bs. As.
10. RIBE ECHEVARRÍA J., PRIOTTO D., (2003) Adhesión a esmalte y dentina con adhesivos poliméricos en Adhesión en Odontología Restauradora Ed. Maio Capítulo 4 71-108
11. MONDELLI J., FURUSE AY., FRANCISCHONE AC., PEREIRA MA., (2004) Excelência estética e função das resinas compostas em dentes posteriores. Livro do Ano da Clínica Odontológica Brasileira Sao Paulo (SP): Artes Médicas Ed. Bottino p. 521-564

Comunicación alternativa en odontología

AUTORES

DRA. SALINAS, Daniela

Docente efectiva del Centro de Atención Odontológica al Discapacitado, Facultad de Odontología, Universidad Nacional de Cuyo, Mendoza, Argentina.

E-mail: danisalin@yahoo.com.ar

RESUMEN

Los odontólogos que nos dedicamos a la atención de pacientes especiales sabemos que la técnica odontológica no es lo único que debemos conocer, ya que el manejo de distintas situaciones relacionadas con la discapacidad hace que nuestra tarea sea más compleja para llegar al logro de la salud bucal.

Nos vamos a referir a una de esas situaciones en particular: la barrera que encontramos para el desarrollo de la comunicación a partir de la privación sensorial (visual o auditiva) o de dificultades motrices o intelectuales que presenta el paciente.

La comunicación no tiene por qué ser solamente a través de la palabra oral o escrita, y debemos conocer la existencia de los sistemas alternativos de comunicación (SAAC). El término comunicación aumentativa describe las formas que usan las personas para comunicarse cuando no pueden hablar suficientemente claro, mientras que comunicación alternativa se refiere a métodos de comunicación usados para reemplazar completamente el habla.

Palabras clave:

Sistemas alternativos de comunicación, comunicación alternativa, comunicación aumentativa, pictogramas, autismo, sesión odontológica.

ABSTRACT

Dentists who dedicate ourselves to the care of special patients know that dental technology is not the only thing we know, the handling of various situations related to disability make our task more complex to get to achieving oral health.

We shall refer to one of those situations in particular could find the barrier for the development of communication, from sensory deprivation (visual or auditory) or motor or learning difficulties, which the patient presents.

Communication need not be only through the spoken or written, we must know the existence of alternative communication systems (SAAC). The term augmentative communication describes the ways that people use to communicate when they cannot speak clearly enough, while alternative communication refers to communication methods used to completely replace speech.

Key words:

Alternative systems of communication, alternative communication, augmentative communication, pictograms, autism, dental meeting.

INTRODUCCIÓN

En la actualidad, los sistemas alternativos y aumentativos de comunicación tienen gran auge en los centros, tanto específicos como de integración, y se han convertido en una

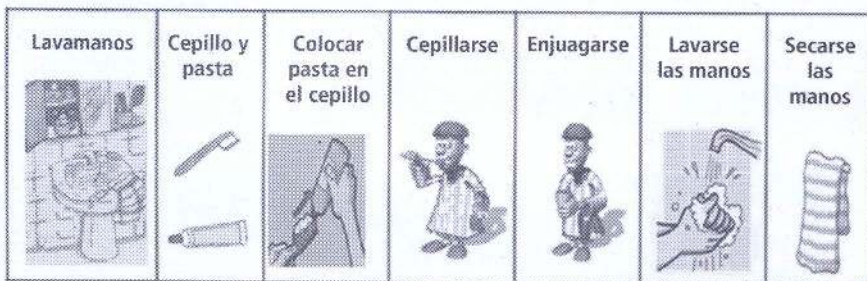
elección para intervenir ante los problemas de comunicación con muy buenos resultados. Estos sistemas hacen que personas carentes de lenguaje oral puedan interactuar en situaciones específicas, favoreciendo el desarrollo del lenguaje, las relaciones

interpersonales y el aspecto cognitivo, permitiendo el desarrollo integral de la persona (1).

La generación de diferentes ayudas, medios y estrategias de soporte con fotografías, imágenes, dibujos y pictogramas, se con-

Comunicación Alternativa en Odontología

Salinas, Daniela



Cuadro 1

vierten en importantes códigos que permiten a la persona con discapacidad expresar sus sentimientos, emociones y pensamientos.

Durante la sesión odontológica existen momentos en donde poder comunicarnos fortalece el vínculo, favorece la comprensión de nuestras indicaciones y permite recolectar datos certeros para nuestra historia clínica.

La elección del sistema a utilizar se basa en:

- El nivel de competencia del paciente.
- La edad cronológica y mental.
- Las preferencias.
- Las habilidades.
- La interacción.
- La significación.

(ver foto 1)

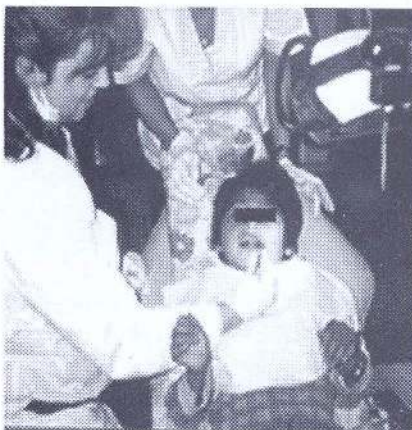

Foto 1

DESARROLLO

Entre los distintos trastornos que requieren de este tipo de comunicación encontramos al autismo, que es una condición de origen neurológico y de aparición temprana que puede estar asociada o no a otros cuadros. Las personas con autismo presentan desviaciones en la velocidad y secuencia del desarrollo, en la relación social, en el lenguaje y la comunicación, además de problemas senso-perceptivos y cognitivos que ocasionan rutina, estereotipias y resistencia al cambio, lo cual interfiere en su interacción con las otras personas y con el ambiente. Actualmente, se sabe que hacer desaparecer dichas alteraciones no permite que se produzca un desarrollo normal del niño y pueda adaptarse al mundo que lo rodea; se trata de facilitar su desenvolvimiento en éste, realizando las adaptaciones necesarias y desarrollando al máximo sus posibilidades cognitivas. Muchas de las técnicas de abordaje conductual efectivas en odontopediatría pueden no funcionar en niños autistas. Por ejemplo, la técnica decir-mostrar-hacer:

el mostrar y decir podría no ser asimilado por el niño autista resistiéndose a hacer. Podemos aplicar otras estrategias, como el refuerzo positivo, el moldeamiento de la conducta a través de la enseñanza estructurada. El método TEACCH (abreviación en inglés de Tratamiento y Educación de Niños con Autismo y Problemas de Comunicación Relacionados) se basa en elementos visuales (como fotografías, miniaturas, pictogramas, etc.); dispuestos en agendas o tableros con lo que necesitan saber para las distintas actividades diarias. Este método resulta de gran utilidad a la hora del abordaje conductual del niño autista en la consulta odontológica, donde a través del uso de pictogramas se puede explicar cada actividad que se realizará aprovechando las fortalezas visomotoras que presentan estos pacientes. (2) (ver foto 2).

Una campaña de publicidad desarrollada por Treehouse -una asociación de padres inglesa- trata de explicar que:

"Cuanto más tiempo esté un niño con autismo sin ayuda, más va a costar alcanzarlo".

Este aviso publicitario nos permite reconocer la importancia de la ayuda y la comunicación que favorece el desarrollo e integración de la persona con autismo; además, la imagen refleja con gran exactitud la distancia que muchas veces sentimos que nos separa del paciente al que debemos atender (3).

Para el caso de niños con autismo, a través del juego logramos:

Planificar y adaptar una conducta: reconocer la secuencia para la higiene dental

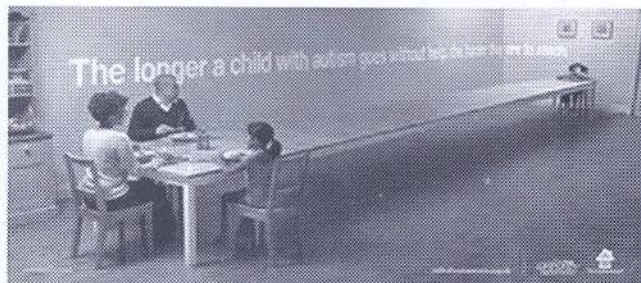

Foto 2




Foto 3




Foto 4

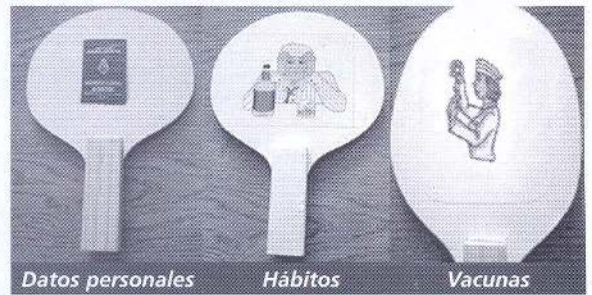


Foto 5

desde la ubicación espacial donde la debe realizar, los elementos que utiliza y los pasos a seguir (cuadro 1 y ver fotos 3 y 4) Es importante conocer las pautas seguidas por los padres, familiares u acompañantes para comunicarse, y basándose en ellas, seguir un patrón ya establecido y conocido por el paciente.

Es posible que aunque la persona no hable, utilice algún medio de relación para satisfacer sus necesidades más importantes, por ejemplo, señalar o llevar a alguien de la mano para lograr los objetos o actividades que desea.

La incomunicación es uno de los problemas más grandes a los que se puede enfrentar una persona, sobre todo en el caso de los individuos que la sufren, siendo conscientes de ello.

Para aquellos pacientes que requieren de una comunicación aumentativa, como los que presentan trastornos auditivos o motores, podemos utilizar este sistema especialmente para:

formular y comprender preguntas, especialmente durante la confección de la histo-




Foto 7: Indicación de horarios y dosis de medicación usado por la Caja Costarricense de Seguro Social (CCSS).

ria clínica. Mediante un sistema de paletas con dibujos facilitamos dicha tarea (ver foto 5)

Comprender distintos procedimientos e indicaciones: se realiza mediante la aprobación o no de los distintos pasos y la comprensión de indicaciones mediante pictogramas (ver fotos 6 y 7).

CONCLUSIONES

Como lo demuestran las investigaciones que estamos realizando, la utilización de claves visuales en pacientes con trastornos en la comunicación permite la obtención de grandes logros en las distintas etapas de la sesión odontológica, elevan la capacidad de expresión, la de comprensión o ambas, y generan un efecto directo en favorecer el desarrollo de la misma.

Es importante tener en cuenta a la hora de enfrentarnos a ésta barrera que: "La necesidad de comunicarse precede a la habili-

dad de comunicarse" y que sin lugar a dudas ambas partes, paciente-familia y profesional, sentimos lo mismo.




Foto 6

BIBLIOGRAFÍA

1. TORRES MONREAL, S. "ET AL" (2001). *Sistemas alternativos de comunicación: Manual de Comunicación aumentativa y alternativa: sistemas y estrategias.* Ediciones Aljibe. Volumen: 1. Capítulo 1.
2. MORALES CHÁVEZ, M. (2006) *Abordaje Conductual del Paciente Antista en la Consulta Estomatopediátrica.* Revista Europea de Odontostomatología. Disponible en: www.redoc.com
3. CARDONA I (2009) Disponible en: autismoylenguaje.blogspot.com

La Antropología Filosófica en Odontología mínimamente invasiva

AUTOR

ESP. PROF. LIC. SÁENZ, Sergio Julián

Seminario: Antropología Filosófica, Facultad de Odontología, UNCuyo.

CORREO DEL AUTOR: saenzjulian@hotmail.com

RESUMEN

La Odontología Mínimamente Invasiva (OMI) es una de las orientaciones que presentan un futuro favorable en la producción de teoría y la mejora de los procedimientos terapéuticos. Estimamos que se trata de un conjunto integrado de conocimientos teórico-prácticos que implica un posicionamiento innovador en tanto filosofía de trabajo en odontología.

Consideramos que OMI implica una serie de nociones de orden filosófico, las que presentamos en este trabajo. La finalidad es colaborar en el posicionamiento teórico en el ámbito de los procesos de intervención y en la relación profesional-paciente.

Esta producción se refiere al eje temático de las concepciones de la Antropología Filosófica con relación a los modelos de salud y el concepto de filosofía de trabajo en OMI.

La metodología utilizada ha sido la revisión de material bibliográfico, dentro del modelo cualitativo de interpretación.

Palabras clave:

Odontología Mínimamente Invasiva- Antropología Filosófica- teoría.

ABSTRACT

Minimal Invasive Odontology (MIO) is a trend that offers a favourable future for theory's production and improvement of therapeutical procedures. We think that it comprises a set of theoretical and practical knowledge that implicates an innovative position related to the philosophical work in odontology.

We relieve that MIO implicates a series of philosophical notions that are presented in this text. The aim is to collaborate on a theoretical basis with procedures of operation and professional-patient relationship.

This text refers to the most important concepts of Philosophical Anthropology with respect to health models and also the concept of philosophy of Works within MIO.

Key words

Minimal Invasive Odontology-Philosophical Anthropology-theory.

INTRODUCCIÓN

La adopción de los criterios de mínima invasión o intervención en odontología constituye un ámbito propicio para la construcción de relaciones de orden

interdisciplinario entre la filosofía y la odontología. Desde el ámbito teórico podemos señalar que este tipo de odontología tiene una serie de supuestos filosóficos, lo que permite proponer la hipótesis sobre la existencia de una concep-

ción antropológico-filosófica resignificada en el contexto de un renovado paradigma de trabajo profesional. Esta concepción tiene raíces en la tradición greco-latina, con pautas de respeto por la integridad del cuerpo humano, por un lado,

La Antropología Filosófica en Odontología Mínimamente Invasiva.

Saenz, Sergio Julián

y la observación y acompañamiento de los procesos naturales en el orden de la salud, por el otro.

En cuanto al concepto de filosofía de trabajo en odontología, proponemos considerar la intervención mínimamente invasiva como aplicación del modelo racional de salud. Este modelo pone énfasis en la construcción de redes de conceptos significativos desde la apertura a la integración de los factores que permiten identificar la causalidad racional en los procesos de salud-enfermedad.

La conclusión de este trabajo tiene como eje la afirmación de la vinculación entre conceptos de orden filosófico y OMI tanto a nivel de la producción de teoría como de filosofía de trabajo.

DESARROLLO

En el campo de la operatoria prevaleció durante mucho tiempo el enfoque de tratamiento de la caries con opciones de tipo extractivo y retratamientos que insumían numerosas sesiones de consulta y elevados costos. La paulatina aceptación del modelo preventivo sentó las bases para la adopción progresiva de tratamientos de mínima intervención, que implican una vuelta a las pautas de respeto por el tejido dentario natural.

En cuanto a la historia de esta orientación en odontología, los criterios de mínima invasión o intervención por parte del odontólogo en el tratamiento de las lesiones de la cavidad bucal no son nada novedosos, específicamente los relacionados con el tratamiento de las caries. A partir del desarrollo de la aplicación de las técnicas adhesivas en las últimas décadas se ha tomado conciencia de la necesidad de preservar al máximo las estructuras dentarias en los procedimientos restauradores. El conocimiento detallado de la estructura y la biología de los tejidos dentarios, así como el

avance tecnológico expresado en nuevos instrumentos, materiales y técnicas, permite en la actualidad desarrollar procedimientos mínimamente invasivos.

Como adelantamos en la Introducción, nuestra hipótesis afirma que OMI implica la resignificación de los principales componentes de la concepción greco-latina. Recordemos que en este modelo los seres vivos no están ubicados de manera desordenada, sino que componen una totalidad, un conjunto ordenado. El ser humano expresa un modo particular de ser, sujeto a las leyes de la naturaleza. La filosofía destaca el lugar del ser humano, quien puede observar y comprender ese orden natural gracias a su razón. Por derivación de la observación y la admiración ante el orden natural, los pensadores de esta época proponen una serie de pautas de comportamiento, una aproximación cognitiva para llevar una vida lo más digna posible. Dentro de ese marco normativo-reflexivo, destacamos el respeto por el cuerpo y las conductas de salud preventiva. La mentalidad de aquella época antepone el cuidado de la corporalidad con la guía de la observancia de los procesos naturales: cuidar y acrecentar la salud corporal implicaba "mirar y escuchar los mensajes de la naturaleza".

Desde el ámbito de la Antropología Filosófica, el modelo racional de salud está imbricado conceptualmente en esta concepción. Asistimos al reemplazo de las explicaciones de orden sobrenatural en cuanto a la etiología de la enfermedad, por la observación, el diagnóstico y los tratamientos basados en construcciones racionales. Adquieren importancia los conceptos de ley natural, la salud como equilibrio y la terapéutica basada en el acompañamiento de los propios procesos curativos del cuerpo.

La intervención mínimamente invasiva se puede comprender como una

resignificación del modelo greco-latino, porque afirma la prioridad de la conservación, dentro de lo posible, del tejido orgánico dentario en cuanto componente corporal. Podemos ubicar los orígenes de la matriz conceptual de OMI en la cosmovisión greco-latina, cuyo ejemplo más destacado lo constituye la obra hipocrática.

El paradigma basado en el tratamiento de la caries mediante la extracción de la pieza dentaria con fórceps o empleando una fresa fue el prevalente durante buena parte de la historia de la operatoria. La primera modalidad exige posteriormente la realización de una prótesis o un implante; la segunda implica efectuar una restauración, y ambas, retratamientos. Este modelo está siendo cuestionado por los elevados costos que demanda y el tiempo de consultas. Durante los siglos XIX y XX las terapias mayormente utilizadas ante una caries consistían en la extracción o el fresado y restauración. El primer procedimiento muchas veces conlleva el riesgo de la pérdida del diente; el segundo provoca un gran estrés, tanto para el paciente como para el profesional, que incluyen la anestesia, el fresado y la posterior restauración. El concepto de mínima invasión implica la reducción de riesgo de caries, la realización de preparaciones y cavidades con la mayor economía posible de tejidos duros, la prevención de daños a los tejidos duros, a la pulpa y a los tejidos periodontales.

También adelantamos que en este escrito nos referimos a OMI como filosofía de trabajo. El concepto de "filosofía de trabajo" hace referencia, específicamente, al conjunto de ideas que desde la perspectiva actitudinal cualifican los aspectos procedimentales que configuran el campo profesional. OMI es una innovación en cuanto a la manera de desarrollar la profesión, más allá de lo

La Antropología Filosófica en Odontología mínimamente invasiva.

Sáenz, Sergio Julián

específicamente procedimental. La frase "no hacer, más que hacer", expresa esta filosofía de trabajo en odontología. El concepto de mínima intervención se refiere a una forma de trabajar más conservadora, y consiste en aplicar los tratamientos menos agresivos. La vinculación con el enfoque antropológico se traduce en la integración del modelo de equilibrio de los factores de salud, el acompañamiento de los procesos orgánicos naturales y el respeto y cuidado por el tejido dentario: lo mejor que se puede hacer es no hacer, que en el terreno oral se traduce en la conservación del estado de la boca y los dientes lo más parecidos a como la naturaleza los preserva. A partir del modelo antropológico greco-latino se produce la mediación entre el profesional y el paciente: el odontólogo pasa a tener el rol de un observador activo de la naturaleza, no un observador

que deja pasar los hechos, sino con una actitud de atención para ver en qué momento debe intervenir, en ocasiones con tratamientos más agresivos y en otras menos agresivos y reversibles.

La filosofía de trabajo de OMI, basada en el concepto de prevenir y reparar restauraciones, implica la participación del paciente para colaborar en el mantenimiento de la salud bucal durante y después del tratamiento. Notamos la influencia del modelo de salud basado en la observación de los procesos naturales, resignificado según nuestra época, el cual integra los avances en el estudio de la remineralización de las estructuras dentarias y el rol activo del paciente.

En el enfoque de OMI se considera que el tejido dentario natural es único. La mayoría de los profesionales que sigue esta filosofía de trabajo estima que es difícil igualar o superar las propieda-

des de los tejidos dentarios naturales.

CONCLUSIONES

Con respecto a nuestra hipótesis sobre la presencia de un marco conceptual de orden antropológico-filosófico en OMI, esta se verifica en la adopción de la operatoria mínimamente invasiva: la remineralización con flúor y el empleo de los materiales de restauración inauguran un campo de trabajo en donde las piezas dentarias conservan cohesión, propiedades, función y estética.

Podemos constatar la presencia de la matriz conceptual greco-latina en el campo de la terapéutica: los criterios de restauración y el diagnóstico integral por parte del profesional acompañan el rol activo del paciente, tanto en el control de dieta como en la eliminación química y mecánica de la placa bacteriana.

BIBLIOGRAFÍA

1. ARANGUREN, J. (2002) *Antropología filosófica*, Madrid, Mac Graw Hill.
2. BARRANCOS MONEY, J. (1998) *Impacto de las nuevas tecnologías en odontología*, Bs. As., JADA, N° 2, Vol. 3.
3. BRAVO, A. (2003) *Primer Workshop Ibérico control de placa e higiene bucodental*, Madrid, Ergon.
4. CASTAÑO, H. (2001) *Innovaciones en técnicas no invasivas para el tratamiento de la caries dentaria*, Bol. Asoc. Argentina de Odontología de Niños, Año 30, Vol. 3.
5. CORETH, E. (1982) *Qué es el hombre*, Barcelona, Herder.
6. CUENCA, E. (2005) *Odontología preventiva y comunitaria*, Barcelona, Masson.
7. EDELBERG, M. (1987) *Materiales dentales fluorados*, en C.A.O., vol. XLVII, N° 166.
8. GEERZ, C. (2002) *Reflexiones antropológicas sobre temas filosóficos*, Barcelona, Paidós.
9. GEHLEN, A. (1993) *Antropología Filosófica*, Barcelona, Paidós.
10. GEVAERT, J. (1993) *El problema del hombre*, Salamanca, Sígueme.
11. JENICEK, M. (1996) *Epidemiología*, Barcelona, Masson.
12. KETTERL, W. (1994) *Odontología conservadora*, Barcelona, Masson.
13. LIEBANA, J., BAGÁN J., (ed) (1996) *Terapéutica antimicrobiana en odontoestomatología*, Madrid, Smith-Kline.
14. PARDO, R. (2001) *Las relaciones ciencia-sociedad en las sociedades de modernidad tardía*, Madrid, Eidon.
15. POLO, L. (2004) *Quién es el hombre*, Madrid, Rialp.
16. SAN MARTÍN, J. (1985) *El sentido de la teoría del hombre*, Barcelona, Anthropos.
17. SEIE, T. (1997) *Cariología. Prevención y diagnóstico*, Madrid, Amolca.
18. SEIF, R. (1997) *Cariología*, Colombia, A.M.O.L.
19. TRIGG, R. (1999) *Concepciones de la naturaleza humana*, Madrid, Alianza.
20. YEPES, R. (1996) *Fundamentos de Antropología*, Pamplona, EUNSA.

Área interdisciplinaria

Prevalencia de defectos óseos en elementos dentarios con anquilosis o reabsorción por reemplazo extraídos tempranamente

AUTORA

OD. PEÑA, Graciela Roxana

Especialista en Endodoncia.

Especialista en Docencia Universitaria

Prof. Adjunta. Cátedra de Endodoncia.

DOMICILIO DE LA AUTORA: Paso de los andes 33.
MENDOZA C.P. (5500) lanu18@hotmail.com

RESUMEN

En la mayoría de los casos de dientes anquilosados la opción de tratamiento aceptado ha sido la remoción quirúrgica, la cual es frecuentemente acompañada por la rotura traumática del hueso alveolar, particularmente en los casos de la presencia de una delgada tabla vestibular del maxilar. Como en la mayoría de los casos de trauma dental y reimplantación dentaria con la subsiguiente anquilosis se involucran zonas anteriores del maxilar, tales extracciones traumáticas de los dientes anquilosados pueden llevar a deformaciones estéticas de la cresta ósea, las que podrían interferir en un óptimo tratamiento protético.

Palabras clave: Reabsorción por reemplazo - Anquilosis - Extracción temprana - Defectos óseos

ABSTRACT

The option of accepted treatment has been the surgical removal in the majority of the cases of ankylosed teeth which is frequently accompanied by the traumatic breaking of the alveolar bone, particularly in the cases of the presence of a thin vestibular board of the jawbone. As in the majority of the cases of dental trauma and dental re-implantation with the subsequent ankylosis the jawbone's anticus zones, such traumatic extractions of the ankylosed teeth implicate themselves they can produce esthetic deformations of the osseous crest, the ones that would be able to interfere in an optimal prosthetic treatment.

Key words: Reabsorption for replacement - Anchylosis - Premature extraction - Osseous defects.

INTRODUCCIÓN

La avulsión se define como una separación completa de un diente de su alvéolo, que sigue a una lesión traumática con resultados de un daño extenso de la pulpa y los tejidos periodontales (1).

El predominio de las lesiones dentales y orales informados en la literatura oscilan entre 4% y 33%, dependiendo del sexo y edad de los pacientes (2,3). La mayoría de las lesiones traumáticas ocurren sólo en la dentición (50%) o involucra dentición y tejidos blandos adyacentes (36%) (4).

tes (36%) (4).

Los dientes avulsionados comprenden de un 1% a un 16% de todas las lesiones traumáticas de la dentición permanente (5).

En cuanto a la distribución de la edad del trauma dental fue demostrada una

Prevalencia de defectos óseos en elementos dentarios con anquilosis o reabsorción por reemplazo extraídos tempranamente.

Peña, Graciela Roxana

incidencia de 28,8% durante la primera década de vida, 44,2% en la segunda, seguido por una disminución de la incidencia después de esta (6, 7, 8).

La reabsorción dental es una secuela habitual de lesiones o irritaciones del ligamento periodontal y/o de la pulpa dental, y se lo ha definido como "cualquier estado asociado a un proceso fisiológico ó patológico que cursa con una pérdida de dentina, cemento o hueso". La evolución de la reabsorción dental implica una elaborada interacción entre células inflamatorias, las células de reabsorción y las estructuras del tejido duro. Las células madre implicadas en la reabsorción son de tipo clástico, incluyendo osteoclastos y odontoclastos.

DESARROLLO

Los tipos de reabsorción dental externa se clasifican en cuatro categorías, según datos clínicos y manifestaciones histológicas en: externa de superficie, inflamatoria radicular externa, por sustitución o reemplazo (R.R.) y anquilosis. (9)

El trauma severo de un diente o el almacenamiento extraoral no fisiológico de un diente avulsionado puede llevar a un daño irreversible de células del PDL, particularmente cementoblastos (10,11). El tejido que se hiere inicialmente provoca una reacción inflamatoria que lleva a una activación de los osteoclastos con reabsorción de cemento y dentina de la raíz. En el caso de daño severo y en ausencia de curación espontánea por la migración de cementoblastos viables adyacentes, sucederá anquilosis y reabsorción por reemplazo (10, 12, 13). Cemento y dentina de la raíz son resorbidos por osteoclastos con el reemplazo subsiguiente por el depósito de hueso alveolar por osteoblastos. Este diente normalmente estará perdido entre 3 a 7 años después de la iniciación de la reabsorción de la raíz (14).

La anquilosis es la unión del diente y

del hueso, sin el tejido conectivo de separación, resultado de la reabsorción inflamatoria externa (9). Los espacios endostales del hueso alveolar contienen un reservorio de células progenitoras que son capaces, emigrando hacia el ligamento periodontal, de convertirse en osteoblastos o cementoblastos (15, 16). Estudios realizados sobre la eliminación mecánica de todo o una parte del ligamento periodontal, previo a la reimplantación del diente, han demostrado que este proceso conduce consecuentemente a la anquilosis dentoalveolar. En este caso, la cicatrización ocurre desde el lado alveolar de la cavidad y conduce a la unión entre el diente y el hueso alveolar (17, 18, 19).

En grandes lesiones (> 4mm 2), se crea una anquilosis permanente. El diente se vuelve una parte integral del sistema de remodelado del hueso, siendo la reabsorción por células, principalmente, osteoclastos. Como consecuencia, los osteoblastos reemplazan las áreas radicales reabsorbidas con hueso (3).

El progreso de la anquilosis se halla directamente relacionado con el daño inicial de la superficie radicular y la edad del paciente. Su progresión es muy rápida en individuos jóvenes (19).

En los niños, la reabsorción por reemplazo lleva a la pérdida de los dientes anquilosados normalmente dentro de 1 a 5 años. En los adultos ocurre más despacio, a menudo permitiendo que el diente funcione durante muchos años (20, 21).

En dientes reimplantados, las alteraciones físicas y bioquímicas del ligamento periodontal pueden influir en la expresión fenotípica de las células progenitoras y explicar el desarrollo de la anquilosis y la reabsorción por sustitución (17, 22).

La anquilosis no es una enfermedad. Ocurre como un "error" porque las células implicadas en la remodelación del hueso no pueden distinguir entre el

cemento de la raíz, dentina y hueso (20). De este modo, la raíz del diente se incorpora dentro del proceso normal de remodelación del alvéolo y es reemplazada gradualmente por hueso.

La anquilosis y reabsorción por reemplazo pueden ser diagnosticados por el Periotest® examinación (Gulden, Bensheim, Alemania-1993); la puntuación del Periotest, especialmente en una dirección vertical, son claramente reducidos en un estadio temprano de anquilosis y puede producir resultados negativos (23, 24). Las puntuaciones del Periotest horizontal son significativamente reducidas comparado con los dientes adyacentes, y son cercanos o por debajo de 0 (cero). Por otro lado, el sonido a la percusión se altera después de que aproximadamente 20% de la superficie de la raíz ha sido afectada. (25, 26), este sonido es típicamente agudo y metálico (25, 27).

Una vez anquilosado, el diente estará inmóvil; estudios mostraron que la pérdida de movilidad ocurre cuando más de un 10% de la superficie radicular está anquilosada (18, 28).

Los cambios radiográficos rara vez están presentes inicialmente y son difíciles de evaluar. Es difícil identificar en la radiografía la anquilosis por la superposición de estructuras y espacios medulares óseos (29). Sin embargo, es común una desaparición completa del espacio periodontal y un contorno desigual de la superficie de la raíz (19).

La anquilosis puede ser diagnosticada normalmente de 4 a 6 semanas después de la reimplantación. Otros signos clínicos que pueden estar presentes incluyen infraoclusión, desarrollo incompleto del proceso alveolar en pacientes jóvenes y falta de migración mesial normal.

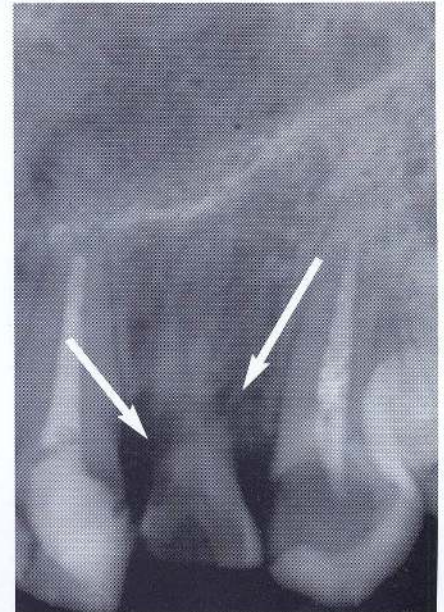
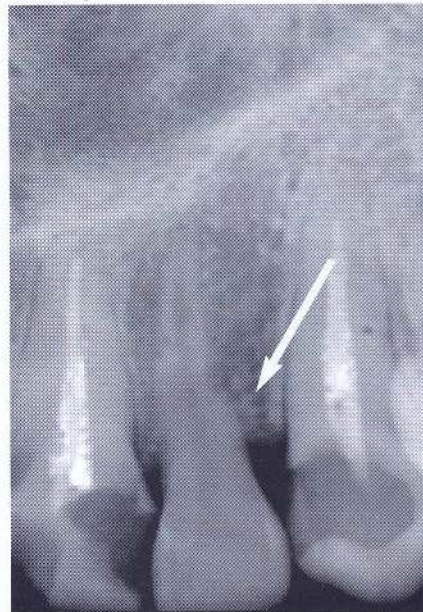
Otras de las secuelas luego de una injuria de severa intensidad es la reabsorción por sustitución, la cual difiere de la anquilosis por la presencia de una interfase de tejido conectivo inflamado y

Prevalencia de defectos óseos en elementos dentarios con anquilosis o reabsorción por reemplazo extraídos tempranamente.

Peña, Graciela Roxana

Figura 1A: Radiografía de ILS izquierda. Tomada el 03/2001. En se donde muestran pequeñas áreas de reabsorción por sustitución / anquilosis (flecha) luego de su reimplantación por avulsión. Tiempo extraoral en seco: 30 minutos.

Figura 1B: Radiografía tomada 1 año después del diagnóstico de la reabsorción. Nótese una mayor área afectada por la reabsorción por sustitución / anquilosis (flechas).



no hay una unión real entre el hueso y la raíz (28, 30). La interfase de tejido conectivo contiene células inflamatorias y células osteoclasticas, las cuales pueden evidenciarse reabsorbiendo diente y hueso.

La reabsorción inflamatoria y la reabsorción por reemplazo pueden diagnosticarse dentro de los 2 meses luego de la reimplantación de un diente avulsionado pero, frecuentemente, no se descubre hasta después de 6 meses. Si la reabsorción no se descubre dentro de los 2 años, el riesgo de que la reabsorción suceda es considerablemente reducido.

Dependiendo del diámetro del foramen del apical y longitud de la pulpa, la oportunidad de revascularización fue aproximadamente de 10-50% en dientes avulsionados y reimplantados (38).

Algunos estudios han encontrado que el tiempo extraalveolar extendido predispone a la reabsorción (31, 32, 33), mientras otros no. Todos estos estudios, sin embargo, han mostrado que esos dientes que se guardaron secos desarro-

llaron en un futuro reabsorción de la raíz. El total del tiempo extraalveolar tiene menos efecto sobre los resultados que se proporcionan con tal de que el diente haya sido guardado en un medio mojado (34).

Donaldson & Kinirons (32) encontraron que el riesgo de reabsorción temprana aumenta en dientes que tienen daño adicional o contaminación de la raíz, o es guardado en condiciones secas por más de 15 min. Ellos encontraron que ese tiempo en seco es el factor clínico más crucial asociado con el desarrollo de una reabsorción radicular posreimplantación. Un estudio anterior realizado por Kinirons y col. (35) indicó que el riesgo de reabsorción aumenta dramáticamente después de 5 minutos en seco, con la probabilidad de que la reabsorción aumente un 29% por cada 10 minutos adicionales en seco (figuras 1A y 1B).

Sin embargo, si el secado excesivo ocurre antes de la reimplantación, las células del PDL dañado podrán sufrir una inflamación severa, reaccionando

sobre un área difusa de la superficie radicular (22).

Siguiente a la avulsión y reimplantación, los dientes están en riesgo de infección e infección relacionada con la reabsorción (IRR). Son comunes los descoloramientos severos de las coronas dentarias y las fracturas radiculares cervicales (36).

La proporción de esta complicación fue muy alta en dientes con ápice inmaduro. Dependiendo del desarrollo de la raíz esto ocurrió en un 28 a 77% de los dientes tratados, y principalmente dentro del primer año después del tratamiento (36) (figura 2).

En los dientes maduros una aplicación temporal de hidróxido de calcio en el conducto radicular se recomienda para tratar la infección endodóntica. La duración de este tratamiento es discutida controversialmente (37). Una raíz obturada definitivamente que usa aceptadas técnicas endodónticas completa la terapia.

El uso de hidróxido de calcio en dien-

Prevalencia de defectos óseos en elementos dentarios con anquilosis o reabsorción por reemplazo extraídos tempranamente.

Peña, Graciela Roxana

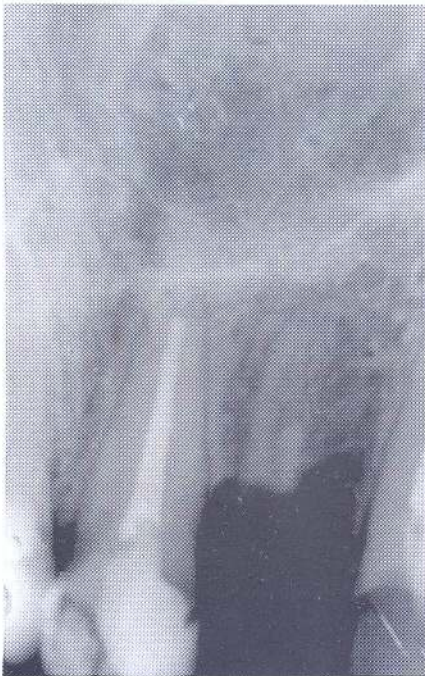

Figura 2. Radiografía tomada después de la fractura coronaria del ILS izquierda. (10/2002)

tes reimplantados produjo una incidencia más alta y progresión (39) de RR. Se informó una incidencia más alta de pérdidas dentarias y una más baja expectativa de supervivencia cuando el tratamiento endodóntico constaba de una fase temporal en comparación con los dientes en donde se realizó un tratamiento endodóntico completo.

Se considera que el uso de hidróxido de calcio debilita la resistencia contra las fracturas cervicales de la raíz (40).

Los antibióticos sistémicos dados en el momento de la reimplantación se recomiendan para prevenir la invasión bacteriana de la pulpa necrótica, evitando por esto la reabsorción inflamatoria. (41).

Los descoloramientos de la corona son un hallazgo común en dientes reimplantados, debido a la penetración de sangre dentro de los túbulos dentina-

rios. Se observó descoloramientos en 58,3% de los dientes avulsionados y reimplantados, y 34,9% mostró descoloramientos severos

La anquilosis y la reabsorción por reemplazo que siguen a las lesiones dentarias en niños en edad de crecimiento no sólo llevan a la pérdida predecible de los dientes afectados sino que también interfieren con el crecimiento localizado de los maxilares.

Frecuentemente, los dientes correspondientes parecen más cortos (en infraoclusión). Después de que el crecimiento del cuerpo se completa, una deficiencia del hueso vertical está a menudo presente, haciendo necesario un procedimiento de aumento prior a la terapia con implantes (42, 43).

La anquilosis y reabsorción por sustitución en pacientes jóvenes pueden complicar el desarrollo y crecimiento normal del hueso, dando como resultado problemas como la mala oclusión. Es necesaria una cuidadosa deliberación para decidir si la extracción es el tratamiento de elección para los incisivos anquilosados o con reabsorción por sustitución, porque esto puede reducir significativamente la altura alveolar del hueso, lo cual sería de difícil resolución (19).

En los niños, los dientes anquilosados suelen ser removidos, y reemplazados por un trasplante dentario con un ligamento periodontal viable por razones funcionales y estéticas. Esta medida asegura el continuo desarrollo del proceso alveolar. El uso de premolares para el trasplante ha tenido particularmente éxito (44, 45). Como un método alternativo, el trasplante de caninos primarios ha sido informado en niños con premolares no erupcionados (46). Sin embargo, no están disponibles datos a largo plazo para esta opción de tratamiento.

En la fase temprana de la anquilosis o cuando sólo pequeñas áreas de la raíz son afectadas por la reabsorción por

reemplazo, la reimplantación intencional que usa Emdogain (Biora. Malmö, Suecia) (47), complejo de proteínas que facilitan el crecimiento de cementoblastos hacia la superficie desnuda de la raíz reforzando la migración y diferenciación de células progenitoras que regeneran el aparato de inserción, mostraron resultados prometedores en estudios que se realizaron sobre animales y en humanos (48, 49). Sin embargo, ninguno de estos estudios mostró resultados a largo plazo (47).

En los niños y adolescentes, es decir con la mandíbula en crecimiento, la reabsorción de la raíz puede tener una proporción mucho más rápida que en los adultos, por eso afecta el crecimiento del hueso alveolar

Mientras el maxilar está desarrollando una dirección descendente y delantera, los dientes anquilosados pueden permanecer más o menos en infraoclusión, dependiendo de la edad, momento de la lesión y modelo de crecimiento individual.

En adultos, luego de la realización del completo crecimiento de los maxilares, un diente anquilosado puede reemplazarse por una restauración fija o por un implante. Cuando los dientes anquilosados no son removidos, el proceso alveolar remanente es preservado, con tal de que la raíz sea reemplazada con hueso y que no ocurra ninguna infección.

Luego de la pérdida de un diente, un gran defecto óseo puede estar presente particularmente en una dirección vertical, lo cual llevará a estéticas pobres y pérdida de función y después necesita un procedimiento de aumento (figuras 3A y 3B).

En la mayoría de los casos de dientes anquilosados la opción de tratamiento aceptado ha sido la remoción quirúrgica, la cual es frecuentemente acompañada por la rotura traumática del hueso alveolar, particularmente en los casos en donde se presente una delgada tabla

Prevalencia de defectos óseos en elementos dentarios con anquilosis o reabsorción por reemplazo extraídos tempranamente.

Peña, Graciela Roxana

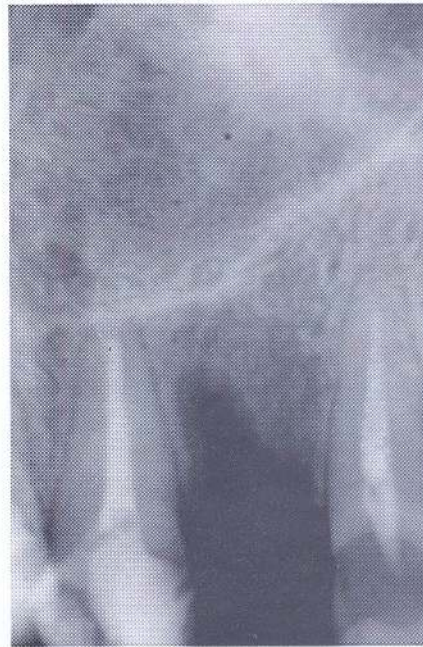

Figura 3A. Radiografía postoperatoria inmediata a la extracción de la raíz del ILS izquierda.

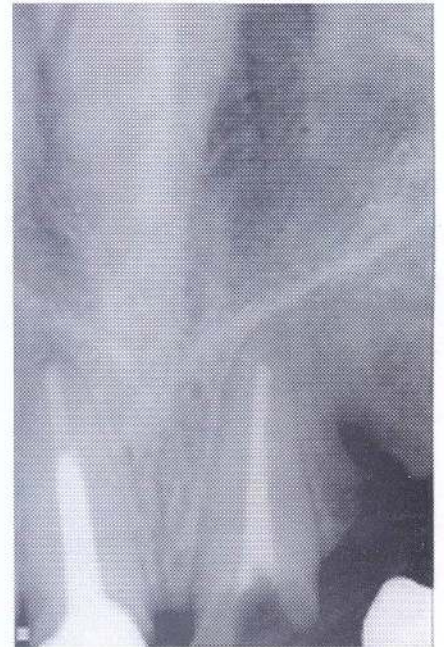

Figura 3B. Radiografía de control a distancia, (11/2005); fue tomada tres años después de finalizado el tratamiento, mostrando que el defecto óseo, aunque de menor tamaño, persiste.

vestibular del maxilar (figura 4). Como en la mayoría de los casos de trauma dental se involucra la zona anterior del maxilar con resolución a través de la reimplantación dentaria con la subsiguiente anquilosis, tales extracciones traumáticas de los dientes anquilosados pueden llevar a deformaciones estéticas de la cresta ósea, las que podrían interferir en un óptimo tratamiento protético (50, 51).

Sin embargo, en los niños y adolescentes los dientes anquilosados no deben ser eliminados, no sólo por razones funcionales y estéticas, sino también para evitar la interferencia con el desarrollo localizado del maxilar. En niños de 12 a 14 años se recomienda un procedimiento de decoronación, sobre todo cuando un trasplante dentario está ortodónticamente contraindicado (51).

En 1984, Malmgren y col. sugirieron

un tratamiento alternativo a la extracción de dientes anquilosados que intenta conservar el hueso alveolar y previene el infraposicionamiento del diente. Este procedimiento se define como decoronación e involucra el levantamiento de un colgajo mucoperióstico, remoción subcrestal de la corona del diente que deja la raíz en su alveolo para ser reemplazada por hueso. Resultados histológicos y radiográficos mostraron pocos cambios inflamatorios alrededor de raíces vitales o endodónticamente tratadas que se habían sumergido con el propósito de preservación del hueso alveolar (52, 53).

La completa eliminación de la corona es seguido por la remoción de la obturación del conducto radicular (si está presente), para prevenir una reacción de cuerpo extraño. El conducto radicular vacío se enjuaga completamente con

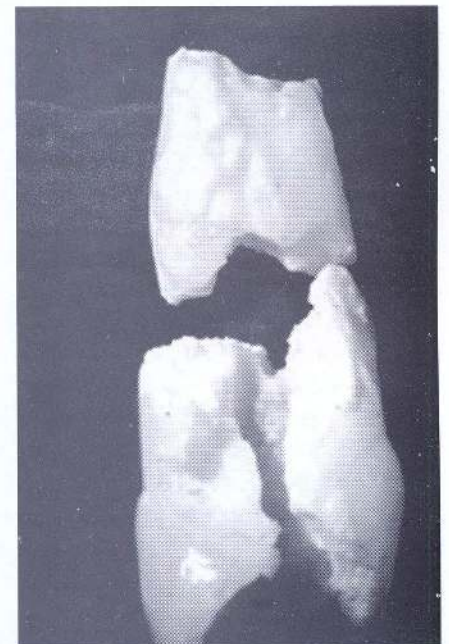


Figura 4. Fotografía en sentido proximal de las partes de la raíz extraída.

Prevalencia de defectos óseos en elementos dentarios con anquilosis o reabsorción por reemplazo extraídos tempranamente.

Peña, Graciela Roxana

solución salina y es intencionalmente llenado con sangre para promover una reabsorción de reemplazo adicional desde el lado interno, mientras la reabsorción de reemplazo externa continúa sin interrupción. El colgajo mucoperiostico es suturado por encima de la raíz decoronada, la cual se deja para ser gradual y totalmente reabsorbida (54, 55).

Malmgren et al. (54) concluyeron que si la anquilosis ocurre a la edad de 10 años o antes del brote de crecimiento, se corre un alto riesgo de desarrollar un infraapostomamiento severo. Por consiguiente, ellos sugirieron que en los casos de dentición mixta (edad 7-10 años) la decoronación debe realizarse dentro de los 2 años, considerando que en los casos de dentición mixta tardía (edad 10-12 años) debe realizarse según el caso individual.

Si la anquilosis ocurre durante el brote de crecimiento, produciendo una infraoclusión, la decoronación debe realizarse en cuanto se diagnostique el problema.

En la dentición permanente temprana (12 años) el diente debe supervisarse regularmente sin ninguna intervención, a menos que ocurra la una mala posición de dientes vecinos o la infraoclusión moderada y sea necesaria la decoronación. Según el Malmgren et al. (55), la decoronación se recomienda cuando la severidad del infraapostomamiento corresponde a un índice de 2 (1/8 pero <1/4 de la altura de la corona de los dientes vecinos) o más.

En un informe reciente, Oikarinen y col. (58) revisaron literatura actualizada sobre los procedimientos de aumento y materiales por reconstruir una apófisis alveolar anterior estrecha. Cuando se ha realizado la decoronación en un diente anquilosado que está bien alineado en el arco óseo, normalmente no se indica ningún aumento de la apófisis luego de remoción de la corona.

Sin embargo, Schwartz-Arad y col.

(59) notaron que la decoronación es partidaria para conservar la dimensión vertical, el aumento del hueso horizontal puede estar indicado antes de la colocación de un implante debido a la transposición del remanente de la raíz a una posición más apical.

No es hasta el crecimiento y desarrollo completo del esqueleto que la colocación de implantes dentales son considerados como tratamiento en apófisis edéntulas.

Esta área es en la mayoría la más expuesta a traumatismos y hábitos: un manejo apropiado es necesario para mejorar significativamente el pronóstico de muchas de las lesiones dentoalveolares, sobre todo en el paciente joven. Desgraciadamente, mucho de estos traumas siguen siendo no-tratados, mal tratados, o sobre tratados (60), llevando a un tratamiento más complicado y con el tiempo a la pérdida del diente.

Actualmente no hay tratamiento para la anquilosis y reabsorción por sustitución. En último término, la corona del diente se fracturará a nivel de la cresta gingival, resultando una sustitución completa de la raíz por hueso (20).

CONCLUSIÓN

La reabsorción por reemplazo (anquilosis dentoalveolar) es una complicación grave que sigue a una lesión de la membrana periodontal, fractura de la raíz, luxación lateral, intrusión, y avulsión, sobre todo en dientes con ápice maduro. La consecuencia de esta condición es la reabsorción progresiva de la raíz con reemplazo por hueso que detiene el crecimiento del proceso alveolar en el niño en crecimiento, dejando a menudo un plano oclusal no estético.

Por consiguiente, después del diagnóstico los dientes anquilosados deben tratarse rápidamente por decoronación (extracción de la corona dejando que la raíz anquilosada en el alvéolo sea susti-

tuida por el hueso; la reimplantación intencional (proporciona) que la anquilosis se descubra en una fase temprana o sólo afecte una área pequeña de la raíz (56, 57).

La anquilosis y la reabsorción por reemplazo de dientes reimplantados después del trauma en niños y adolescentes pueden producir disturbios localizados en el crecimiento mandibular y futura pérdida del diente (62). Sin embargo, una restauración permanente no puede ponerse antes de la realización del crecimiento mandibular. Una prótesis removible parcial provisoria suele ser una molestia para el paciente en términos de función, estética y aspectos psicológicos. La anquilosis en niños y adolescentes puede producir defectos extensos en el hueso, particularmente en una dirección vertical lo que requiere a menudo de un procedimiento de aumento.

El tratamiento alternativo de la extracción quirúrgica de un diente anquilosado lleva a menudo a una considerable pérdida de hueso, en donde se reduce el volumen óseo y la dimensión oro-facial. Esto puede hacer que posteriormente sea necesario un procedimiento de aumento.

La suficiente dimensión de la cortical y del plano cortical facial son esenciales para la implantación dental y la rehabilitación estética del área maxilar anterior traumatizada.

El procedimiento de decoronación es una técnica fiable en lo que se refiere a la preservación del ancho y alto del proceso alveolar. La completa reabsorción de los dientes anquilosados es predecible si el esmalte, es decir toda la corona, y la pulpa del conducto radicular han sido totalmente removidas. Un material ocasional que llene el conducto radicular también deberá ser removido completamente.

Los datos de la literatura indican que luego de la decoronación de un diente

Prevalencia de defectos óseos en elementos dentarios con anquilosis o reabsorción por reemplazo extraídos tempranamente.

Peña, Graciela Roxana

anquilosado, la raíz es gradualmente reabsorbida. En resumen, la decoronación es procedimiento simple y una técnica predecible antes de la inserción de un implante dental (56, 57).

El trauma en la región maxilar anterior es, en muchos casos, diferente y complicado, así como el desarrollo de una variedad de opciones de tratamiento que combinan experiencias clínicas y científicas. Es importante entender que cada paciente debe ser evaluado cuidadosamente antes de realizar el plan de tratamiento.

Un estudio realizado por Schwartz-Arad y Levin (2004) reafirmó la necesidad de un escrupuloso diagnóstico de los dientes y hueso alveolar después de una lesión traumática. El tratamiento es multidisciplinario, requiere de cirugía, ortodoncia, operatoria, y prótesis. Es necesario un plan de tratamiento indivi-

dual para cada paciente. No se aplican reglas generales.

Cronometrar el procedimiento de decoronación es crítico, particularmente cuando se desea el crecimiento vertical de la apófisis alveolar a un nivel correspondiente con el de los dientes adyacentes. El crecimiento esquelético maxilar y dentario es el resultado de marcados cambios en las tres dimensiones durante el desarrollo activo. Modelos de investigación mostraron que la oseointegración de los implantes no compensa la falta en el mecanismo de crecimiento de la dentición natural y, por consiguiente, la maduración esquelética y la edad cronológica del paciente deben tomarse en consideración para evitar estéticas inaceptables de prótesis soportadas por implantes.

En la actualidad, pautas terapéuticas para los dientes avulsionados permanecen imprevisibles. En los casos de dientes avulsionados con menos de 60 min. de período extraoral en seco, normalmente se espera la reabsorción y la anquilosis subsiguiente.

Nuestros esfuerzos deben enfatizarse, por consiguiente, hacia la prevención del trauma dental en la comunidad, los proveedores del cuidado de la salud, y el personal educativo.

También es importante promover el conocimiento y las pautas del tratamiento entre los profesionales. La aplicación correcta de estas pautas inmediatamente después de que la lesión traumática se produjo deben mejorar los resultados a corto y largo plazo. Más allá, la investigación todavía es necesaria para detener el proceso de reabsorción y para desarrollar un nuevo material biológico inductivo que regenerará en el futuro el PDL severamente dañado (63, 64).

BIBLIOGRAFÍA

1. **AMERICAN ASSOCIATION OF ENDODONTISTS.** *Glossary of endodontic terms, 7th edn.* Chicago, IL: American Association of Endodontists, 2003.
2. **ANDREASEN JO.** *Aetiology and pathogenesis of traumatic dental injuries. A clinical study of 1298 cases.* *Scand J Dent Res* 1970; 78:329-42.
3. **HUNTER ML., HUNTER B., KINGDON A., ADDY M., DUMMER PMH.** *Traumatic injuries to the maxillary incisor teeth in Swedish children.* *Endodon Dent Traumatol*; 1990; 6:260-4.
4. **GASSNER R., BOSCH R., TULI T., EMSHOFF R.** *Prevalence of dental trauma in 6000 patients with facial injuries: implications for prevention.* *Oral Surg Oral Med Oral Pathol Oral Radiol Endod* 1999; 87:2-33.
5. **FOUNTAIN SB., CAMP JH.** *Traumatic injuries.* In: Cohen S, Burns AC, editors. *Pathways of the pulp, 6th edn.* St Louis: Mosby, 1994.
6. **DA SILVA AC., PASSERI LA, MAZZONETTO R., DE MORAES M, MOREIRA RWF.** *Incidence of dental trauma associated with facial trauma in Brazil: a 1-year evaluation.* *Dent Traumatol* 2004; 20:6-11.
7. **LEVIN L., FRIEDLANDER L., GEIGER SB.** *Dental and oral trauma and mouthguard use during sport activities in Israel.* *Dent Traumatol* 2003; 19:237-40.
8. **BRIN I, BEN-BASSA T Y., HELING I, BREZNIAN K N.** *Profile of an orthodontic patient at risk of dental trauma.* *Endodon Dent Traumatol* 2000; 16:111-5.
9. **NE R, WITHERSPOON, D., GUTMANN, J.** *Reabsorción Dental.* *Quintessence (ed. Esp.)*. 2000. 13:388-405.
10. **Andreasen JO.** *Analysis of pathogenesis and topography of replacement root resorption (ankylosis) after replantation of mature permanent incisors in monkeys.* *Swed Dent J* 1980; 4:231-40.
11. **SCHATZJP, HAUSHERR C., JOHOJP.** *A retrospective clinical and radiologic study of teeth re-implanted following traumatic avulsion.* *Endodon Dent Traumatol* 1995; 11:235-9.
12. **ANDREASEN JO, ANDREASEN FM.** *Avulsions.* In: Andreasen JO, Andreasen FM, editors. *Textbook and color atlas of traumatic injuries to the teeth.* Copenhagen: Munksgaard; 1994. p. 383-425.
13. **TROPE, M.** *Root resorption of dental and traumatic origin: classification based of etiology.* *Pract Periodont Aesthet Dent* 1998; 10:515-22.
14. **ANDERSSON L., BODIN I, SORENSEN S.** *Progression of root resorp-*

Prevalencia de defectos óseos en elementos dentarios con anquilosis o reabsorción por reemplazo extraídos tempranamente.

Peña, Graciela Roxana

BIBLIOGRAFÍA

- tion following replantation of human teeth after extended extraoral storage. *Endod Dent Traumatol* 1989; 5:38-47.
15. RIFKIN BR, BAKER RL, SOMERMAN MJ, POINTON SE, COLEMAN SJ, AU WG. Osteoid resorption by mononuclear cells in Vitro. *Cell Tissue Res* 1980; 210: 493-500.
 16. MCCULLOCH CA. Progenitor cell populations in the periodontal ligamento f mice. *Anat Rec.* 1985; 211: 258-262.
 17. BARRET E., KENNY DJ. Avulsed permanent teeth: A review of the literatura and treatment Guidelines. *Endod Dent Traumatol* 1997; 13: 153-163.
 18. LINDSKOG S., PIERCE AM., BLOMLÖF L., HAMMARSTRÖM L. The role of necrotic periodontal membrana in cementum resorption and akylosis. *Endod Dent Traumatol* 1985; 1: 96-101.
 19. ANDREASEN JO, ANDREASEN FM. *Textbook and Color Atlas of Traumatic Injuries to the Teeth.* St. Louis: Mosby, 1994.
 20. TRONSTAD L. Root reorption. Etiology, terminology and clinical manifestations. *Endod Dent Traumatol* 1988; 4: 241-252.
 21. ANDERSON L., LINDSKOG S., FEIGLIN B., BLOMLÖF L., HAMMARSTRÖM L. Tooth Ankylosis. Clinical, radiographic and histological assessment, *Int J Oral Surg* 1984; 13: 423-431.
 22. TROPE M. Clinical management of the avulsed tooth: present strategies and future directions. *Dental Traumatol* 2002;18:1-11.
 23. CORNELIUS CP, EHRENFELD M, UMBACH T. Replantation sergebnissenach traumatischer Zahnluxation. *Dtsch Zahnärztl Z*1987; 42:211-5.
 24. EBELESEDER KA, GLOCKNER K. Folgen des dental en Traumas. *Endodontie*1999; 2:113-24.
 25. NE RF, WITHERSPOON DE, GUTMANN JL. Tooth resorption. *Quintessence Int* 1999; 30:9-25.
 26. ANDERSSON L. Dentoalveolar ankylosis and associated root resorption in replanted teeth. *Experimental and clinical studies in monkeys andman.* *Swed DentJ*1988; 56:1-75.
 27. ANDREASEN JO, ANDREASEN FM. Avulsions. In: Andraesen JO, Andraesen FM, editors. *Textbook and color atlas of traumatic injuries to the teeth.* Copenhagen:Munksgaard;1994. p. 383-425.
 28. LINDSKOG S., BLOMLÖF L., HAMMARSTRÖM L. Dynamics of dentoalveolar ankylosis and associated root resorption. *Endod Dent Traumatol* 1989; 5: 163-175
 29. BORD S., HORNER A., HEMBRA RM, REYNOLDS JJ, COMPSTON JE. Production of collagenase by human osteoblasts and osteoclast in vitro. *Bone* 1996; 19: 33-40
 30. LINDSKOG S., HAMMARSTRÖM L. Factors regulating and modifying dental root resorption. *Proc Finn Dent soc* 1992; 88 (supl 1): 115-123.
 31. ANDREASEN JO, HJORTING-HANSEN E. Replantation of teeth. Part I. Radiographic and clinical study of 110 human teeth replanted alter accidental loss. *Acta Odontol Scand* 1966; 24:263-86.
 32. DONALDSON M., KINIRONS MJ. Factors affecting the time of on set of resorption in avulsed and replanted incisor teeth in children. *Dent Traumatol* 2001; 17:205-9.
 33. BARRET EJ., KENNY DJ. Avulsed permanent incisor teeth: a review of the literature andtreatment guidelines. *Endod Dent Traumatol* 1997; 13:153-67.
 34. MACKIE IC, WORTHINGTON HV. An investigation of replantation of traumatically avulsed permanent incisor teeth. *Br DentJ*1992; 172:17-20.
 35. KINIRONS MJ, GREGGTA, WELBURYRR, COLE BOI. Variations in the presenting and treatment features in reimplanted permanent incisors in children and their effect on the prevalence of root resorption. *Br DentJ* 2000; 189:263-6
 36. POHL, A FILIPPI2, H KIRSCHNER. Results after replantation of avulsed permanent teeth. I. Endodontic considerations. *Dental Traumatology* 2005; 21: 80-92
 37. BARRETT EJ, KENNY DJ. Avulsed permanent teeth: a review of the literature and treatment guidelines. *Endod Dent Traumatol* 1997; 13:153-63.
 38. ANDREASEN JO, BORUM MK, JACOBSEN HL, ANDREASEN FM. Replantation of 400 avulsed permanent incisors. 2. Factors related to palpal healing. *Endod Dent Traumatol* 1995; 11:59-68.
 39. ANDREASEN JO, BORUM MK, ANDREASEN FM. Progression of root resorption after replantation of 400 avulsed human incisors. In: Davidovitch Z, editor. *The biological mechanisms of tooth eruption, resorption and replacement byimplants.* Boston (MA): Harvard Society for the Advancement of Orthodontics; 1994. p. 577-82.
 40. ANDREASEN JO, FA RIK B, MUNKSGAARD EC. Long-term calcium hydroxide as a root canal dressing may increase risk of root fracture. *Dent Traumatol* 2002;18:134-7.
 41. EHRENFELD M, HICKEL R. Traumatologie der Za ¨hne und des Zahnhalteapparates. In: Schwenzger N, Ehrenfeld M, eds. *Zahn-*

Prevalencia de defectos óseos en elementos dentarios con anquilosis o reabsorción por reemplazo extraídos tempranamente.

Peña, Graciela Roxana

BIBLIOGRAFÍA

- Mund-Kiefer-Heilkunde, Band 3, Zahnärztliche Chirurgie. Stuttgart: Thieme; 2000; p. 61-74.
42. ANDERSSON L., BODIN I., SORENSSEN S. Progression of root resorption following replantation of human teeth after extended extraoral storage. *Endod Dent Traumatol* 1989; 5:38-47.
 43. ANDREASEN JO, ANDREASEN FM. Avulsions. In: *Andreasen JO, Andreasen FM, editors. Textbook and color atlas of traumatic injuries to the teeth. Copenhagen: Munksgaard; 1994. p. 383-425.*
 44. ANDREASEN JO, PAULSEN HU, YU Z, SCHWARTZ O. A long-term study of 370 autotransplanted premolars. Part III. Periodontal healing subsequent to transplantation. *Eur J Orthod* 1990; 12:25-37.
 45. ANDREASEN JO, KRISTERSON L., TSUKIBOSHI M, ANDREASEN FM. Autotransplantation of teeth to the anterior region. In: *Andreasen JO, Andreasen FM, editors. Textbook and color atlas of traumatic injuries to the teeth. Copenhagen: Munksgaard; 1994. p. 671-90.*
 46. POHL Y., FILIPPI A., KIRSCHNER H. Auto-alloplastic transplantation of premolars and primary canines after loss of upper permanent incisors. *Proceedings 10th International Conference on Dental Traumatology, Melbourne; 1999.*
 47. HEIJKOOP P. Repositioning of ankylosed teeth in the developing dentition. *Proceedings 10th International Conference on Dental Traumatology, Melbourne; 1999.*
 48. FILIPPI A., POHL Y., VON ARX T. Treatment of replacement resorption with Emdogain preliminary results after 10 months. *Dent Traumatol* 2001; 17:135-9.
 49. SCULEAN A., REICH E., CHIANTELLA GC, BRECX M. Treatment of intrabony periodontal defects with an enamel matrix protein derivative (Emdogain): a report of 32 cases. *Int J Periodont Rest Dent* 1999; 19:157-63.
 50. MALMGREN O., MALMGREN B., GOLDSON L. Orthodontic management of the traumatized dentition. In: *Andreasen JO, Andreasen FM, editors. Textbook and color atlas of traumatic injuries to the teeth. Copenhagen: Munksgaard; 1994. p. 587-633.*
 51. EBELESEDER KA, FRIEHS S., RUDA C., PERTL C, GLOCKNER K, HULLA H. A study of replanted permanent teeth in different age groups. *Endod Dent Traumatol* 1998; 14:274-8.
 52. MALMGREN B., CVEK M., LUNDBERG M., FRYKHOLM A. Surgical treatment of ankylosed and infrapositioned reimplanted incisors in adolescents. *Scand J Dent Res* 1984; 92:391-9.
 53. SIMON JH, KIMURA JT. Maintenance of alveolar bone by the intentional replantation of roots. *Oral Surg Oral Med Oral Pathol* 1974; 37:936-45.
 54. MALMGREN B. Decoronation: how, why, and when? *J Calif Dent Assoc* 2000; 28:846-54.
 55. MALMGREN B., MALMGREN O. Rate of infraposition of reimplanted ankylosed incisors related to age and growth in children and adolescents. *Dent Traumatol* 2002; 18:28-36.
 56. MALMGREN O., MALMGREN B., GOLDSON L. Orthodontic management of the traumatized dentition. In: *Andreasen JO, Andreasen FM, editors. Textbook and color atlas of traumatic injuries to the teeth. Copenhagen: Munksgaard; 1994. p. 587-633.*
 57. MALMGREN B., CVEK M., LUNDBERG M., FRYKHOLM A. Surgical treatment of ankylosed and infrapositioned reimplanted incisors in adolescents. *Scand J Dent Res* 1984; 92:391-9.
 58. OIKARINEN KS, SANDOR GKB, KAINULAINEN VT, SALOPEN-KEMPPI M. Augmentation of the narrow traumatized anterior alveolar ridge to facilitate dental implant placement. *Dent Traumatol* 2003; 19:19-29.
 59. SCHWARTZ-ARAD D., LEVIN L., ASHKENAZI M. Treatment options of untreatable traumatized anterior maxillary teeth for future use of dental implantation. *Implant Dent* 2004; 13:11-19.
 60. ANDERSSON L., BODIN I., SORENSSEN S. Progression of root resorption following replantation of human teeth after extended extraoral storage. *Endod Dent Traumatol* 1989; 5:38-47.
 61. FLORES MT, ANDREASEN JO, BAKLAND LK, FEIGLIN B, GUTMANN JL, OIKARINEN K, ET AL. Guidelines for the evaluation and management of traumatic dental injuries. *Dent Traumatol* 2001; 17:145-8.
 62. BUSKIN R, CASTELLON P, HOCHSTEDLER JL. Orthodontic extrusion and orthodontic extraction in preprosthetic treatment using implant therapy. *Pract Periodontics Aesthet Dent* 2000; 12:213-9.
 63. OESTERLE LJ, CRONIN RJ JR, RANLY DM. Maxillary implants and the growing patient. *Int J Oral Maxillofac Implants* 1993; 8:37-87.
 64. THILANDER B, ODMAN J, GRONDAHL K, FRIBERG B. Osseointegrated implants in adolescents. An alternative in replacing missing teeth? *Eur J Orthod* 1994; 16:84-95.

Experiencia de caries de preescolares del Gran Mendoza expresada a través de los índices Ceod e índice de significación de caries

AUTORES

FERNÁNDEZ, Claudia Nélica

Coordinadora académica de la carrera de Especialización en Odontología para niños y adolescentes y docente de la Cátedra Integrada II y III, Módulo Odontopediatría. F.O. UNCuyo.

VUOTO, Elena Rosa

Profesora titular de la Cátedra Integrada II, Módulo Odontopediatría. F.O. UNCuyo.

PRIGIONE, Carlos

Docente de la Cátedra Integrada II y III, Módulo Odontopediatría. F.O. UNCuyo.

BORJAS, María Inés

Profesor Emérito de la F.O. UNCuyo y director de la carrera de Especialización en Odontología para niños y adolescentes.

De la ROSA, Guillermo

Docente de la Cátedra Integrada II y III, Módulo Odontopediatría. F.O. UNCuyo.

RUBIO, Guillermo

Docente de la Cátedra Integrada II y III, Módulo Odontopediatría. F.O. UNCuyo.

GIAMPORTONE, Verónica

Docente Ad Honórem Cátedra Integrada II y III, Módulo Odontopediatría. F.O. UNCuyo.

CABRERA, Diego

Docente Ad Honórem Cátedra Integrada II y III, Módulo Odontopediatría. F.O. UNCuyo.

VUOTO, Juan I.

Docente Ad Honórem Cátedra Integrada II y III, Módulo Odontopediatría. F.O. UNCuyo.

DOMICILIO DEL AUTOR: Avelino Maure 31 - Mendoza - C.P. 5500- República Argentina
E- mail: cfernandez@fodonto.uncu.edu.ar

RESUMEN

El presente trabajo desarrolló un estudio descriptivo correlacional y transversal aplicado a la población preescolar de ambos sexos del Gran Mendoza, República Argentina, tendiente a establecer el índice Ceod. Como la prevalencia de caries interpretada a través del valor promedio de Ceod o CPOD no refleja correctamente el sesgo de la distribución de los datos, dejando a los grupos con alta prevalencia de caries escondidos entre el resto de la población, se aplicó el Índice de Significación de Caries (SIC). Se calculó el índice Ceod y además el SIC para preescolares y se compararon las tendencias de las medias de Ceod y de SIC por ámbito escolar y departamentos del Gran Mendoza. El porcentaje de niños con experiencia de caries fue de 65,4 %, y sin experiencia de caries fue de 34,6%. Se determinó un

ABSTRACT

This work developed a descriptive, cross correlational study applied to the preschool population of both sexes, from the Great Mendoza, Argentina, in order to establish the DMFT index. As the prevalence of caries interpreted through the average value of DMFT or DMFT does not correctly reflect the bias of the distribution of the data, leaving the groups with high prevalence of caries hidden among the rest of the population. The Significance Caries index (SIC) was applied. It was calculated DMFT and the SIC in preschool children and compared the trends of the averages of DMFT and SIC by socio-economic school level and the departments of Great Mendoza. The percentage of children with caries experience was 65.4%, and with no experience of tooth decay was 34.6%. It was determined for DMFT an average rate of 3.27 +/- 3.34, and a value

Experiencia de caries de preescolares del Gran Mendoza expresada a través de los índices Ceod e índice de significación de caries. Mendoza. Fernández, Claudia Nélida. Vuoto, Elena Rosa. Prigione, Carlos. Borjas, María Inés. De la Rosa, Guillermo. Rubio, Guillermo.

Giamportone, Verónica. Cabrera, Diego. Vuoto, Juan I.

promedio de índice Ceod de 3,27 +/- 3,34, y un valor para SIC de 7,19 +/- 2,49. Discriminadamente se observó gran carga de los ítems de Ceod que expresan enfermedad, con escasa intervención terapéutica. Se observó una diferencia estadísticamente significativa mayor para el índice Ceod para los niños que asisten a sala de 5 años, respecto a los que asisten a la de 4 años. Para la variable "ámbito escolar" los índices Ceod y SIC registraron el valor promedio más alto y estadísticamente significativo en el ámbito urbano-marginal, poniendo en evidencia la vulnerabilidad a la enfermedad caries de esta población.

index for SIC in the sample of 7.19 +/- 2.49. When the DMFT is seen discriminating its items, it is observed a great burden expressing disease, with few therapeutic intervention. There was a statistically significant difference for DMFT mayor for children who attend chamber of 5 years, than those attending the 4-year-old. For the variable "school" the SIC and DMFT indexes recorded the highest average value and statistically significant in marginal urban areas, showing the vulnerability of this population to the caries.

Palabras clave

Preescolar - caries - prevalencia - índice Ceod - SIC

Key words:

preschool children - caries- prevalence - DMFT index- Sic index

INTRODUCCIÓN

A los efectos de la planificación y seguimiento de los programas de atención de salud bucodental, resulta indispensable tener un conjunto básico de estadísticas de referencia sobre el estado de la salud bucodental de la población en cuestión (1).

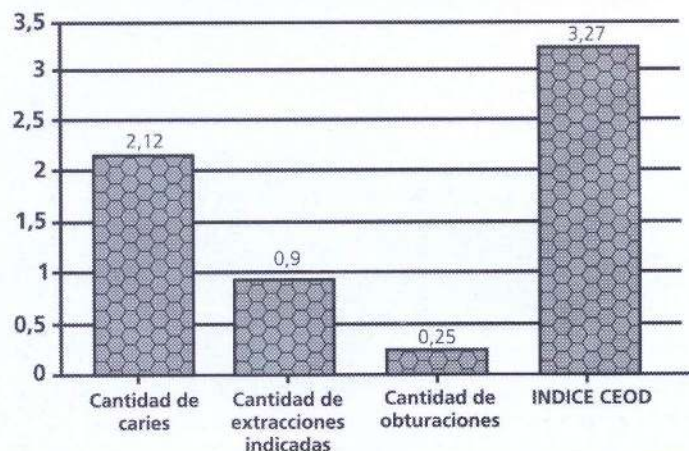
Estudios consultados muestran la prevalencia de caries en niños de edad preescolar de países o regiones muy disímiles entre sí. Así, en China, Filipinas, Francia, el Caribe y Latinoamérica ronda entre 60% y 80% (3, 4). La diversidad de los datos puede ser importante aun dentro de un mismo país en relación con la zona (urbana, urbano-marginal, rural) y las condiciones socioeconómicas del mismo (1).

Pero expresar la prevalencia de caries a través del valor promedio de Ceod o CPOD no refleja correctamente el sesgo de la distribución de los datos, dejando a los grupos con alta prevalencia de caries escondidos entre el resto de la población (6). Por ello, D. Bratthall, en el año 2000, introduce el Índice de Significación de Caries (SIC) como una herramienta útil para enfocarse en esas poblaciones infantiles con alta experiencia de caries (7). Este índice se calcula tomando la media

de CPOD o Ceod de un tercio de los individuos con los más altos valores de CPOD o Ceod de una determinada población. En virtud de enfocar dentro de la población infantil aquellos grupos con alta prevalencia de caries, dentro de los marcos estratégicos de Salud Pública, la Organización Mundial de la Salud ha incluido en sus metas para el año 2015 no sólo bajar los valores de índices CPOD para los niños de 12 años, sino también el lograr un índice SIC menor a 3 CPOD (8).

Nishi y col. estudiaron los índices SIC de 15 países y su evolución a través del tiempo a partir de las bases de datos de CPOD de la OMS. En general una disminución a través del tiempo de los índices CPOD se acompañó con una disminución de los respectivos índices SIC acordes a las metas antes mencionadas. Dichas mediciones fueron tomadas en cuenta para intensificar los servicios a los grupos detectados como de mayor actividad de caries (9).

Gráfico 1: Valor promedio de cariado, extracciones indicadas, obturado y del índice Ceod



Experiencia de caries de preescolares del Gran Mendoza expresada a través de los índices CEOD e índice de significación de caries. Mendoza. Fernández, Claudia Nélica, Vuoto, Elena Rosa, Prigione, Carlos, Borjas, María Inés, De la Rosa, Guillermo, Rubio, Guillermo, Giamporone, Verónica, Cabrera, Diego, Vuoto, Juan I.

	Valor máximo de la serie	Media	Desviación estándar
Cantidad de caries	13	2,12	2,320
Cantidad de extracciones indicadas	14	0,90	1,917
Cantidad de obturaciones	7	0,25	0,883
ÍNDICE Ceod	18	3,27	3,34

Tabla 1: Medias muestrales para Ceod.

La importancia de contar con un diagnóstico de situación sobre el tema se soporta en la evidencia de que la caries es una enfermedad cuya incidencia se incrementa con la edad y su resolución implica un costo elevado no sólo a nivel presupuestario sino también en cuanto a calidad de vida se refiere (10). Por otro lado, se trata de una población que va a crecer, y probablemente va a seguir enfermando, lo cual motiva a buscar soluciones a través de políticas de salud que implementen planes especialmente diseñados a tal efecto.

Teniendo en cuenta este problema, el presente proyecto desarrolló un estudio

descriptivo correlacional y transversal (datos tomados durante el año 2004) aplicado a la población preescolar de ambos sexos del Gran Mendoza, República Argentina, con el propósito de establecer el índice Ceod en dicho subgrupo poblacional y aplicar asimismo el índice de significación de caries para poner en evidencia a los grupos más vulnerables. Los objetivos del proyecto se centraron en realizar un diagnóstico situacional del problema "caries" en este grupo etéreo ya que no existen estudios epidemiológicos que aporten datos actualizados al respecto en la provincia de Mendoza. Los resultados obtenidos per-

mitieron llegar a conclusiones válidas acerca de la distribución y frecuencia de la enfermedad caries en preescolares del Gran Mendoza.

MATERIALES Y MÉTODOS

En la primera etapa de la selección de la muestra se procedió a la estratificación de la población bajo estudio (niños de 4 y 5 años) de acuerdo al departamento (seis departamentos pertenecientes al Gran Mendoza: Capital, Godoy Cruz, Guaymallén, Luján, Maipú y Las Heras) y el ámbito geográfico durante 2004. Para tal fin se utilizaron los datos del Censo Nacional de Población, Hogares y Vivienda (2001) y datos complementarios de la Dirección de Estadística e Investigación Económica (DEIE) y SIME (Ministerio de Desarrollo Social) sobre localidades y caracterización de los radios censales en base al ámbito geográfico (urbano, urbano-marginal y rural).

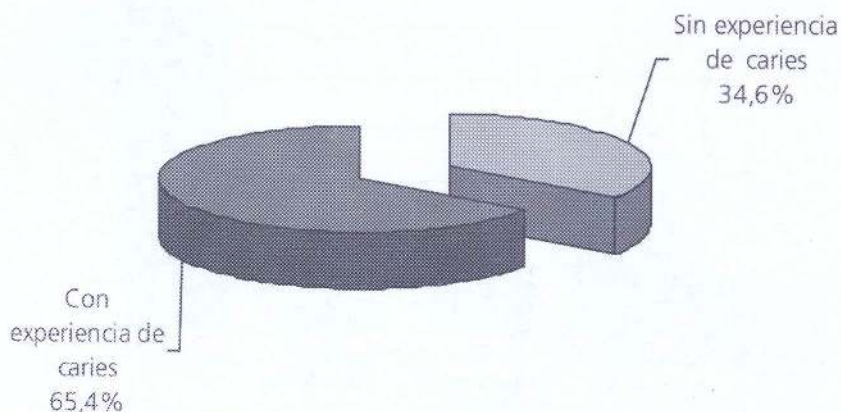
El ámbito geográfico se tipificó en:

- 1) urbano (radios censales de localidades con 2.000 o más habitantes).
- 2) urbano-marginal (radios censales de localidades con más de 2.000 habitantes ubicados en zonas con villas inestables y/o porcentaje de hogares con necesidades básicas insatisfechas mayor a 25%).
- 3) rural (radios censales de localidades con menos de 2.000 habitantes). En esta categoría, para los fines de este estudio se han incluido las zonas urbanas, oasis y secano.

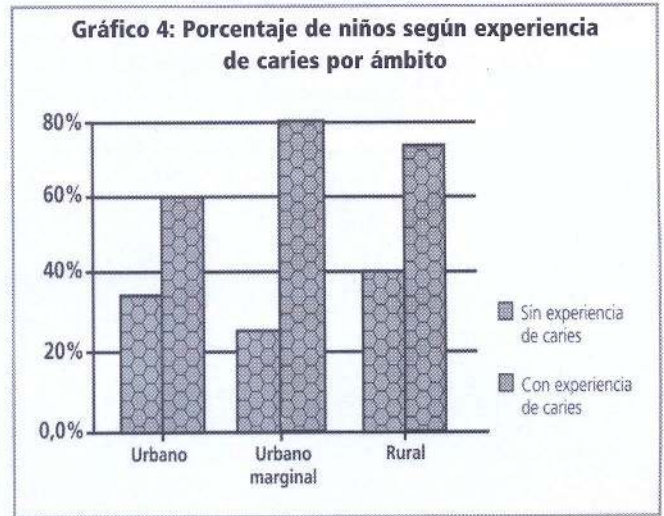
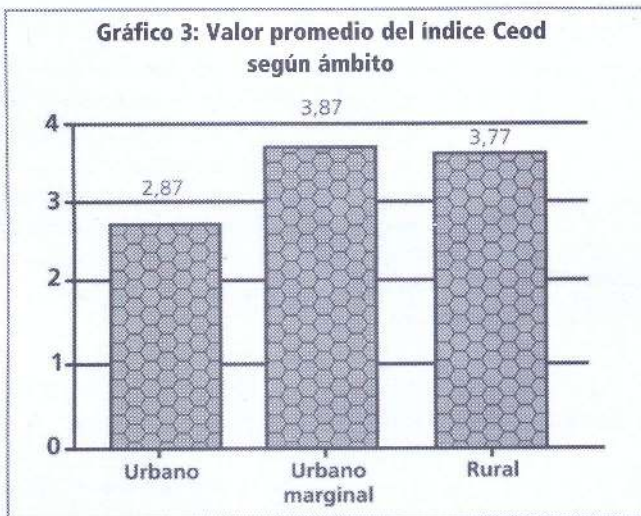
El tamaño de la muestra se estableció en un mínimo de 826 casos, luego de haber ajustado los valores de los estratos más pequeños. El margen de error para la muestra considerada es del $\pm 3,4\%$ con un nivel de confianza de 95,5%.

El diseño muestral utilizado fue el probabilístico estratificado bietápico. En la primera etapa se seleccionaron aleatoriamente las escuelas, utilizando como crite-

Gráfico 2: Porcentaje de niños según experiencia de caries



Experiencia de caries de preescolares del Gran Mendoza expresada a través de los índices CEOD e índice de significación de caries. Mendoza. Fernández, Claudia Nélica, Vuoto, Elena Rosa, Prigione, Carlos, Borjas, María Inés, De la Rosa, Guillermo, Rubio, Guillermo, Giamportone, Verónica, Cabrera, Diego, Vuoto, Juan I.



rio de estratificación el departamento y el ámbito de localización. En la segunda etapa se procedió a la selección aleatoria de los niños unidades de análisis.

La selección aleatoria de escuelas se basó en información proveniente de la Dirección General de Escuelas, distribuida por departamento y que comprenden los ámbitos urbano, urbano-marginal y rural. En base a este diseño, se trabajó en una muestra aleatoria de 916 niños observa-

dos (427 niñas y 489 niños) en 31 establecimientos escolares de los departamentos que componen el Gran Mendoza.

Se incluyeron en la muestra a aquellos niños cuyos padres o tutores legales brindaron su consentimiento informado por escrito, y que no presentaron enfermedad sistémica informada en legajos escolares.

Un equipo de cuatro examinadores calibrados (índice de kappa 91%) tuvo a cargo el diagnóstico y los registros corres-

pondientes.

Para examen clínico se utilizó el método visual con magnificación. La caries dental se registró con los índice Ceod según las recomendaciones de la Organización Mundial de la Salud (1987) (11).

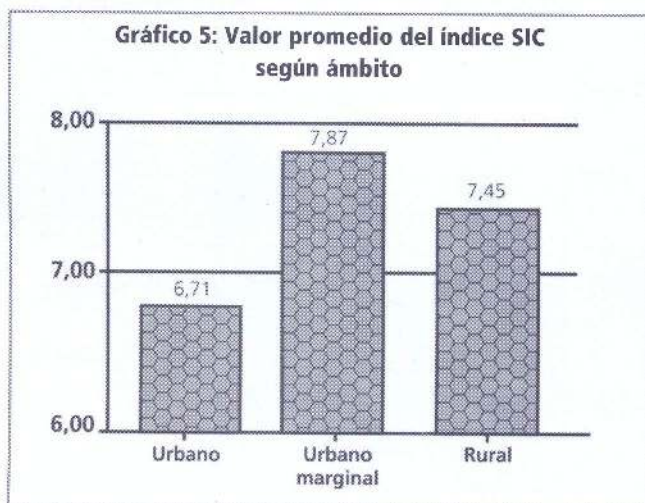
Además se llevaron a cabo talleres de educación para la salud dirigida a padres, personal docente y niños.

Se aplicaron técnicas de estadística

	Ámbito	Media por grupo	Desviación estándar	Estadístico F (Anova de un solo factor)	Valor p (Anova de un solo factor)
Cariado	Urbano	1,96	2,208	7,555	0,001 (p<0,05)
	Urbano-marginal	2,50	2,526		
	Rural	1,51	1,804		
Extracciones Indicadas	Urbano	0,72	1,664	8,165	0,000 (p<0,05)
	Urbano-marginal	1,10	2,105		
	Rural	1,62	2,74		
Obturado	Urbano	0,20	0,784	6,111	0,002 (p<0,05)
	Urbano-marginal	0,26	0,89		
	Rural	0,64	1,508		
Índice Ceod	Urbano	2,87	3,074	9,951	0,000 (p<0,05)
	Urbano-marginal	3,87	3,638		
	Rural	3,77	3,534		

Tabla 2: índice CEOD según ámbito.

Experiencia de caries de preescolares del Gran Mendoza expresada a través de los índices CEOD e índice de significación de caries. Mendoza. Fernández, Claudia Nélica, Vuoto, Elena Rosa, Prigione, Carlos, Borjas, María Inés, De la Rosa, Guillermo, Rubio, Guillermo, Giamporone, Verónica, Cabrera, Diego, Vuoto, Juan I.



paramétrica para analizar las variables independientes, su dispersión y la comparación de grupos. El procesamiento de datos y estudio estadístico se efectuó con el programa SSPS en su versión 11.0.

RESULTADOS

La media muestral para Ceod fue de 3,27 \pm 3,3; para el componente "c" fue de 2,12 \pm 2,3; para el componente "ei" fue de 0,9 \pm 1,9 y para el componente "o" fue de 0,25 \pm 0,8 (tabla 1 y gráfico 1).

El porcentaje de niños libres de caries fue de 34,6% y el porcentaje de niños con experiencia de caries fue del 65,4% (gráfico 2)

Los resultados de la prueba estadística t de Student para dos muestras independientes indicaron que la diferencia de las medias de las variables estudiadas según sexo no son estadísticamente significativas.

De acuerdo con la prueba t de Student la variable "Sala" se relacionó con el índice Ceod. En el caso de este índice hubo una relación estadísticamente significativa, observándose un valor más elevado en el caso de los niños que asisten a la sala de cinco años.

Al efectuar el test ANOVA de un solo factor se vio que la relación con el ámbito fue estadísticamente significativa (tabla 2 y gráfico 3).

Si se examina cada diferencia de media

en particular, se pueden destacar las siguientes relaciones estadísticamente significativas (de acuerdo con el resultado de la prueba post-hoc Bonferroni):

- Cariado: el valor promedio del ámbito urbano-marginal fue más alto y la diferencia fue estadísticamente significativa tanto con el ámbito urbano como con el rural.

- Extracciones indicadas: en el ámbito urbano se registró un promedio más bajo de extracciones indicadas, siendo la diferencia estadísticamente significativa tanto con el ámbito urbano-marginal como con el rural.

- Obturado: en el ámbito rural apareció un valor promedio más alto de de elementos obturados, estableciéndose una diferencia estadísticamente significativa con los otros dos ámbitos.

- Índice Ceod: el índice Ceod registró el valor promedio más alto en el ámbito urbano-marginal. La diferencia de medias fue estadísticamente significativa en relación al ámbito urbano

En los ámbitos urbanos y rurales el porcentaje de niños sin caries es mayor, mientras que en el ámbito urbano-marginal crece significativamente la cantidad de niños con caries (tabla 3 y gráfico 4).

Con respecto al Índice de Significación de Caries la media de la muestra fue de 7,19 \pm 2,4. Este valor se incrementa de manera significativa entre los niños que residen en el ámbito urbano-marginal y en los departamentos de Guaymallén, Luján y Maipú (tablas 4 y 5 y gráficos 5 y 6). La variable sexo no registra diferencias estadísticamente significativas.

CONCLUSIONES

La caries dental en los niños pequeños puede ser caracterizada desde el punto de vista biológico como una enfermedad infecciosa bacteriana inducida por el consumo de azúcar que puede causar daño severo en la dentición primaria. Es una

	Urbano	Urbano marginal	Rural	Total	a Valor p del estadístico Chi-cuadrado
Libre de caries	37,7%	27,9%	43,4%	34,6%	0,005 (p<0,05)*
Con caries	62,3%	72,1%	56,6%	65,4%	
Total	100%	100%	100%	100%	

Tabla 3: Porcentaje de niños según experiencia de caries por ámbito

Experiencia de caries de preescolares del Gran Mendoza expresada a través de los índices CEOD e índice de significación de caries. Mendoza. Fernández, Claudia Nélida, Vuoto, Elena Rosa, Prigione, Carlos, Borjas, María Inés, De la Rosa, Guillermo, Rubio, Guillermo.

Giamportone, Verónica, Cabrera, Diego, Vuoto, Juan I.

enfermedad multifactorial asociada con patrones de alimentación inapropiados, altos niveles de consumo de carbohidratos, presencia de hipoplasias, (relacionadas con malnutrición), a la transmisión bacteriana a través de la ventana de infectividad y a un bajo nivel socio-económico. (13).

Las variables socioeconómicas familiares y comunitarias han sido incluidas como factores potenciadores de la gravedad y curso de las caries en la primera infancia. Milnes AR (1996) en una revisión sistemática acerca de las caries de biberón concluye que en países desarrollados la prevalencia varía entre 1% y 12%, pero que, sin embargo, en países en desarrollo y entre poblaciones en desventaja en países desarrollados, la prevalencia asciende hasta 70% en los niños preescolares (14).

Esta definición del problema coincide con lo observado en el Gran Mendoza, en donde el porcentaje de niños que presentan experiencia de caries es muy alto (65,4%) y aumenta significativamente en el ámbito urbano-marginal y en los departamentos de Las Heras y Guaymallén.

El análisis discriminado de los componentes del índice Ceod (cariado, extracción indicada y obturado) mostró un predominio del componente que describe la enfermedad actual con escasa intervención terapéutica.

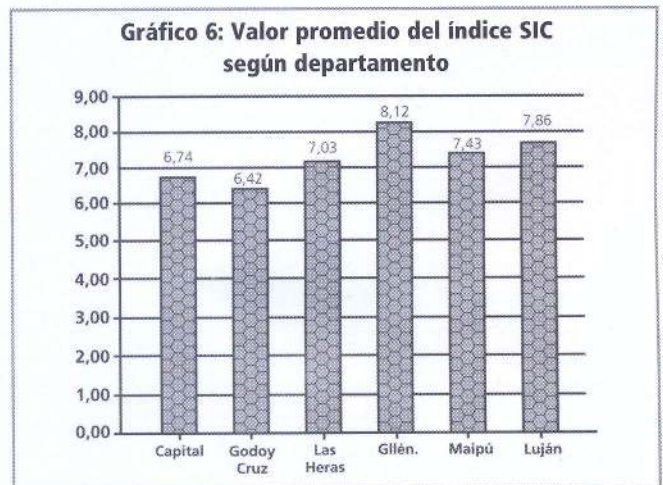
Si bien la media del índice Ceod para la población preescolar de cuatro y cinco años en el Gran Mendoza presenta valores medios (3,27 + 3,34) el análisis del índice de significación de caries revela un problema aún más complejo. La subpoblación de niños que presentan la enfermedad lo hacen con un alto grado de severidad.

Cuando se calculó el índice de significación de caries para la muestra los valores hallados fueron también muy altos: 7, 19. Guaymallén es el departamento que presentó el valor más alto y significativo para el índice.

El índice de significación de caries es

	Ámbito	Media por grupo	Desviación estándar	Estadístico F (Anova de un solo factor)	Valor p (Anova de un solo factor)
ÍNDICE SIC	Urbano	6,71	2,160	7,839	0,000 (p<0,05) *
	Urbano marginal	7,87	2,783		
	Rural	7,45	2,665		

Tabla 4: Promedio del Índice SIC según ámbito.



significativamente mayor en el ámbito urbano-marginal. Se expone así a una población altamente vulnerable a la enfermedad caries que no está teniendo acceso a los servicios de salud. Estas

observaciones avalan la compleja etiología de caries, que relaciona el entramado social de un individuo o comunidad con la prevalencia de la misma. Los determinantes sociales de salud amplían la visión de

	Departamento	Media por grupo	Desviación estándar	Estadístico F (Anova de un solo factor)	Valor p (Anova de un solo factor)
ÍNDICE SIC	Capital	6,74	2,372	3,974	0,002 (p<0,05) *
	Godoy Cruz	6,42	1,834		
	Las Heras	7,03	2,369		
	Guaymallén	8,12	2,478		
	Maipú	7,43	3,051		
	Luján	7,86	3,021		

Tabla 5: Promedio del Índice SIC según departamento.

Experiencia de caries de preescolares del Gran Mendoza expresada a través de los índices Ceod e índice de significación de caries. Mendoza. Fernández, Claudia Nélica. Vuoto, Elena Rosa. Prigione, Carlos. Borjas, María Inés. De la Rosa, Guillermo. Rubio, Guillermo. Giampertone, Verónica. Cabrera, Diego. Vuoto, Juan I.

factor de riesgo de la caries más allá de lo biológico, hacia el ambiente social (12).

Teniendo en cuenta que los estudios de curso de vida han puesto al descubierto que el nivel socioeconómico bajo o la presencia de caries a los cinco años

de edad, establecen patrones de enfermedad en la vida adulta (15), los tratamientos necesarios para revertir la situación actual y a largo plazo de los preescolares del Gran Mendoza, en especial los de mayor riesgo social, serán com-

plejos y costosos. Por ello, planes de prevención y promoción de la salud bucal especialmente diseñados para las poblaciones de riesgo socioeconómico deberían ser implementados en edades más tempranas.

BIBLIOGRAFÍA

1. NITHILA, D. ET AL., Banco Mundial de Datos sobre Salud Bucodental de la OMS, 1986-1996: panorámica de las encuestas de salud bucodental a los 12 años de edad 1 A. Rev Panam Salud Publica vol. 4 6 Washington Dec. 1998.
2. WEN SHENG RONG, ET AL., Effectiveness of an oral health education and caries prevention program in kindergartens in China. *Community Dentistry and Dental Oral Epidemiology*. 2003, 31:412-6.
3. CARIÑO, SHINADA, KAWAGUCHI., Early Childhood caries in Northern Philippines... *Community Dentistry and Dental Oral Epidemiology*. 2003, 31:81-9.
4. AZOQUI, LOMBARLL, RIORDAN., Evaluation of dental care program for school beginners in a Paris suburb. *Community Dentistry and Dental Oral Epidemiology*. 2003, 31: 285-91.
5. BONEKER- CLATON JONES., Trends in dental caries in Latin American and Caribbean 5-6 and 11-13 year old children: a systematic review... *Community Dentistry and Dental Oral Epidemiology*. 2003, 31:152-7.
6. MARTHALER T.M., Changes in dental caries. 1959-2003. *Caries Research* 2004; 38: 173-181.
7. D. BRATTHALL., Introducing the Significant Caries Index together with a proposal for a new global oral health goal for 12-years-old. *Int. Dent J* 280; 50: 178-84.
8. THE WORLD ORAL HEALTH REPORT 2003: CONTINUOUS IMPROVEMENT OF ORAL HEALTH IN THE 21ST CENTURY- THE APPROACH OF THE WHO GLOBAL HEALTH PROGRAMME. PAUL ERIC PETERSEN. *Community Dentistry and Dental Oral Epidemiology*. 2003; 31 (Supl. 1): 3-24.
9. M. NISHI, ET AL., Caries experience of some countries and areas expressed by the Significant Caries Index. *Community Dentistry and Oral Epidemiology*. 2002-30; 296-301.
10. PAUL ERIC PETERSEN., The World Oral health Report 2003: continuous improvement of oral health in the 21st century- the approach of the WHO Global Health Programme. *Community Dentistry and Dental Oral Epidemiology*. 2003; 31 (Supl. 1): 3-24.
11. WORLD HEALTH ORGANIZATION., Oral Health Surveys, Basic methods. 3ra. Edición. Génova. World Health Organization, 1987.
12. BURT BA., Concepts of risk in dental public health. *Community Dent Oral Epidemiol* 2005; 33: 240-247.
13. TINANOFF N, O'SULLIVAN D., Early childhood caries: overview and recent findings. *Pediat Dent* 19:12-16.
14. MILNES A R., Description and epidemiology of nursing caries. *Journal of public health dentistry*. (1996 Winter) Vol. 56, No. 1, pp. 38-50.
15. THOMPSON WM, ET AL., Socioeconomic inequalities in oral health and adulthood in birth cohort. *Community Dent Oral Epidemiol* 2004; 32: 345-353.

Transposición dentaria canino-premolar Caso clínico

AUTOR

ABDALA, José Simón

Profesor Titular Efectivo. Cátedra de Ortodoncia y Ortopedia Dentofacial. Facultad de Odontología. Universidad Nacional de Cuyo.

DOMICILIO DEL AUTOR: Monseñor Verdaguer 460. Mendoza. (CP 5500). ARGENTINA.

e-mail: tupinambis@dynastar.com.ar.

RESUMEN

En este artículo se describe la resolución por medios ortodóncicos de una transposición dentaria completa unilateral superior canino-primero premolar, en dentición permanente, con persistencia de los caninos temporarios.

Palabras clave

Ortodoncia - transposición dentaria - dientes ectópicos.

ABSTRACT

In this article a description is given of the resolution by orthodontic means of a dental transposition unilateral complete maxillary canine-first premolar, in permanent dentition, with persistence of the temporary canines.

Key words

Orthodontics - dental transposition - ectopic teeth

INTRODUCCIÓN

La transposición dentaria se define como el intercambio de posición de dos dientes adyacentes, sobre todo si implica también a sus raíces. Asimismo, se considera transposición el desarrollo o la erupción de una pieza dentaria en una posición ocupada normalmente por otra, adyacente o no (1).

Las transposiciones dentales han sido observadas y documentadas desde mediados del siglo XIX. En 1849, Harris, en la primera edición de "A Dictionary of Dental Sciences, Biography, Bibliography and Medical Terminology" ya describía la transposición como una alteración en la

posición de los dientes. En un artículo publicado en 1998, en The Angle Orthodontist, John R. Lukacs describió dos casos prehistóricos de transposición entre canino y primer premolar superior, datados en la Era de Bronce y de Hierro encontrados en África del Sur. A pesar de que las transposiciones dentales han sido relatadas desde el siglo pasado, se trata aún de un fenómeno no muy bien documentado en la literatura, pues la mayoría de las publicaciones describen relatos de casos individuales (2).

Se consideran relativamente de poca frecuencia: 1 cada 300 pacientes, (3) predominan en el maxilar superior afectando sobre todo caninos-primeros premola-

res. Los unilaterales prevalecen sobre los bilaterales siendo el lado izquierdo el más afectado (4.5.6.7) con una prevalencia de 0,03% en la mandíbula.

Puede ser completo cuando está involucrada corona y raíz e incompleto cuando solamente se ve afectada la corona dentaria estando la raíz en posición normal.

Cinco tipos de transposiciones dentarias fueron encontradas en el arco superior:

1. canino y primer premolar (71%);
2. canino e incisivo lateral (20%);
3. canino y primer molar permanente;
4. canino, lateral e incisivo central;

Transposición dentaria canino-premolar. Caso clínico.

Abdala, José Simón.

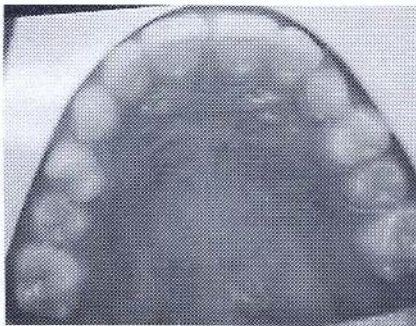


Figura 1

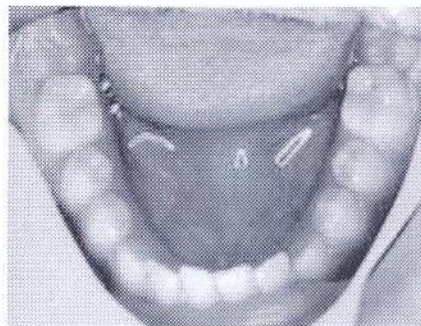


Figura 2

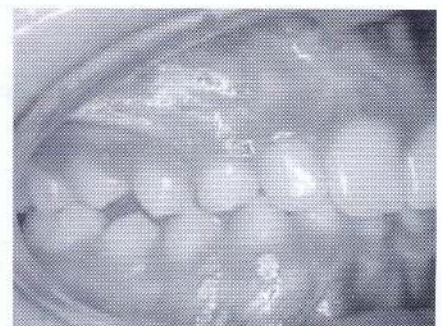


Figura 3

5. canino e incisivo central, (las tres últimas transposiciones equivalen a 9% del resto de la muestra) (2.4.8).

Su etiología aún no está totalmente aclarada, pudiendo ocurrir en el periodo inicial de formación de los dientes involucrados o vincularse a la migración del diente ectópico durante su erupción (9)

Traumas, genética, quistes radiculares y obstrucción mecánica pueden ser considerados factores etiológicos importantes de la transposición (10-12).

Las transposiciones son abordadas terapéuticamente con aparatología fija aún en dentición mixta tardía (11).

Cuando el canino alcanza el plano oclusal no es aconsejable corregir la transposición completa.

CASO CLÍNICO**MOTIVO DE LA CONSULTA**

Paciente de sexo masculino de 13 años y

11 meses de edad; se presenta a una consulta con estudio radiográfico previo realizado por el profesional, quien lo deriva para su tratamiento, con diagnóstico de trasposición de la pieza 1.3. ubicada entre 1.4 y 1.5.

EXAMEN CLÍNICO Y RADIOGRÁFICO

Paciente adolescente, con buen estado de salud general, entrando en la etapa de crecimiento puberal. No registra antecedentes familiares sobre la alteración dentaria que motiva la consulta. Buena predisposición al tratamiento y apoyo del entorno familiar.

Simetría facial, tercios proporcionados, perfil recto, labios competentes y correcto cierre labial. Ángulo naso-labial en la norma. Labio superior, inferior y pogonion blando correctamente relacionados a la vertical subnasal. Respiración modo nasal y deglución normal.

Arcos dentarios de forma oval, dentición permanente; el maxilar superior presenta buen desarrollo del paladar, persistencia de caninos temporarios, 1.4 en mesio-palatoversión con su raíz orientada a mesial y palatino, grupo incisivo extruido (figura 1). El arco dentario inferior tiene extrusión de incisivos inferiores con leve giroversión de la pieza 4.1, curva de Spee aumentada (figura 2).

Molares y caninos en clase I, líneas medias conservadas y coincidentes. Aumentado entrecruzamiento (figuras 3, 4 y 5).

En la radiografía panorámica (figura 6) se observa transposición completa de 1.3; su corona se ubica entre las raíces de 1.4 y 1.5, en posición alta sin erupcionar. Por palpación y confirmado por la técnica de Clark (ley del objeto bucal) (13) (figura 7) su ubicación es por vestibular.

Cefalométricamente estamos en presencia de un biotipo braquifacial, ligera

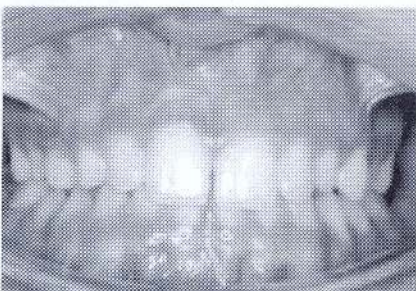


Figura 4

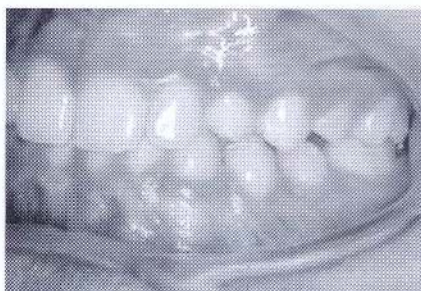


Figura 5

Transposición dentaria canino-premolar. Caso clínico.

Abdala, José Simón

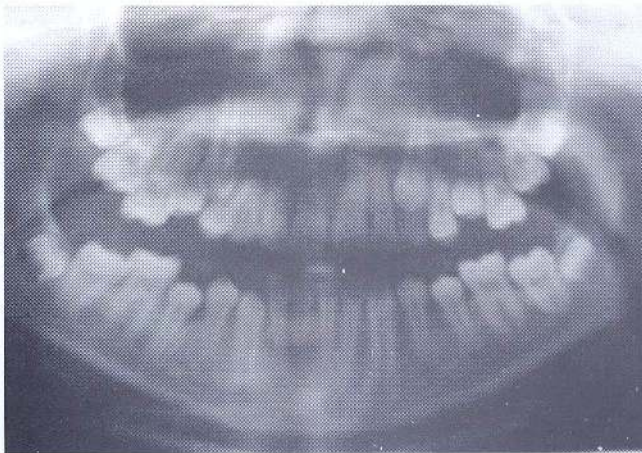


Figura 6

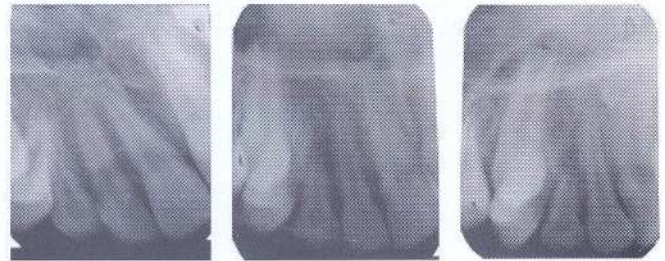


Figura 7

clase III esquelética y I dentaria, prognatismo inferior, deep bite esquelético, crecimiento remanente antihorario, ángulo interincisivo aumentado, incisivos inferiores levemente retroinclinados, sínfisis amplia, espacios suboccipitales en la norma, perfil recto (figura 8).

OBJETIVOS DEL TRATAMIENTO

Al presentar una correcta relación de clase I dentaria tanto molar como canina, además de poseer un excelente equilibrio y proporción facial y funciones en la norma, fueron prioritarios los siguientes objetivos:

- Resolver la transposición de la pieza dentaria 1.3.
- Lograr llave canina.
- Obtener oclusión orgánica.
- Corregir giroversiones dentarias y nivelar plano oclusal.
- Armonizar y coordinar arcos dentarios.
- Mantener proporciones faciales.

DESARROLLO DEL TRATAMIENTO

La mayor dificultad para corregir la posición alterada de canino-premolar en transposición completa lo constituye la factibilidad de interferencias y reabsorción radi-

cular y además el control de la adecuada angulación e inclinación de las piezas dentarias movilizadas.

Las bandas y brackets utilizados corresponden a la técnica de arco recto prescripción Roth con slot de .022" x .028". Las bandas superiores con triple tubo por vestibular (el tubo auxiliar de .018" x .025") y cajas palatinas de .036" x .072". Las bandas de los primeros molares inferiores con doble tubo vestibular. Tubos adheridos por vestibular en segundos molares.

Se realizó la liberación coronaria del 1.3 y exodoncia de 5.3. Se inició con arco níquel titanio superelástico en la secuencia de .014"-0.018", luego arco de acero superior .018 con círculo para traccionar con módulos elásticos a la pieza 1.3 hacia mesial. Previamente se colocó planilla de altura para disminuir entrecruzamiento, reforzar anclaje y permitir armar el arco inferior (figuras 9 y 10). No fue ligado al arco el brackets del 1.4 independizándolo del sistema.

Al traccionar el canino, con fuerza

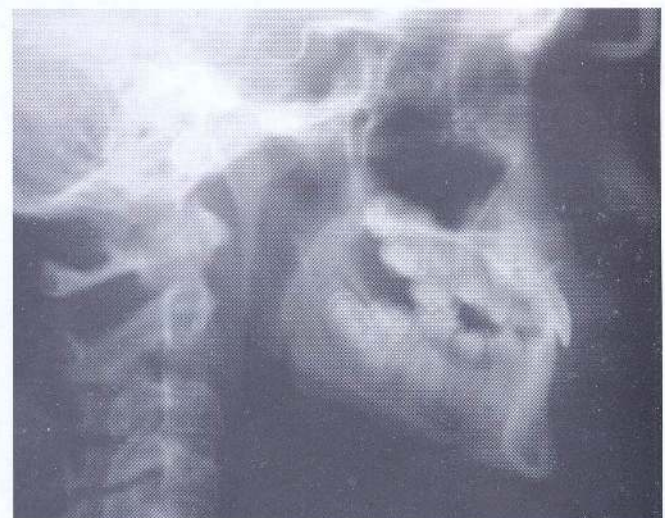

Figura 8

Transposición dentaria canino-premolar. Caso clínico.

Abdala, José Simón.

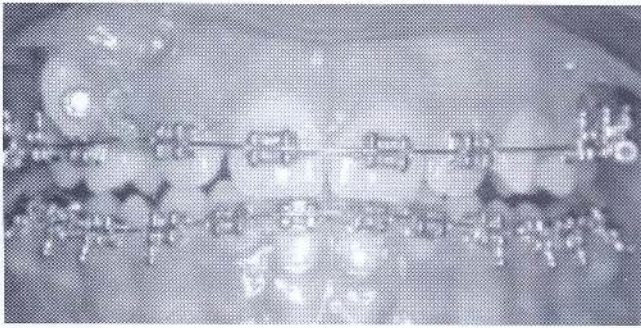


Figura 9

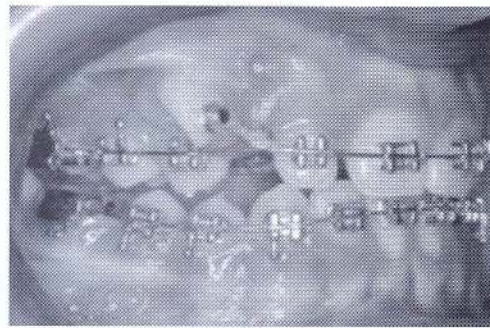


Figura 10

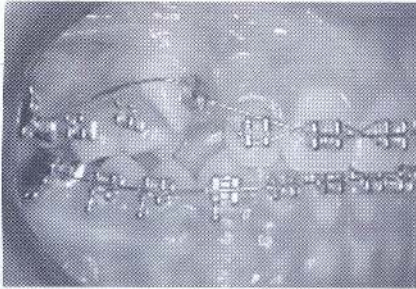


Figura 11

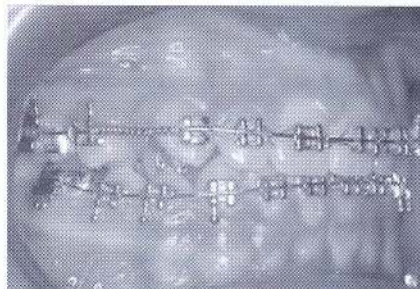

Figura 12

aplicada lejos del centro de resistencia, el desplazamiento dentario se realizó en giroversión, motivo por el cual luego fue corregida su rotación con arcos de níquel-titanio superelástico de .014" y después .018" (figura 11). Con resorte abierto de nitinol se lo acercó a posición ideal. El 1.4 fue desplazado a palatino por el movimiento del canino (figura 12).

Figura 13

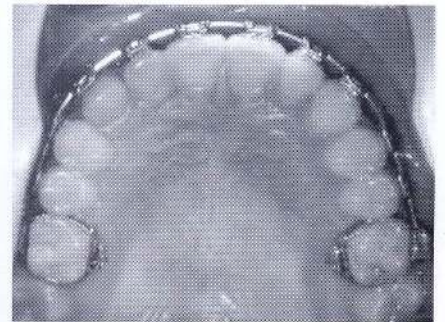
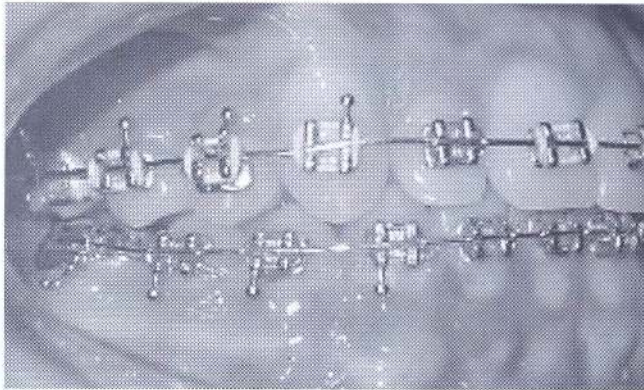


Figura 14

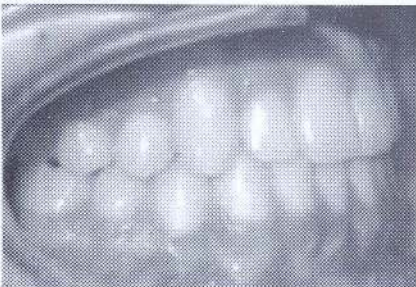


Figura 15

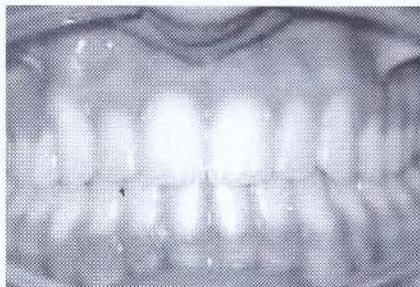


Figura 16

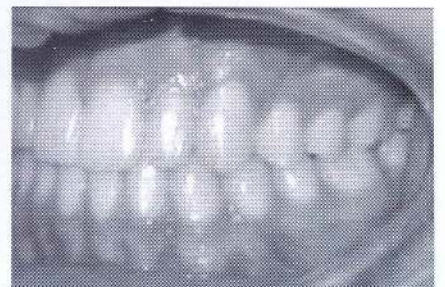
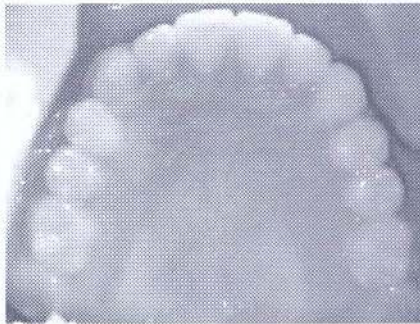


Figura 17

Transposición dentaria canino-premolar. Caso clínico.

Abdala, José Simón

Figura 18



A través de un arco seccional de TMA de .016" x .022" insertado en el tubo auxiliar de la banda del 1.6 se lo llevó a vestibular.

Para lograr torque radículo-vestibular del premolar transposicionado se le colocó brackets invertido correspondiente a la pieza 4.4 y al canino derecho el brackets del 2.3 con el objeto de disminuir su tip positivo y mejorar la posición radicular. Se trabajó con arco rectangular superelástico de .019" x .025" (figuras 13, 14).

Se concluye la parte activa con arcos braided de .021" x .025".

Se colocó contención fija inferior y placa de Hawley superior.

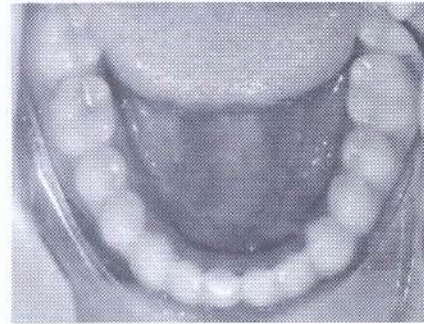


Figura 19

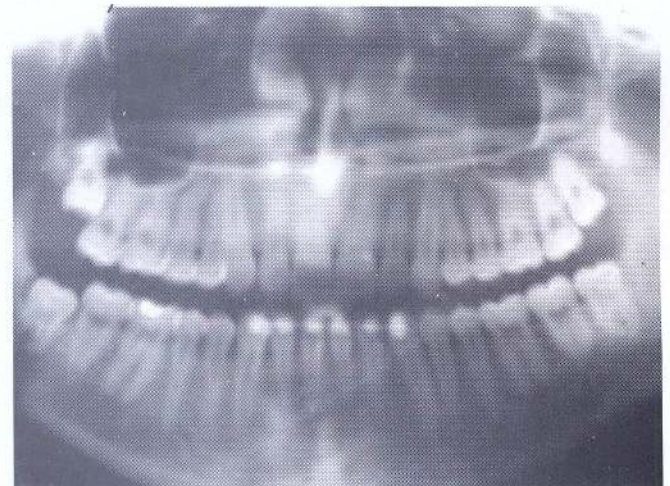

Figura 20

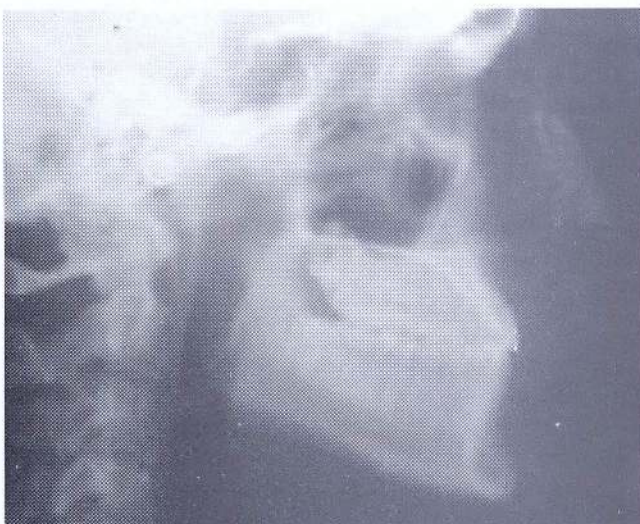

Figura 21

RESULTADOS

Los objetivos propuestos al iniciar el tratamiento fueron alcanzados:

Las piezas dentarias 1.3 y 1.4 fueron ubicadas correctamente en el arco dentario y sus raíces adecuadamente posicionadas. Se logró guía canina-incisiva con buen acople anterior (figuras 15, 16, 17, 18, 19). La radiografía panorámica final no presentó raíces dentarias con signos de reabsorción a pesar de la dificultad del caso clínico (figura 20). El balance facial fue mantenido (figura 21).

CONTROL A DISTANCIA

Se realizan controles periódicos, y a 3

Transposición dentaria canino-premolar. Caso clínico.

Abdala, José Simón.

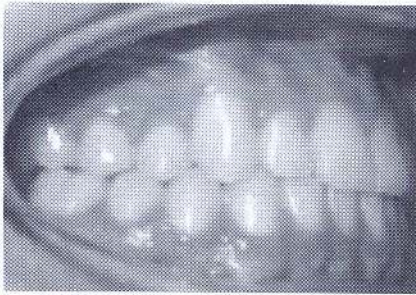


Figura 22

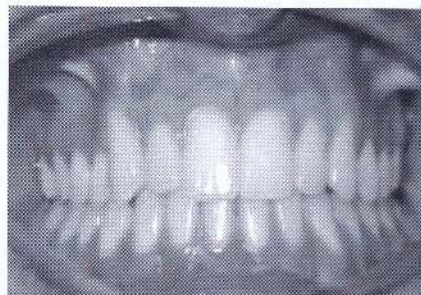


Figura 23

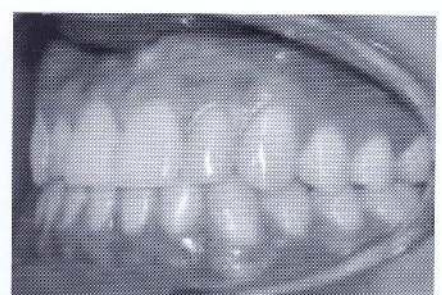


Figura 24

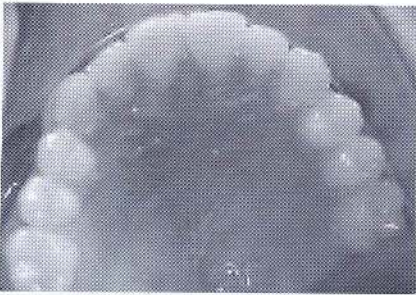


Figura 25

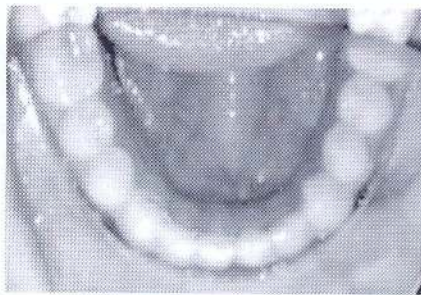


Figura 26

años de finalizado el tratamiento presenta estabilidad oclusal, guía incisiva y canina sin interferencias, aceptable estética

dentaria y salud periodontal (figuras 22, 23, 24, 25 y 26).

DISCUSIÓN

Todo tratamiento de ortodoncia debe basarse en un diagnóstico certero y una biomecánica adecuada, más, tratándose de la transposición completa canino-premolar, cuya corrección puede ir acompañada de riesgos muy graves como reabsorción radicular y pérdida de soporte óseo, entre otros (2).

La posición alta del canino y su ubicación vestibular fueron factores favorables. El uso de la técnica segmentada se constituyó en un agente muy importante para solucionar la transposición (3). El tiempo y la colaboración del paciente influyeron sin dudas en lograr los objetivos propuestos.

BIBLIOGRAFÍA

1. BARBERÍA E., CARDOSO C., MAROTO M., VILLALÓN G. Sospecha temprana de alteraciones en la trayectoria eruptiva de los caninos, *Dental Practice Report*, 200)
2. ANCHIETA RAMOS D., DARUGE JUNIOR E., DARUGE E., MORAIS F., "ET AL" (2005), Transposición dental y sus implicancias éticas y legales. *Revista ADM*, 62, 5: 185-190
3. BENEDETTI M., (2005); Doppia transposizione canino premolare, caso clínico. *Virtual Journal of Orthodontic*- 6, 4:10-13.
4. PECK L., PECK S., (1995), Classification of Maxillary Tooth transposition. *Am. J. Orthod. Dentofac. Orthop.*- St. Louis; 107:505-17.
5. JOSHI M., BHATT N., (1971) Canino Transposition, *Oral Surg. Oral Med. Oral Pathol.*; 31:49-54.
6. PECK S., PECK L., KATAJA M. (1998) Mandibular lateral incisor-canine transposition, concomitant dental anomalies and genetic control. *Angle Orthod.*; 68: 455-456.
7. JOSHI M., GASTONDE S., (1996). Canine transposition of extensive degree: case report. *Br. Dent. J.*; 121 2:121-122.
8. PECK L., PECK S., ATTIA Y. (1993) Maxillary canino-first premolar transposition, associated dental anomalies and genetics basis. *Angle Orthod Appleton* 63, 2: 199-210.
9. SILVA R., (2003). Transposicao incisivo lateral-canino inferior: relato de caso. *R. Clin. Ortodon. Dental Press Maringá*, 2,2: 83:87.
10. CHAUSHU S., ZILBERMAN Y., BECKER A., (2003), Maxillary incisor impaction and its relationship to canine displacement, *Am J Orthod Dentofacial Orthop* 124, 2:144-150.
11. BOCCHIERI A., BRAGA G., (2002) Correction of a bilateral maxillary canine-first premolar transposition in te late mixed dentition, *Am J Orthod Dentofacial Orthop*, 121 2:120-8.
12. SHAPIRA Y., KUFTINEC M., (2001), A unique treatment approach for maxillary canine-lateral incisor transposition, *Am J Orthod Dentofacial Orthop*; 119, 5:540-5.
13. GREGORET J., (1997). Ortodoncia y Cirugía Ortognática. Ed. Espaxs. Barcelona. España. 40-44.
14. MAZZOCCHI ALBERTO (1997) Maxillary canine-premolar transposition: Case Report - *Virtual Journal of Orthodontics*.

Tratamiento periodontal en un paciente con bulimia y anorexia

AUTORES:

DOLONGUEVICH, Evelyn Ruth

JTP Integrada II Módulo Oclusión F. O. UNCuyo

BOERO LÓPEZ, Edgardo Oscar

Profesor Adjunto Cátedra Integrada III, Módulo Oclusión F. O. UNCuyo

LUGAR DONDE SE REALIZÓ EL TRABAJO:

Especialización en Periodoncia, Especialización en Prostodoncia, Facultad de Odontología, UNCuyo y laboratorio de Bioquímica y Microbiología de la Facultad de Odontología UNCuyo

DOMICILIO DEL AUTOR: Alpatacal 2.925 - Mendoza (CP 5500) - Tel: (0261) 4256946 |

e-mail: edolonguevich@fodonto.uncu.edu.ar; edolonguevich@yahoo.com

RESUMEN

En el caso clínico se trató periodontalmente a la paciente C. J., con diagnóstico de bulimia y anorexia nerviosa purgativa. Se destacó el importante trabajo de motivación, que dio como resultado una respuesta excelente en su salud bucal. Se contó con la posibilidad de colocar implantes dentales con buen resultado postoperatorio, lo cual es promisorio en cuanto a lograr rehabilitarla con una solución fija, que no sufrirán de patologías como la caries, pero sí pueden afectarlos las secuelas de una enfermedad periodontal, por lo que se remarca la importancia de los mantenimientos periodontales para lograr un muy buen pronóstico en su futura salud y rehabilitación oral.

Palabras clave

Tratamiento periodontal - Bulimia - Anorexia - Saliva - Implantes dentales

ABSTRACT

In the clinical case the patient C. J. was treated periodontally, with a diagnosis of purgative bulimia and anorexia nervosa. It was stressed the importance of working on the patient motivation, which resulted in an excellent response in her oral health. It was possible to install dental implants with good postoperative result which is promising as to achieve rehabilitation with a lasting solution that will not suffer from tooth decay. However such implants can be affected by a periodontal disease and for this reason periodontal maintenance is highly important to achieve a very good prognosis in her oral rehabilitation and future health.

Key words

Periodontal treatment - Bulimia - Anorexia - Saliva - Dental implants

INTRODUCCIÓN

Los trastornos de la conducta alimentaria descriptos como anorexia y bulimia nerviosa son graves desórdenes biopsicosociales que afecta a un gran número de personas. Comienzan en la adolescencia y a causa del aumento progresivo de su incidencia y las severas consecuencias de la enfermedad, reciben hoy una creciente atención por parte de

los profesionales de la salud.¹

La naturaleza de estos trastornos, comúnmente ensombrece los problemas dentales. Debido a la naturaleza psicológica de estos pacientes, pueden mostrar poco o nulo interés en su cuidado de salud general y bucal; sin embargo, aunque las manifestaciones dentales de este tipo de padecimientos no atentan contra la vida, son las únicas

manifestaciones que no pueden ser revertidas, por lo que requieren de reconocimiento y un tratamiento preventivo oportuno. Dentro de las principales manifestaciones bucodentales en los pacientes anoréxicos y bulímicos se encuentran: descalcificación y erosión del esmalte, caries extensa, sensibilidad dental a estímulos térmicos, alteraciones en la mucosa bucal y tejidos perio-

Tratamiento periodontal en un Paciente con Bulimia y Anorexia

Dolangevich, Evelyn Ruth, Boero López, Edgardo Oscar.

dontales, sialoadenosis y xerostomía, pérdida de la integridad de las arcadas, disminución de la capacidad masticatoria y antiestética, así como queilosis, mordida abierta anterior y restauraciones que sobresalen por encima de los dientes erosionados (pseudo-sobreobturación) (2).

Los trastornos periodontales son comunes en los pacientes con padecimientos alimentarios, siendo el más prevalente la gingivitis; en estudios sobre los índices de placa en estos pacientes se ha encontrado que fue más favorable para los pacientes bulímicos que para los anoréxicos, siendo la salud gingival, medida por el índice gingival, mejor en los pacientes con anorexia; la recesión gingival no fue representativa, al contrario de otros resultados, donde reportan que la recesión gingival es frecuente en los padecimientos alimentarios al igual que la gingivitis, al contrario de la periodontitis. La deshidratación de los tejidos bucales por las deficiencias en la producción de saliva, además de las deficiencias dietéticas y la pobre higiene bucal, impactan adversamente la salud periodontal por cúmulo de irritantes locales (3).

Los tejidos de soporte dentario también pueden ser afectados en pacientes con conductas restrictivas. La falta de formación del pico de masa ósea debido al bajo peso e inadecuada alimentación dejan como secuela la osteopenia (disminución de la densidad mineral ósea) u osteoporosis, que aumenta el riesgo de fracturas en éstas pacientes jóvenes. Estas secuelas son más graves cuando tienen más tiempo de evolución y la presentación de la enfermedad es más precoz (4).

CASO CLÍNICO

OBJETIVO PRINCIPAL: incentivar un cambio de conducta para lograr salud

periodontal y su mantenimiento.

OBJETIVOS SECUNDARIOS:

Motivar en prevención bucal orientada a la dieta y a la salud periodontal, diagnosticar y tratar la patología periodontal, rehabilitar las funciones bucales mediante odontología multidisciplinaria e inducir a mantener en el tiempo la salud bucal.

DESCRIPCIÓN Y DATOS DEL PACIENTE:

paciente: C. J.; sexo: femenino; estado civil: soltera; fecha y lugar de nacimiento: Mendoza, 05-03-75; edad: 32 años; ocupación: periodista, locutora; motivo de la consulta: "dolor, pérdida y deterioro dental"; expectativas de la paciente: recuperar las funciones, salud y estética bucal; predisposición de la paciente: excelente, muy colaboradora.

Tratamiento médico actual: está en tratamiento psicológico y nutricional por bulimia y anorexia desde hace cuatro años, sufre de asma e insomnio y ha padecido hepatitis B.

DIAGNÓSTICO CLÍNICO: ANOREXIA Y BULIMIA NERVIOSA PURGATIVA

Inicio del problema: dolor y pérdida de piezas dentales por caries a los 26 años de edad.

Otros síntomas: respiradora bucal (aunque recibió educación respiratoria), presenta con frecuencia dolores de garganta, presenta bruxismo (rechina los dientes al dormir), sufre frecuentemente de dolores o rigidez de los músculos del cuello y ha tenido problemas en los oídos como zumbidos o cambio de audición y saltos en la articulación temporomandibular.

Determinación de riesgo cariogénico: alto (más de 6 momentos de azúcar diarios) (5).

EXAMEN PERIODONTAL

INDICES: Índice de placa: 78%; Índice

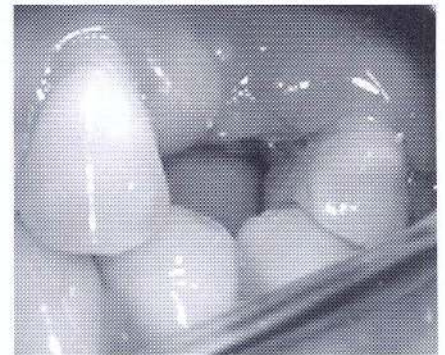


Figura 1

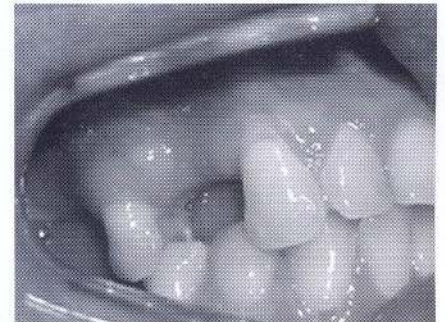


Figura 2

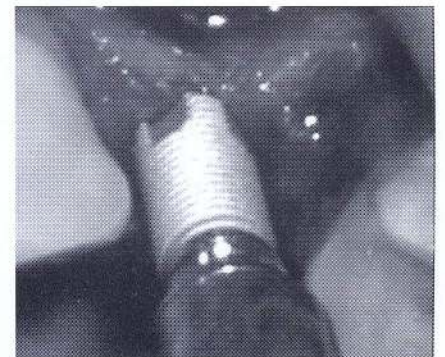

Figura 3

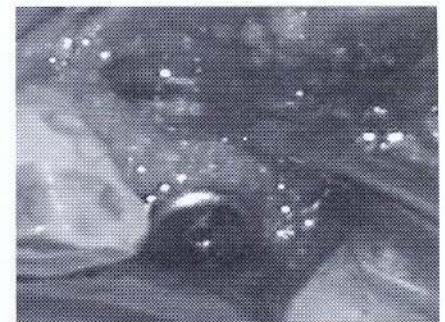


Figura 4

Tratamiento periodontal en un paciente con bulimia y anorexia

Dolongoevich, Evelyn Ruth. Boero López, Edgardo Oscar.

de hemorragia: 52%; Índice gingival de Loe y Siness: 0,90.

DIAGNÓSTICO PERIODONTAL

GINGIVITIS MARGINAL CRÓNICA
Justificación. Es consistente con los hallazgos clínicos y es coincidente con el biofilm de placa dental supragingival presente.

PRONÓSTICO: el objetivo es determinar el progreso, curso y terminación de la enfermedad. Si se lograra mantener la salud sistémica en la paciente C. J., podría afirmarse que el pronóstico

general periodontal es bueno. Se ha logrado que en la actualidad la paciente esté muy motivada con respecto a la recuperación de la salud, función y estética bucal.

Referido al diagnóstico, el pronóstico periodontal es favorable, porque es un adulto joven, tiene un buen grado de control de la inflamación, la respuesta del huésped fue buena, no hay pérdida ósea y el número y distribución de las piezas dentales es favorable.

El pronóstico individual periodontal de las piezas dentales también es bueno, ya que no hay pérdida ósea y son favorables los parámetros de posición de los dientes en la arcada, la relación oclusal de los mismos, la morfología dentaria y la relación coronoradicular de los elementos dentarios presentes.

En lo que se refiere al estado de salud oral, caries, endodoncia y futura rehabilitación también podría ser considerado como favorable, dada la excelente predisposición de la paciente hacia el presente tratamiento.

PLAN DE TRATAMIENTO

Tratamiento periodontal inicial

Fase sistémica: control de los factores de riesgo con interconsulta a psiquiatra y nutricionista.

Fase etiológica: motivación e instrucción sobre técnicas de higiene bucal, con controles posteriores y reinstrucción periódica. Asesoramiento dietético preventivo de caries

En cuanto a los factores de RIESGO PERIODONTAL, según los criterios de Axelsson P. es de BAJO a MODERADO RIESGO (gingivitis crónica, menos de 5 sitios con profundidad de sondaje mayor a 3 mm, higiene bucal pobre, condicionantes de biofilm presentes, indicadores de riesgo internos y externos).⁸

Fase de reevaluación: a los 45 días, análisis de los resultados obtenidos en

cuanto a la eliminación o grado de control de las patologías dentarias

Fase quirúrgica: se hizo un análisis prequirúrgico de modelos con encerado diagnóstico, seriada radiográfica dental, ortopantomografía, tomografía axial computada y análisis clínicos; se observó que de acuerdo a los estudios clínicos evaluados y a los antecedentes de no haber padecido de alteraciones óseas (osteopenia u osteoporosis), era factible colocar implantes dentales.

Se realizó cirugía de alargamiento coronario en pieza dental 25 (para rehabilitación protética con corona).

Se indica instalación de implante con cirugía de elevación de seno maxilar a cielo abierto para remplazar al diente 16.

Se realizó la planificación quirúrgica para cirugía reconstructiva periodontal en brechas desdentadas correspondientes a dientes 14 y 24 para mejorar la topografía ósea, adecuándola para colocación de implantes; se instalaron dos implantes dentales, uno en cada brecha, ambos marca 3I de 4 mm de plataforma y 13 mm de longitud. Ante la leve fenestración que se produjo en la colocación de los implantes y con el objetivo, además, de regenerar el defecto de la brecha, se preparó injerto de hueso humano de banco (UNC. Hemoderivados), mezclado con hueso autólogo, (que se obtuvo con raspador de hueso, de zona apical al implante), y se colocó en vestibular de cada una de ellas.

Se hizo un nuevo control a los 30 días y se observó buena evolución.

La paciente presentó en este control la instalación de implante en la zona del 16, cuya colocación fue derivada, dado que requirió de cirugía de elevación de seno a cielo abierto.

A continuación se pasó a la paciente C.J. a mantenimientos periodontales

Fase de rehabilitación: el objetivo fue reponer las piezas faltantes a través

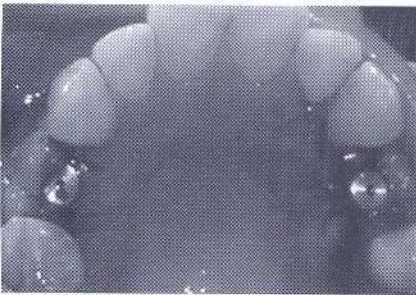


Figura 5

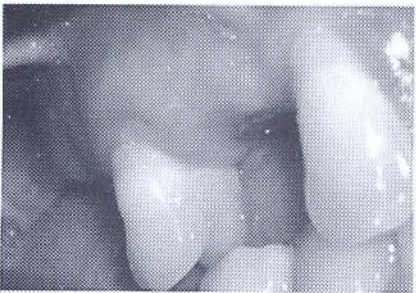


Figura 6

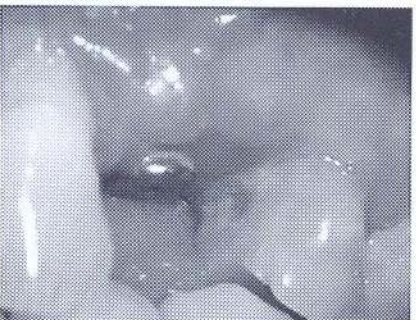


Figura 7

Tratamiento periodontal en un paciente con bulimia y anorexia

Dolongevich, Evelyn Ruth. Boero López, Edgardo Oscar.

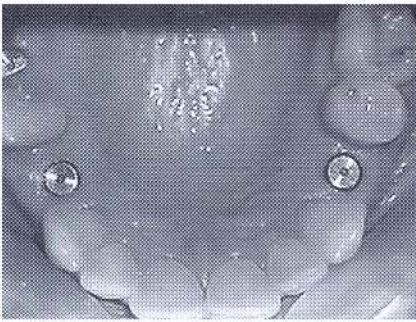


Figura 8

de prótesis fija en el sector superior y removibles en el maxilar inferior.

Simultáneamente al tratamiento periodontal y de salud bucal general, se realizó el diagnóstico completo de su sistema estomatognático para definir el plan de tratamiento de rehabilitación bucal en el cual se concluyó que la paciente no realizaría tratamiento de ortodoncia, por lo que se preparó un encerado diagnóstico que armonizaba la función y estética.

Fase de terapia periodontal de mantenimientos: de acuerdo con la respuesta y evolución se determinará la frecuencia de los mantenimientos, fijando en primera instancia intervalos mínimos de una visita cada tres meses.

Después de la primera sesión de mantenimiento se realizó un estudio de saliva de la paciente C. J. para complementar y justificar los procedimientos realizados hasta este momento, y ubicar a la paciente en el nivel de riesgo que corresponda acorde al plan de tratamiento que se diseñó.

Estudio de laboratorio de saliva

Objetivo: la prueba realizada fue para determinar la susceptibilidad a caries dental, flujo salival, la capacidad buffer, determinación del Ph salival, presencia y tipos de microorganismos en saliva, de la paciente C.J., para lo cual fue utilizado un protocolo de Experiencias de Laboratorio de la Cátedra de Química Biológica y Microbiología de la Facultad de

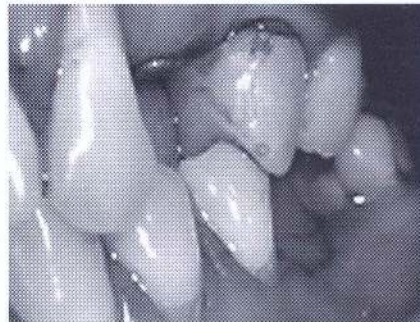

Figura 9

Odontología de la UNCuyo.

Resultados de la prueba: el pH inicial fue de 6, aceptable para el medio oral; el flujo salival no estimulado fue de 1 ml; el flujo salival estimulado fue de 14,5 ml; la capacidad Buffer fue óptima luego de la estimulación, los valores de flujo salival se mantuvieron estables luego de la estimulación. El resultado de susceptibilidad a caries fue altamente positivo ya que arrojó indicadores actuales de baja susceptibilidad (13%) como se observa en el informe enviado por el mencionado laboratorio (figura 61).

Manejo clínico de los resultados de la prueba: estos resultados de la prueba de saliva nos permiten realizar, con fundamento, un pronóstico FAVORABLE para la paciente C. J., basados en los criterios de un paciente de BAJO RIESGO de caries y enfermedad periodontal (7, 8).

En la segunda sesión de mantenimiento se observó: los porcentajes de los índices de placa bacteriana y de hemorragia dieron menores a 20%. Los sitios intervenidos quirúrgicamente presentaron muy buena evolución clínica.

Se la deriva al prostodoncista para continuar en su plan de tratamiento con la rehabilitación.

DISCUSIÓN

Los dos principales trastornos alimenticios que se presentan en la actualidad

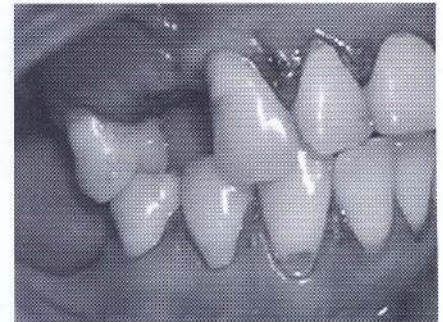


Figura 10

son la anorexia y la bulimia nerviosa, que son enfermedades multifactoriales ya que hay elementos biológicos, psicológicos, sociales y genéticos que juegan un papel importante en el desarrollo de estas enfermedades (9, 10).

Diferentes autores concluyen que el componente educativo que constituye el componente clave en toda intervención preventiva, ha sido escasamente investigado y que la motivación es un proceso dinámico que genera cambios en las personas; toma en cuenta la historia personal y su experiencia, y puede atribuirse a estímulos externos e internos (11). El impacto de los desórdenes alimentarios sobre la salud bucal se reportan desde 1977 (10)

En los pacientes con bulimia y anorexia nerviosa purgativa las pruebas sobre el estado periodontal son conflictivas. Los informes no encontraron diferencias en cuanto a complicaciones de placa gingival y niveles de inserción gingival entre anoréxicos y bulímicos. Los resultados de los índices gingivales no fueron estadísticamente diferentes entre los grupos de anoréxicos, bulímicos y controles. Philipp et al. informaron de un mayor sangrado en el surco del grupo control, mientras que Touyz et al. encontraron menor número de sitios con hemorragias en sus controles. La pérdida de inserción no fue mayor entre los sujetos con trastornos alimentarios (10).

Los pacientes con trastornos alimen-

Tratamiento periodontal en un paciente con bulimia y anorexia

Dolangevich, Evelyn Ruth, Boero López, Edgardo Oscar.

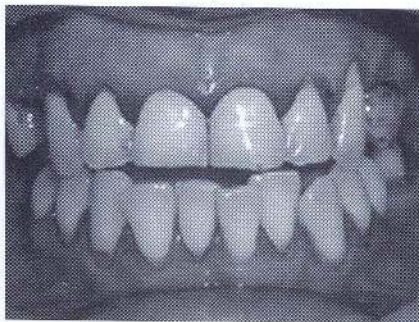


Figura 12

tarios mostraron menos signos de inflamación gingival (anorexia: 14,6%; bulimia: 12,5%; controles: 44,7%) (12).

Los pacientes con bulimia nerviosa mostraron erosión del esmalte en mayor número y severidad de dientes. También una mayor retención de placa dental, más cantidad de caries y cambios en la secreción salival (flujo salival estimulado y flujo salival en reposo eran pobres, aunque tienen más bajos valo-

res de pH, pero dentro del rango normal) (13).

Estos resultados ponen de manifiesto la necesidad de una estrecha cooperación entre el odontólogo y el médico del paciente, que resultará mejorar el diagnóstico y tratamiento de esta enfermedad.

CONCLUSIONES

Los pacientes cuyos dientes han sido dañados como consecuencia de un trastorno alimentario tienen más probabilidades de consultar en primer lugar al odontólogo que al médico general. El especialista dental puede, en algunos casos, estar en condiciones de ayudar a hacer el diagnóstico inicial y puede influir en el progreso y desarrollo de la atención médica y psicológica proveyendo apoyo en el cuidado bucal (13).

Son coincidentes con el caso clínico

tratado las investigaciones que encontraron como alteración más común a la gingivitis en los casos de pacientes con bulimia y anorexia nerviosas.

Este caso se trató en principio como uno de alto riesgo de caries por los antecedentes de su historia clínica, pero dado el resultado del estudio de saliva, sumado a los excelentes resultados en las sesiones de mantenimientos, podría reubicarla como un paciente de bajo riesgo de enfermedad periodontal y caries 13, pero está supeditado a su evolución en la fase sistémica, por los antecedentes de recaídas que suelen tener éstas patologías.

Este estudio ha posibilitado el análisis de datos que muestran la importancia del diagnóstico precoz y la necesidad de la implementación de programas preventivos en pacientes con trastornos de la conducta alimentaria que contribuirían a disminuir las secuelas de la enfermedad.

BIBLIOGRAFÍA

1. GARCÍA DE VALENTE M. S., BORDONI N., ROZENSZTEJN R., PIÑERO J., ARMATTA A. Trastornos de la conducta alimentaria en adolescentes: componente salud bucal de un encuadre interdisciplinario. *Boletín de la Asociación Argentina de Odontología para Niños*. 2003; 32 (3): 23-7
2. NUNN JH. Prevalence of dental erosion and the implications for oral health. *Eur J Oral Sci*. 1996; 104: 156-61
3. HUGHES JA., WEST NX., PARKER DM ET AL. Development and evaluation of a low erosive blackcurrent juice drink. Final drink and concentrate, formulae comparisons in situ and overview of the concept. *J Dent*. 1999; 27:34 5-50
4. ZARATE O. G., CASTELLANOS J. L., GUZMÁN LP. Anorexia y Bulimia en Odontología. *Rev. Asoc. Dental Mexicana. Series en Medicina Bucal VIII*. 2004; 61 (3):117-20
5. RONDEROS M., RIDER M. I. Evaluación del riesgo en la práctica clínica. *Periodontology 2000*. 2005; 9: 120-35
6. ANDERSON MH, BALES D., MONEY K. Modern management of dental caries: The cutting edge is not dental bur. *J Am Dent Assoc*. 1993; 124:3-44
7. PIOVANO S. Factores y nivel de riesgo de las enfermedades producidas por placa. Segunda parte: medidas preventivas. *Revista de la FACULTAD DE Odontología UBA*. 2005; 20 (48):25-35
8. PIOVANO S. Factores y nivel de riesgo de las enfermedades producidas por el biofilm de placa. Primera parte. *Revista de la Facultad de Odontología UBA*. 2004; 19 (47): 1933-41
9. MILOSEVIC A., DAWSON L. J. Salivary factors in vomiting bulimics with and without pathological tooth wear. *Caries Res*. 1996; 30: 361-66
10. MILOSEVIC A., Trastornos de la conducta alimentaria y el dentista. *British Dental Journal*. 1999; 86 (3) 186: 109-13
11. ALI DENA A., BROWN R. S., RODRÍGUEZ L., MOODY E. L., NASR MAHMOUD F. Dental erosion caused by silent gastroesophageal reflux disease. *JADA*. 2002; 133: 734-37
12. WILLERSHAUSEN B., PHILIPP E., PIRKEK M., FICHTER M. Complicaciones orales de los pacientes con anorexia nerviosa y bulimia nerviosa. *Zahn Mund Kieferheilkdzentralbl*. 1990 (4): 293-99
13. PASYNSKAE E., LIMANOWSKA SHAW H., SLOPIEN A., RAJEWSKI A. Evaluación de la salud oral en la bulimia nerviosa. *Jour Psychiatr Pol*. 2006; 40 (1): 109-18.

SERVICIOS

La biblioteca, atiende de lunes a viernes, de 08:00 a 17:30 hs.

Préstamo de material bibliográfico a domicilio: Para hacer uso de este servicio es indispensable la presentación del carnet de socio de la Biblioteca. Se permite retirar un máximo de 2 libros por usuario, por un plazo de 7 días. Las revistas, el material de referencia y ciertos fondos especiales, pueden ser consultados únicamente en Sala de Lectura.

Lectura en sala: Este servicio se brinda en forma gratuita. El único requisito es la presentación de un documento para acceder al fondo bibliográfico.

Referencias Electrónicas: En esta sala el usuario podrá hacer búsquedas bibliográficas sobre temas odontológicos o relacionados a ella y acceder a bases de datos propias, locales, nacionales e internacionales.

Búsquedas bibliográficas: Mediante una solicitud, se realiza la búsqueda de información en bases de datos propia, nacionales, internacionales e Instituciones relacionadas con nuestra Biblioteca.

Servicio de scaneo de imágenes y diapositivas: Este servicio será solicitado al personal de biblioteca y abonado al ser entregado.

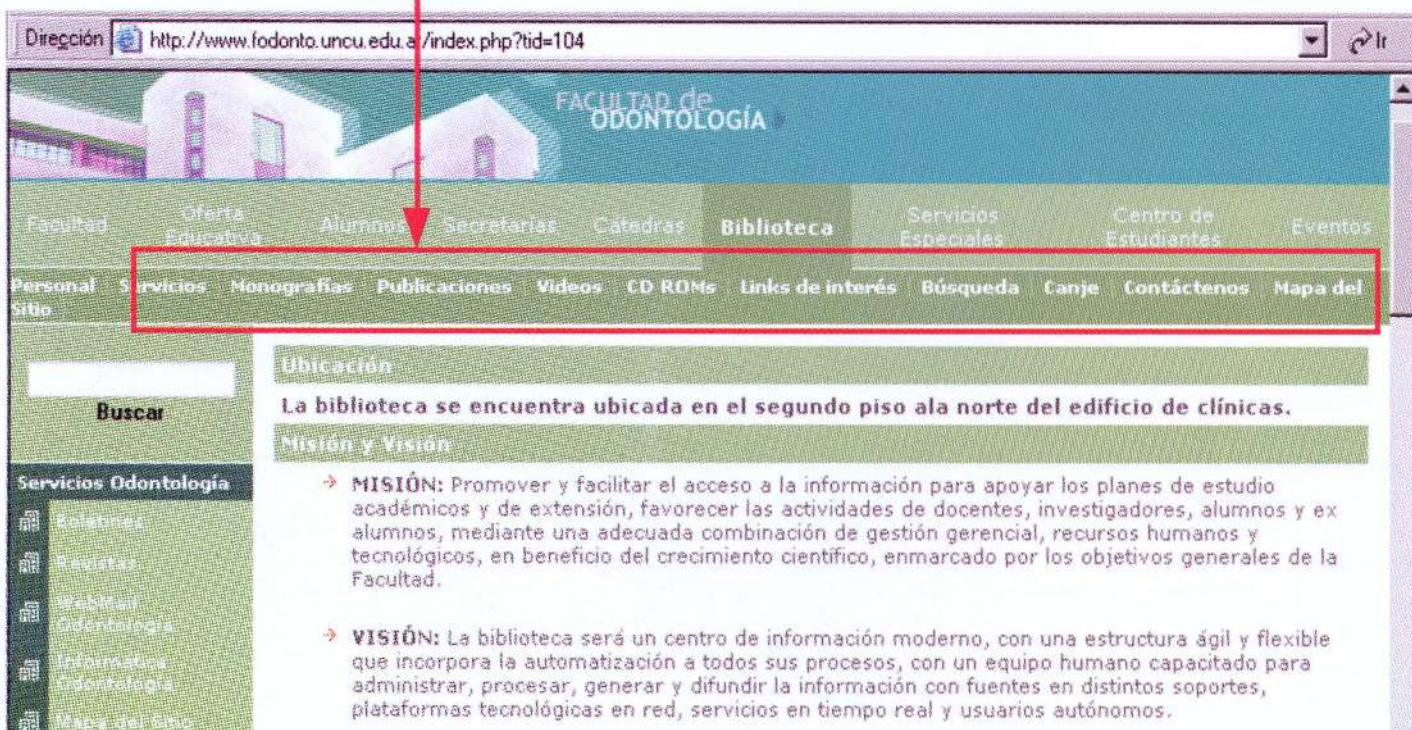
Videoteca: Se podrá hacer uso de esta sala, previa solicitud en Biblioteca.

Carnet Único: Este carnet permite, a los usuarios, retirar material bibliográfico de cualquier biblioteca de la U.N.Cuyo. Requisitos: recibo del pago del arancel (abonar en contaduría, edificio de gobierno).

Capacitación de usuarios (ALFIN): Se dictarán cursos de ALFABETIZACION INFORMACIONAL, dirigidos a alumnos, docentes e investigadores de la Facultad de Odontología. Estos cursos serán teórico-práctico.

PRODUCTOS

Para poder acceder a los distintos productos que ofrece la biblioteca, deberá hacer clic en cualquiera de las opciones que aparecen en el **submenú**



The screenshot shows the website interface for the Faculty of Dentistry. The address bar displays <http://www.fodonto.uncu.edu.ar/index.php?tid=104>. The main header features the text "FACULTAD DE ODONTOLÓGIA" above a navigation menu. The menu items are: Facultad, Oferta Educativa, Alumnos, Secretarías, Cátedras, **Biblioteca**, Servicios Especiales, Centro de Estudiantes, and Eventos. A red box highlights a sub-menu below "Biblioteca" containing: Personal Sitio, Servicios, Monografías, Publicaciones, Videos, CD ROMs, Links de interés, Búsqueda, Canje, Contáctenos, and Mapa del Sitio. A red arrow points from the text "submenú" in the preceding paragraph to this sub-menu. Below the navigation menu, there is a search bar with the label "Buscar" and a "Servicios Odontología" sidebar with links to: Colección, Revistas, Webmail Odontología, Informacion Odontología, and Mapa del sitio. The main content area includes a section titled "Ubicación" with the text: "La biblioteca se encuentra ubicada en el segundo piso ala norte del edificio de clínicas." Below this is a section titled "Misión y Visión" with two bullet points:

- **MISIÓN:** Promover y facilitar el acceso a la información para apoyar los planes de estudio académicos y de extensión, favorecer las actividades de docentes, investigadores, alumnos y ex alumnos, mediante una adecuada combinación de gestión gerencial, recursos humanos y tecnológicos, en beneficio del crecimiento científico, enmarcado por los objetivos generales de la Facultad.
- **VISIÓN:** La biblioteca será un centro de información moderno, con una estructura ágil y flexible que incorpora la automatización a todos sus procesos, con un equipo humano capacitado para administrar, procesar, generar y difundir la información con fuentes en distintos soportes, plataformas tecnológicas en red, servicios en tiempo real y usuarios autónomos.

Biblioteca

Ubicación

Segundo piso ala norte del edificio de Clínicas

Horario de atención

Lunes a viernes de 8:00 a 17:30 hs.

Página web:

www.fodontto.uncu.edu.ar

Correo electrónico:

bibliotecaodonto@fodontto.uncu.edu.ar



Misión

Promover y facilitar el acceso a la información para apoyar los planes de estudio académicos y de extensión, favorecer las actividades de docentes, investigadores, alumnos y ex alumnos, mediante una adecuada combinación de gestión gerencial, recursos humanos y tecnológicos, en beneficio del crecimiento científico, enmarcado por los objetivos generales de la Facultad

Visión

La Biblioteca será un centro de información moderno, con una estructura ágil y flexible que incorpora la informatización a todos sus procesos, con un equipo humano capacitado para administrar, procesar, generar y difundir la información con fuentes en distintos soportes, plataformas tecnológicas en red, servicios en tiempo real y usuarios autónomos.

Servicios

- Préstamo de libros a domicilio y consulta en la Sala de lectura.
- Consulta en la Sala de lectura de publicaciones periódicas.
- Sistema de préstamo interbibliotecario.
- Búsquedas bibliográficas en distintas bases de datos (propia, de la Universidad, nacionales e internacionales).
- Escaneo de imágenes y diapositivas.
- Videoteca.
- Cursos de capacitación a usuarios (ALFIN).
- Asesoramiento.

Espacio Comercial

Colgate, una tecnología avanzada que proporciona alivio instantáneo y duradero de la hipersensibilidad dentinaria

En charla con Marcelo Romano representante de Colgate Profesional Región Cuyo nos comunicó que dentro de los grandes avances que viene realizando la Empresa, Colgate Profesional acaba de lanzar al mercado la Nueva Crema Desensibilizante "Sensitive Pro-Alivio" con Tecnología Pro-Argin. En resumen nos informó lo siguiente:

¿Qué hay realmente en el fondo de la hipersensibilidad dentinaria?

Afecta aproximadamente hasta un 57% de los pacientes. Ocurre cuando la dentina queda expuesta y los túbulos se encuentran abiertos en la superficie dental. La recesión gingival es la vía primaria por la cual la dentina es expuesta en la región cervical del diente. Una vez que la raíz está expuesta, la capa protectora de cemento es fácilmente removida, lo que resulta en túbulos dentinales abiertos.

¿Cuál es la relación entre estos túbulos abiertos y el dolor?

Basados en la Teoría Hidrodinámica de Brannstrom, la hipersensibilidad dentinaria es causada por movimientos del fluido en los túbulos dentinales abiertos. Calor, frío, aire y presión pueden causar movimiento rápido del fluido en los túbulos dentinales abiertos.

Cada uno de estos estímulos produce un movimiento o disturbio del fluido en el túbulo dental. Esta modificación en el flujo del fluido causa un cambio de presión dentro de la dentina, lo cual activa los nervios intra dentales causando una señal que es interpretada como dolor.

Ahora Colgate ofrece una solución clínicamente comprobada para el Alivio de la Hipersensibilidad Dentinaria introduciendo la Tecnología de avanzada de Pro Argin.

La misma contiene Arginina (un aminoácido natural encontrado en la saliva) y el Carbonato de Calcio.

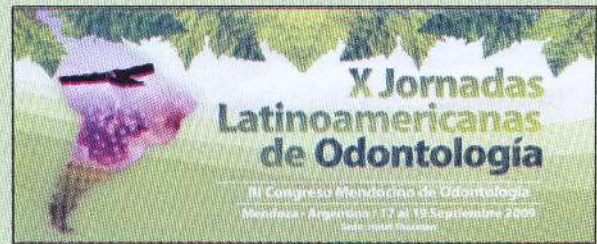Las últimas investigaciones sugieren que la Arginina y el Carbonato de Calcio interactúan a un pH fisiológico y se adhieren a la superficie dentinaria cargada negativamente, formando así una capa rica en calcio sobre la superficie que OBTURA y SELLA los túbulos dentinales.

La Tecnología Pro Argin desencadena una oclusión de los túbulos dentinales, la cual se mantiene intacta inclusive después de la exposición a ácidos, previniendo la transmisión de los estímulos productores de dolor.

Esta nueva crema Sensitive PRO-ALIVIO es de USO PROFESIONAL probada clínicamente para proporcionar alivio instantáneo a las pocas horas y duradero durante 4 semanas después de SOLO UNA APLICACIÓN fácil y rápida llenando una copa pulidora de goma para profilaxis. Para la aplicación utilice velocidad baja a moderada. Coloque el producto para pulir en cada superficie dental, particularmente en los lugares con síntomas de hipersensibilidad existente o potencial (puede aplicarse en toda la dentadura).

Puede utilizarse antes o después de procedimientos quirúrgicos dentales de tipo ambulatorios, tales como limpieza o curetaje radicular y además remueve las manchas leves.

Sensitive Pro Alivio se adquiere en Casas Dentales.



**SECRETARÍA DE
EXTENSIÓN UNIVERSITARIA
FACULTAD DE ODONTOLÓGIA
UNIVERSIDAD NACIONAL DE CUYO**

**Cartera de Servicios
para la Comunidad**



**Proyectos de
Extensión
Universitaria**



**Programa Nacional de
Voluntariado
Universitario**



**Territorialización
Relaciones Institucionales
e Internacionales
Convenios**



**Educación a Distancia
Vinculación: IMD, Red VITEC
Protocolo
Actividades Artístico culturales:
"Un cable a tierra"**



Normas para los autores

Los trabajos se enviarán a:

Facultad de Odontología - Universidad Nacional de Cuyo

Centro Universitario - Mendoza - CP: 5500 - Argentina

E mail: vicedecano@fodonto.uncu.edu.ar

Consultas: Facultad de Odontología - Universidad Nacional de Cuyo

Tels.: 54 261 4135007 - Interno: 2814 - Fax: 4494142

Deben enviarse los trabajos, tanto para publicación en la revista como para página web por Internet:

- Un original y tres copias.
- Escrito en hoja tamaño A-4, incluyendo las figuras y/o fotografías.
- Una copia en CD del texto con formato Microsoft Word. Típeado en mayúsculas y minúsculas.

El envío de la producción se considerará como autorización para su publicación y sólo se aceptarán trabajos que no hayan sido publicados con anterioridad en otra revista, ni se encuentren bajo evaluación para el mismo fin.

El autor/res serán notificados de la evaluación bajo los siguientes conceptos generales:

- **Aceptado** para su publicación
- **Necesidad de revisión** (por parte del autor)
- **Devolución sin publicación**

El trabajo aceptado se publicará en la edición de la revista que el Comité Científico determine. No se devolverán los textos aceptados. Según su contenido, los trabajos se clasifican en las siguientes categorías:

- **Trabajo de investigación científica**
- **Trabajo de divulgación (actualización o revisión)**
- **Casos clínicos**

Trabajos de investigación: son trabajos inéditos, es decir, producto de experiencias de investigación básica o clínica que sean un

aporte específico a una disciplina dentro de la Odontología.

Constará de:

- Título, en lo posible conciso y claro.
- Nombre del o los autores
- Resumen: no más de 150 palabras en español y su equivalente en inglés.
- Introducción
- Materiales y métodos
- Resultados
- Conclusiones
- Bibliografía

- Extensión máxima: 8 (ocho) carillas incluyendo las figuras y/o fotografías. Aproximadamente 1.000 caracteres.

Trabajo de divulgación (actualización o revisión): serán considerados tales, aquellos que informen acerca del estado actual del conocimiento sobre el tema, con bibliografía profusa y debidamente referenciada en el texto.

Constará de:

- Título, conciso y claro
- Nombre del o los autores
- Resumen: no más de 150 palabras en español y su equivalente en inglés
- Introducción
- Desarrollo
- Conclusiones
- Bibliografía
- Extensión máxima: 8 (ocho) carillas, incluyendo figuras. Aproximadamente 1.000 caracteres.

Casos clínicos: son descripciones de situa-

ciones clínicas no habituales. Su estructura deberá ser:

- Título: conciso y claro
- Nombre del o los autores
- Introducción
- Caso clínico: descripción, que puede acompañarse de gráfico y/o fotografía.
- Discusión
- Bibliografía: se puede expresar la cita más relevante y dejar la posibilidad de que un interesado solicite al Comité Editor toda la bibliografía acopiada por el autor y que no es publicada.
- Extensión: no más de 4 (cuatro) carillas, incluyendo figuras. Aproximadamente 500 caracteres.

Precisiones:

Los autores deberán observar las siguientes precisiones, cualquiera sea la categoría en que se inscriba su trabajo para publicación:

Título: debe ser claro y conciso. Su extensión debe ser la menor posible.

Autores: los autores deberán expresar sus nombres completos. Debe constar el nombre de la o las instituciones donde se realizó el trabajo, la dirección postal y dirección electrónica del autor y su respectivo grado académico o profesional.

Resumen o abstract: no debe tener una extensión mayor de 150 palabras, en idioma español y su equivalente en inglés. Debe ser claro, de modo tal que sintetice los contenidos más relevantes y las conclusiones del tra-

Publicaciones

bajo. Puede hacer referencia a la línea de investigación seguida por otros investigadores.

Palabras clave o key words: en número no mayor de 5 (cinco), serán los términos más representativos del contenido del trabajo, de forma tal que permita su inclusión en una base de datos. Deberán expresarse en español y su traducción al inglés.

Ilustraciones: Deben ser digitalizadas, cuyas dimensiones no excederán ni serán inferiores a 20 cm. x 30 cm., resolución: 300 DPI y en formato JPG o TIF. Las mismas pueden ser:

- Radiografías: tomadas con cualquier técnica, deben ser nítidas y con buen contraste
- Fotografías: don buen contraste y nítidas.
- Dibujos esquemáticos. El autor debe indicar la ubicación adecuada de los mismos en el texto.

- Gráficos o tablas: deben ser presentadas como archivo adjunto en el programa en el que fue realizado originalmente y en CD.

En todos los casos, deben ir acompañadas de una breve leyenda y número de orden al pie. Es conveniente que éstas sean adjuntadas en hoja aparte.

(*) Las impresiones de fotos o gráficos en color tienen un costo adicional a cargo del autor o los autores, el que deberá ser consultado al Comité Editor.

Introducción: incluye las hipótesis, objetivos y/o contenidos más relevantes. Con una reseña de los resultados más importantes y una breve referencia a las conclusiones y/o discusión. La introducción incluye referencias bibliográficas que serán indicadas con un número entre paréntesis.

Materiales y métodos: debe ser un resumen claro y lo suficientemente completo para promover su transferencia a otros investigadores.

Resultados: debe presentarse lo que se obtuvo, de la forma más adecuada: gráficos, tablas, sin abundar en explicaciones.

Discusión: consiste en la interpretación por los autores de los resultados, donde pueden expresar coincidencias o desacuerdos con investigaciones similares.

Conclusiones: las mismas son el sustento de la investigación, basadas en los resultados y perfiladas en la discusión.

Bibliografía: las referencias bibliográficas que a lo largo del texto se expresan entre paréntesis con números, se expresarán del siguiente modo:

a) Si son artículos de revistas:

- Nombre del autor o autores (hasta tres, seguido con la expresión "et al") indicando el apellido completo y las iniciales del nombre en mayúsculas, sin punto.

- Año de la publicación entre paréntesis.

- Título del trabajo

- Título abreviado de la revista según normas internacionales.

- Volumen en negrita.

- Capítulo o número del fascículo.

- Página inicial y final

b) Si son libros:

- Nombre del autor o autores (con las mismas indicaciones anteriores)

- Año

- Título del libro

- Edición

- Lugar de publicación. Editorial. Volumen.

- Capítulo o número de páginas.

Nota: estas mismas normas para los autores serán traducidas al inglés por el Comité Editor.

Otras secciones de la revista: estas serán escritas por los integrantes del Comité Científico y quienes deseen participar, comunicándose con el mismo a la dirección editorial y/o a las direcciones electrónicas u otro medio especificado en la revista para este fin.

Editorial

Comentarios bibliográficos

Actividades científicas

Misceláneas

PROPUESTA DE ÁREAS TEMÁTICAS

BIOLOGÍA ORAL:

- Anatomía, Histología y Embriología
- Química Biológica y Física Biológica
- Biología Celular y Molecular
- Microbiología
- Farmacología
- Patología Bucal
- Fisiología

ODONTOLOGÍA CLÍNICA

- Odontología Preventiva
- Operatoria Dental
- Clínica Propedéutica
- Cirugía
- Periodontología
- Prostodoncia
- Ortodoncia
- Radiologías
- Odontopediatría
- Anestesiología
- Estomatologías.
- Endodoncia

MATERIALES Y AVANCES TECNOLÓGICOS

- Materiales Dentales.
- Diagnóstico por imágenes
- Diagnóstico computarizado
- Materiales ortodónticos
- Materiales prostodónticos

HUMANIDADES Y CIENCIAS SOCIALES

- Psicología
- Sociología
- Antropología
- Pedagogía Universitaria

Artículo:

PREVALENCIA DE CARIES DE PREESCOLARES DEL GRAN MENDOZA EXPRESADA A TRAVÉS DE LOS ÍNDICES ceod E ÍNDICE DE SIGNIFICACIÓN DE CARIES - MENDOZA. REPÚBLICA ARGENTINA.

• **PÁGINA 36:**

Donde dice Autores, debe decir:

FERNÁNDEZ, Claudia Nélica

Coordinadora Académica Carrera de Especialización en Odontología para niños y adolescentes.

Docente de la Cátedra Integrada II y III, Módulo Odontopediatría. F.O U.N.Cuyo

VUOTO Elena Rosa.

Profesora Titular de la Cátedra Integrada II, Módulo Odontopediatría. F.O U.N.Cuyo

CAMBRIA RONDA Salvador

Docente de la Cátedra Integrada II y III, Módulo Odontopediatría. F.O U.N.Cuyo

PRIGIONE, Carlos

Profesor Emérito de la F.O U.N.Cuyo y Director de la Carrera de Especialización en Odontología para niños y adolescentes.

BORJAS María Inés

Profesora Adjunta Cátedra Diagnóstico Clínico y Socioepidemiológico. F.O U.N.Cuyo

de la ROSA Guillermo

Docente de la Cátedra Integrada II y III, Módulo Odontopediatría. F.O U.N.Cuyo.

RUBIO, Guillermo

Docente de la Cátedra Integrada II y III, Módulo Odontopediatría. F.O U.N.Cuyo.

GIAMPORSTONE Verónica

Docente Ad Honorem Cátedra Integrada II y III, Módulo Odontopediatría. F.O U.N.Cuyo

VUOTO Juan I

Docente Ad Honorem Cátedra Integrada II y III, Módulo Odontopediatría. F.O U.N.Cuyo

CABRERA Diego

Docente Ad Honorem Cátedra Integrada II y III, Módulo Odontopediatría. F.O U.N.Cuyo.

• **PÁGINAS 36 a 42:**

Donde dice Ceod, debe decir ceod.

Donde dice CEOD, debe decir ceod.

Tanto en el texto, como en los gráficos y tablas.

• **PÁGINA 36:**

Donde dice ..."As the prevalence of caries intrerpretada through the average value of DMFTor DMFT not correctly reflect the bias of the distribution of the data"....

Debe decir:... "As the prevalence of caries intrerpretada through the average value of dmft or DMFT not correctly reflect the bias of the distribution of the data".....

Donde dice:... "It was calculated DMFT and the SiC in preschool children "....

Debe decir: ..." It was calculated dmft and the SiC in preschool children".....

Donde dice:... "It was determined for DMFT an average rate of 3.27 + - 3.34"

Debe decir: .."It was determined for dmft an average rate of 3.27 + - 3.34".....

• **PÁGINA 37:**

Donde dice: ..." When the DMFT is seen discriminating it's items".....

Debe decir: ". When the dmft is seen discriminating it's items"...

Donde dice: ..."There was a statistically significant difference for DMFT mayor for children"...

Debe decir: ..."There was a statistically significant difference for dmft mayor for children".....



Universidad Nacional de Cuyo

Facultad de Odontología - Secretaría de Posgrado

Maestría en Gestión Estratégica en Sistemas y Servicios de Salud Bucal

DIRECTOR: PROF. DRA. NOEMI BORDONI

CONEAU: Acreditación en Trámite

Cursado y duración: 20 meses presenciales - 1230 horas

Especialización en Periodoncia

DIRECTOR: PROF. DRA. ESTELA MARIA RIBOTTA DE ALBERA.

CONEAU: Acreditada por Resolución 326/09

Cursado y duración: 30 meses

24 meses presenciales - 1023 Horas

Especialización en Odontología Restauradora (Operatoria Dental y Biomateriales)

DIRECTOR: PROF. DR. MARTÍN EDELBERG

CONEAU: Acreditada por Resolución 276/09

Cursado y duración: 32 meses

26 meses presenciales - 1500 horas

Especialización en Odontología para Niños y Adolescentes

DIRECTOR: PROF. DR. CARLOS SALVADOR PRIGIONE

CONEAU: Acreditada por Resolución 296/08

Cursado y duración: 38 meses

32 meses presenciales - 1237 horas

Especialización en Ortodoncia y Ortopedia Dentofacial

DIRECTOR: PROF. DR. PEDRO MIGUEL ELÍAS SALES

CONEAU: Acreditada por Resolución 95/09

Cursado y duración: 42 meses - 2180 horas

Especialización en Prostodoncia

DIRECTOR: PROF. DR. JUAN CARLOS ALBERA

CONEAU: Acreditada por Resolución 294/08

Cursado y duración: 30 meses

24 meses presenciales - 1067 horas

INSCRIPCIÓN ABIERTA A TODAS LAS CARRERAS

ADemás OFRECEMOS CURSOS DE POSGRADO, DE CAPACITACIÓN Y PERFECCIONAMIENTO, DE CORTA Y LARGA DURACIÓN EN TODAS LAS ESPECIALIDADES.

VISITE NUESTRA PAGINA WEB: WWW.FODONTO.UNCU.EDU.AR

Más información:

Secretaría Posgrado: posgrado@fodonto.uncu.edu.ar

T.E 0261-4135317

