

Relato de experiencia en el uso de prótesis de paladar

Report of experience in the use of palate prosthesis

AUTORES

MARÍA LAURA FERNÁNDEZ SALTO

Odontóloga-Ortodoncista del Programa de Prevención y Tratamiento de Malformaciones Craneofaciales. Ministerio de Salud. Mendoza, Argentina. Odontóloga. Especialista en Ortodoncia y Ortopedia Dentofacial. Docente de la Carrera de Especialización en Ortopedia y Ortodoncia Dentofacial. Facultad de Odontología UNCuyo. lalasalto@hotmail.com

MARÍA ALICIA DENEGRI

Dra. en Fonoaudiología Fonoaudióloga del Programa de Prevención y Tratamiento de Malformaciones Craneofaciales. Ministerio de Salud. Mendoza, Argentina. JTP Cátedra de Cirugía Bucomaxilofacial. Facultad de Odontología UNCuyo. Docente de la Carrera de Especialización en Ortopedia y Ortodoncia Dentofacial. Facultad de Odontología UNCuyo Mendoza Argentina.

MARÍA LAURA MONLLOR

Licenciada en Fonoaudiología Fonoaudióloga del Programa de Prevención y Tratamiento de Malformaciones Craneofaciales. Ministerio de Salud. Mendoza, Argentina.

ALEJANDRA GONZÁLEZ MAROTTA

Licenciada en Fonoaudiología Fonoaudióloga del Pro-

grama de Prevención y Tratamiento de Malformaciones Craneofaciales. Ministerio de Salud. Mendoza, Argentina.

DANIEL DÍAZ

Protesista Dental, matriculado en la Facultad de Odontología de la UNCuyo, Mendoza.

HOMERO CARNEIRO AFERRI

Odontólogo del Servicio de Prótesis de Paladar del Hospital de Rehabilitaciones de Anomalías Craniofaciales. Universidad de São Paulo, Campus Bauru, Brasil; Maestría en Fonoaudiología por la Facultad de Odontología de Bauru en la Universidad de São Paulo, Brasil; Estudiante de Doctorado en Ciencias de la Rehabilitación del Hospital de Rehabilitación de Anomalías Craniofaciales. Universidad de São Paulo – Brasil.

JENIFFER DE CÁSSIA RILLO DUTKA

PhD, Fonoaudióloga Docente del Departamento de Fonoaudiología de la Facultad de Odontología de Bauru y Orientadora del Programa de Post Graduación en Ciencias de la Rehabilitación del Hospital de Rehabilitación de Anomalías Craniofaciales. Universidad de San Pablo, Campus Bauru, Brasil.

RESUMEN

Introducción: La disfunción velofaríngea (DVF) es el resultado de un inadecuado funcionamiento de estructuras dinámicas que trabajan para controlar el mecanismo velofaríngeo, (paladar blando, las paredes laterales y pared posterior de faringe) que separa las cavidades nasal y oral durante el habla. La DVF, causada por falta de tejidos se denomina insuficiencia velofaríngea (IVF), y es un factor generador de problemas en el habla por defecto estruc-

ABSTRACT

Introduction: *Velopharyngeal dysfunction (DVF) is the result of an inadequate functioning of dynamic structures who work to control the velopharyngeal mechanism (soft palate, lateral walls and posterior pharyngeal wall) that separates the nasal and oral cavities during speech. FVD, caused by lack of tissues, is called velopharyngeal insufficiency (IVF), and it is a factor that generates problems in speech due to a structural defect, which requires physical manage-*

Relato de experiencia en el uso de prótesis de paladar

María Laura Fernández Salto; María Alicia Denegri; María Laura Monllor; Alejandra González Marotta; Daniel Díaz; Homero Carneiro Aferrri; Jeniffer de Cássia Rillo Dutka

tural, que requiere tratamiento de manejo físico pudiendo ser este abordado desde la reparación quirúrgica o con prótesis de paladar^{1,2}. La corrección de la IVF debe ser realizada por un equipo interdisciplinario³.

Método: se confeccionaron las correspondientes prótesis de paladar en cuatro pacientes adolescente/adultos seleccionados, sin posibilidades de reparación quirúrgica del esfínter velofaríngeo. Se realizó seguimiento, control y terapia. Se analizaron los resultados obtenidos.

Conclusiones: Los resultados positivos solo fueron observados claramente en los pacientes que realizaron su tratamiento fonoaudiológico específico luego de la colocación de su prótesis de paladar obturadora con bulbo.

Palabras claves: fisuras palatinas, disfunción velofaríngea, prótesis de paladar, secuelas de habla, terapia.

ment treatment, which can be approached from surgical repair or with palatal prosthesis^{1,2}. The correction of the IVF must be carried out by an interdisciplinary team³.

Method: the corresponding palate prostheses were made in four selected adolescent / adult patients, without the possibility of surgical repair of the velopharyngeal sphincter. Follow-up, control and therapy were carried out. The results obtained were analyzed.

Conclusions: The positive results were only clearly observed in the patients who underwent their specific speech therapy treatment after the placement of their bulbous obturator palate prosthesis.

Key words: cleft palate, velopharyngeal dysfunction, palatal prosthesis, speech sequelae, therapy.

INTRODUCCIÓN

Función velofaríngea

El paladar blando y las paredes faríngeas (laterales y posterior) constituyen una estructura muscular funcional, la cual actúa separando la cavidad oral de la nasal durante las funciones orales.

El cierre velofaríngeo a su vez se produce por la elevación y posteriorización del paladar blando y puede estar asociado a medialización de las paredes laterales de la faringe y la anteriorización de la pared posterior de la faringe⁴. La válvula velofaríngea regula la resonancia del habla, así como también funciones orales no verbales tales como soplar, silbar, chupar y deglutir⁵. Del buen funcionamiento del mecanismo velofaríngeo (MVF) va a depender en gran parte la calidad, potencia de la voz y la posibilidad de lograr claridad en las consonantes orales⁶. La función de cierre en el habla, es primordial en la emisión de consonantes orales (sobre todo en las explosivas, fricativas y africadas) para posibilitar la compresión del aire en el punto articulatorio y liberarlo con la suficiente presión. Durante la producción de los sonidos nasales el mecanismo

velofaríngeo (MVF) permanece abierto permitiendo la entrada de energía acústica en la cavidad nasal. Para lograr una resonancia equilibrada, una cualidad vocal con riqueza y poder establecer una presión aérea necesaria para explosión y fricción durante la producción de consonantes claras y precisas, la capacidad de abrir y cerrar el mecanismo velofaríngeo (MVF) es esencial.

Son muchas las variables que pueden influir en el funcionamiento velofaríngeo incluyendo: el tamaño y la forma de la faringe, el grado de abertura del MVF, el grado de tensión de los pilares de las fauces (palatogloso, palatofaríngeo), el grado de tensión del velo del paladar, la presencia, forma y tamaño de las amígdalas palatinas y adenoides como así también, la existencia de fístula en el paladar.

Fisuras y DVF

En pacientes que presentan fisuras en las que se encuentra involucrado el paladar blando, el funcionamiento de este esfínter puede verse alterado encontrándose una insuficiencia velofaríngea (IVF): no convergencia del velo contra la pared posterior de la faringe duran-

te el habla con ausencia en la posibilidad de cierre velofaríngeo por defecto estructural. Este concepto se emplea para definir cualquier defecto estructural del velo o de las paredes velofaríngeas a nivel de la nasofaringe, donde no existe tejido suficiente para lograr el cierre del EVF. Puede tener como etiología una insuficiencia de tejido (paladar corto, por ejemplo), una incompetencia neuro-motora (parálisis) o una incompetencia funcional (error de aprendizaje del funcionamiento velofaríngeo para habla). El objetivo principal de la cirugía de paladar es crear un paladar intacto, tanto anatómico como funcional para lograr una buena alimentación y arribar a un habla normal, para ello, el sujeto debe ser capaz de cerrar completamente el esfínter velofaríngeo.

Uno de los problemas funcionales más importantes observados en fisuras son los desórdenes del habla que se presentan como complicación de la palatoplastia primaria la cual requerirá una reparación quirúrgica secundaria en aproximadamente el 25% de los pacientes^{7,8}. La IVF se evidencia en el habla del paciente con fisura por presentar hiper-nasalidad, escape de aire nasal, débil

Relato de experiencia en el uso de prótesis de paladar

María Laura Fernández Salto; María Alicia Denegri; María Laura Monllor; Alejandra González Marotta; Daniel Díaz; Homero Carneiro Aferri; Jeniffer de Cássia Rillo Dutka

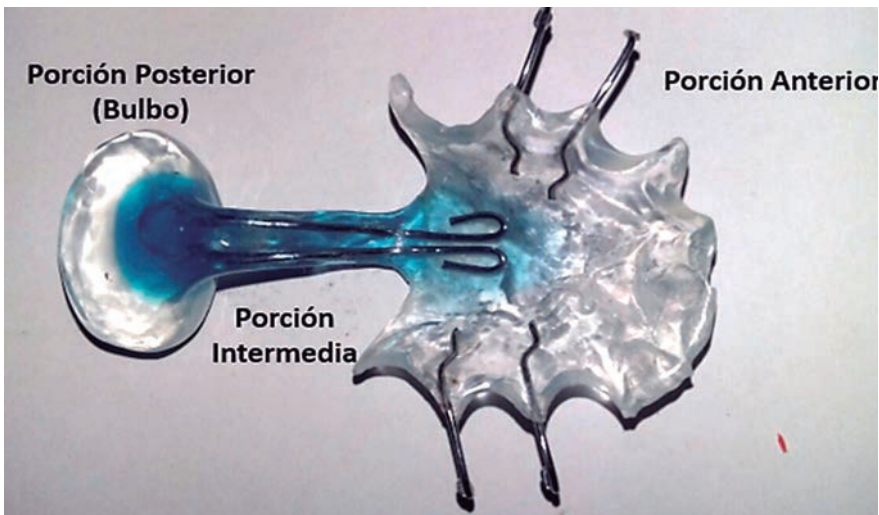


Figura 1: Prótesis de paladar de tipo obturador faríngeo ilustrando la porción anterior, intermedia y porción posterior (bulbo).

presión intraoral durante la producción de sonidos orales y uso de lugares atípicos de producción de sonidos (articulaciones compensatorias), gestos faciales e hiperfunción vocal^{9, 10, 11, 12}. La IVF cuyo origen es un defecto estructural, requiere tratamiento de manejo físico pudiendo ser este abordado desde la reparación quirúrgica o con prótesis de paladar^{1, 2}. La corrección de la IVF debe ser realizada por un equipo interdisciplinario que incluye fonaudiólogo, odontólogo, cirujano maxilofacial y plástico y técnico dental³.

Evaluación del habla

Es indispensable que la evaluación de la disfunción velofaríngea sea realizada por un fonaudiólogo especializado. Se debe comenzar con una evaluación perceptual para valorar articulación, resonancia, emisión nasal y voz¹¹. Entre los diversos métodos para la evaluación perceptiva auditiva se puede realizar diagnóstico diferencial utilizando el test de Hipernasalidad (THIPER) y de emisión de aire nasal (TEAN) para evaluar función o disfunción velofaríngea. Los test son de aplicación simple y práctica^{13, 14}. Fonaudiólogos participan de evaluación

instrumental para visualizar la función velofaríngea durante el habla y elegir el manejo apropiado del esfínter^{15, 16}.

Prótesis de paladar

Numerosos artículos describen el uso de prótesis de paladar como un tratamiento efectivo tanto como una alternativa a la cirugía o como un procedimiento secundario para mejorar el cierre velofaríngeo¹⁷. El principio básico de la prótesis de paladar es obturar una fístula (placa obturadora) o corregir la DFV durante el habla¹⁸. Se describen dos tipos de prótesis usados en la corrección de DVF, las prótesis elevadoras de paladar (eleva el paladar blando hacia la velofaringe) y los obturadores faríngeos o bulbos faríngeos (obturador adaptado en tamaño y forma al gap del esfínter velofaríngeo durante la fonación). La prótesis de paladar de tipo obturador faríngeo (Figura 1) consiste en un aparato intrabucal removible, que se adapta a las necesidades anatómicas individuales de cada paciente. Consta de una porción anterior, una intermedia y una posterior o bulbo¹⁹. La porción anterior es muy versátil, según la necesidad del paciente puede ser una prótesis parcial removible, una prótesis

completa o una simple placa acrílica²⁰. La función de la porción anterior es la de retención de la prótesis de paladar y de estabilidad de la misma en el habla y la alimentación. La porción intermedia es la que conecta la porción anterior y la porción posterior (obturador faríngeo). Esta última tiene la función de reducir el espacio velofaríngeo durante el habla^{21, 22, 23, 24}.

Cabe destacar que la confección del bulbo es realizada por el odontólogo (en nuestro equipo es llevado a cabo por una ortodoncista especializada) con el auxilio del fonaudiólogo quien monitorea el escape de aire de ciertos fonemas emitidos por el paciente. Esta prótesis está indicada cuando hubiera una contraindicación médica de cirugía, cuando la cirugía secundaria debe ser postergada (a la espera del crecimiento craneofacial), cuando hay poco o ningún movimiento de las paredes faríngeas o cuando hubiera mal pronóstico de faringoplastia. También se utiliza como método de diagnóstico del error de aprendizaje del funcionamiento velofaríngeo para habla, particularmente en casos de velofaringe hipodinámica^{25, 26}. Dentro de las ventajas podemos describir: es un método menos invasivo que una cirugía, ya que sus procedimientos implican menores riesgos para el paciente, en comparación con los riesgos presentes en un procedimiento quirúrgico. Tiene una gran versatilidad, ya que su conformación y tamaño se realizan de acuerdo con las necesidades de cada paciente. Es un tratamiento reversible que se puede detener en cualquier momento, y el paciente puede retirarlo para dormir, evitando molestias respiratorias. Se realiza con el paciente despierto, sin anestesia ni sedación, lo que permite una retroalimentación instantánea a través del habla. Actúa como herramienta de diagnóstico en casos cuyo éxito de corrección quirúrgica secundaria de paladar blando es cuestionable. Se puede usar

Relato de experiencia en el uso de prótesis de paladar

María Laura Fernández Salto; María Alicia Denegri; María Laura Monllor; Alejandra González Marotta; Daniel Díaz; Homero Carneiro Aferrí; Jeniffer de Cássia Rillo Dutka

para cambiar el patrón de movimiento de las paredes faríngeas, en los casos de velofaringe hipodinámica²⁷.

Material y Método:

El presente trabajo se llevó a cabo en el Programa de Prevención y Tratamiento de Malformaciones Craneofaciales, Ministerio de Salud, Mendoza, Argentina, durante el año 2017. Se seleccionaron inicialmente 8 pacientes entre 15 y 28 años de edad con distintas características de IVF. Estos pacientes no reunían los requisitos quirúrgicos para su reparación según evaluación del Servicio de Cirugía.

Descripción de los casos:

Inicialmente se seleccionaron 8 pacientes
 n°1: 15 años/Fisura palatina/IVF leve.
 n°2: 16 años/FLAP bilateral/IVF severa/hipodinámica
 n°3: 23 años/FLAP unilateral/IVF moderada.
 n°4: 20 años/FLAP unilateral/IVF moderada
 N°5: 23 años/FLAP unilateral/IVF moderada
 N°6: 28 años/FLAP unilateral/IVF leve
 N°7: 17 FLAP bilateral/IVF severa
 N° 8: 15 FLAP unilateral/IVF moderada

Evaluaciones fonoaudiológicas realizadas pacientes:

Evaluación Perceptual: Se realiza evaluación de la articulación en lenguaje repetido y espontáneo, documentado con registro filmado de la muestra de habla.

Test de Hipernasalidad (Cul de Sac): solicita la emisión prolongada (con y sin oclusión de narinas). Cuando se detecta auditivamente diferencia de la resonancia entre las dos situaciones de emisión: (+) indicativo de presencia de hipernasalidad.

Test de Hiponasalidad. Test de emisión de aire nasal: se utiliza un espejo de Glatzel colocado debajo de las narinas del paciente y durante la emisión de fo-

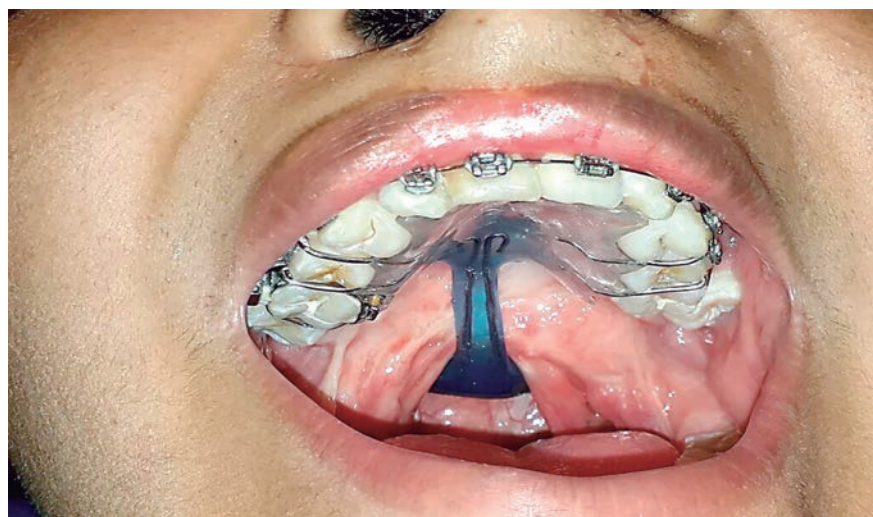


Figura 2: Prótesis de paladar de tipo obturador faríngeo en boca.

nemas orales: (+) indicativo de escape aéreo nasal.

Protocolo de Evaluación de la Función Velofaríngea: evalúa emisión nasal, movimientos faciales, resonancia de la voz y compensaciones articulatorias. Se obtiene como resultado un puntaje final indicativo del grado de insuficiencia velar²⁸.

Evaluación instrumental: Rinofibroscopía: permite observar de manera directa la anatomía y la función (fonación y deglución) del EVF desde una proyección superior.

Evaluación odontológica con especialista:

Del total de la muestra seleccionada desde el área fonoaudiológica, cuatro pacientes fueron postergados por presentar características no compatibles con el uso de prótesis de bulbo al momento de la evaluación.

N°5 (Patología periodontal)

N°6 (Trastorno del aprendizaje de la FVF)

N°7 (inserción baja del velo –poco espacio faríngeo)

N° 8 (corresponde ortodoncia primocirugía ortognática)

Estos pacientes fueron derivados a su tratamiento específico para adquirir las

condiciones necesarias para la colocación posterior del bulbo.

METODOLOGÍA

Confección de la prótesis:

Se debe tomar una impresión del maxilar superior de los pacientes seleccionados para enviar al técnico dental para la confección de la porción anterior de la prótesis de paladar según las necesidades de cada uno. Posteriormente se procede a la elaboración de la porción intermedia y posterior (pre bulbo). La misma se confecciona realizando un armazón en alambre recubierto de cera para modelaje especial. Nuevamente se deriva al técnico dental para su acrilización. Una vez de regreso, en el consultorio se procede a la prueba y adaptación de dicha prótesis, y se dan pautas de uso e higiene de la misma al paciente. Lograda la adaptación de esta porción, se debe confeccionar el bulbo faríngeo agrandado el pre bulbo inicial a partir de agregado de material. Es importante destacar el trabajo interdisciplinario en esta etapa, la confección del bulbo propiamente dicho se realiza en conjunto entre odontólogo y fonoaudiólogo, ya que para el modelaje es necesario ir efectuando pruebas

Relato de experiencia en el uso de prótesis de paladar

María Laura Fernández Salto; María Alicia Denegri; María Laura Monllor; Alejandra González Marotta; Daniel Díaz; Homero Carneiro Aferri; Jeniffer de Cássia Rillo Dutka

de habla con instrucciones específicas, para verificar la presencia o no de escape nasal. La impresión que estas pruebas generan en el material de modelaje, van guiando al odontólogo en el diseño final del bulbo. La fonoaudióloga repetirá las pruebas necesarias hasta lograr el cierre velofaríngeo ante la presencia de fonemas de baja presión. El odontólogo finaliza el trabajo sobre el diseño del bulbo para derivar al técnico dental que procede nuevamente a la acrilización de la porción posterior obteniendo así la prótesis final. La prótesis de paladar, brinda suficiencia al cierre velofaríngeo lo que habilita a la fonoaudióloga a comenzar nuevamente el tratamiento específico para lograr el cierre velofaríngeo en fonemas de alta presión.

RESULTADOS

Se presenta en cada paciente el tipo de prótesis obturadora con bulbo confeccionada y los resultados en el habla a un mes de su instalación.

CASO N°1: (15 años/Fisura palatina/IVF leve). Se le confeccionó una prótesis obturadora con bulbo cuya porción anterior consistía en una placa palatina con ganchos de retención tipo "uña", ya que se encontraba en tratamiento ortodóncico. No hubo adhesión al tratamiento a pesar de que la prótesis le brindó posibilidad estructural de retomar su terapia, mejorando la resonancia, el paciente no mostró interés en la adaptación y uso de la prótesis ni en la realización de la terapia fonoaudiológica ya que su hipernasalidad era leve. Cabe destacar que este paciente fue incluido en la selección por insistencia de sus padres, el error fue no contar con un paciente interesado o motivado.

CASO N°2: (16 años/FLAP bilateral/IVF severa/velofaríngeo hipodinámico). En este caso la deficiencia estructural, debido a varias dehiscencias postquirúrgicas, resultó en la confección de una prótesis obturadora con un bulbo de tamaño

considerable, pero a pesar de esto, hubo muy buena adaptación a la misma. El paciente se adaptó inmediatamente a su uso, describiendo una muy placentera sensación en el manejo del aire, mejoría en la respiración y percepción de mayor presión intra oral. La terapia fonoaudiológica se vio interrumpida por cuestiones laborales en contexto socio-económico adverso del paciente, no pudiendo modificar las manifestaciones preexistentes en el habla. No obstante, hasta el día de la fecha continúa usando su prótesis debido a las ventajas colaterales.

CASO N° 3: (23 años/FLAP unilateral/IVF moderada). Se colocó una placa Hawley para retención de la prótesis ya que la paciente no se encontraba en tratamiento ortodóncico. La paciente se adaptó rápidamente a la prótesis, observándose inmediatamente disminución de la nasalidad durante la fonación. La prótesis le brindó suficiencia velofaríngeo para retomar su terapia. Debido a la falta de continuidad en el tratamiento fonoaudiológico, logró mejorar articulación y resonancia solo en algunos de los sonidos comprometidos, no obstante, el uso de la prótesis le brindó mayor seguridad en su habla, mayor soltura en el manejo de la comunicación con sus pares y profesores universitarios.

CASO N° 4: (20 años/FLAP unilateral/IVF moderada). Se colocó una placa palatina con ganchos tipo "uña", ya que también se encontraba en tratamiento ortodóncico. Se adaptó inmediatamente a la prótesis, comenzando su terapia fonoaudiológica, evidenciándose rápidamente mejorías en su habla. Cumplir con la terapia programada le permitió lograr la emisión de sonidos fricativos y explosivos sin escape nasal.

DISCUSIÓN

La literatura habla de un 25% de fracasos en la cirugía primaria del paladar¹⁸, lo cual provocará insuficiencia velofaríngeo que requerirá una o más cirugías

adicionales. La disfunción velofaríngeo, puede ser tratada con procedimientos físicos: cirugía o prótesis de paladar cuando se trata de una insuficiencia velofaríngeo, o procedimientos funcionales: terapia fonoaudiológica cuando se trata de un trastorno del aprendizaje de la función velofaríngeo, o por una combinación de las mismas^{20, 25, 16}.

Ante la imposibilidad de la realización de una cirugía reparadora, indispensable para restablecer la estructura necesaria para el habla correcta, las prótesis de paladar, pueden considerarse también una valiosa alternativa de tratamiento²⁹. Los objetivos de la construcción de prótesis de paladar de tipo obturador faríngeo (bulbo) son; la restauración completa de la división entre cavidad nasal y oral y posibilitar la alternancia entre apertura y cierre del esfínter velofaríngeo durante el mecanismo del habla²⁵. Las prótesis de paladar tienen tres aplicaciones en el manejo de insuficiencia velofaríngeo; puede ser usada como un obturador permanente, en forma temporaria previo al manejo quirúrgico, o como una técnica terapéutica para reducir la disfunción velofaríngeo³⁰.

Es importante recordar que el abordaje con prótesis de paladar es interdisciplinario, realizado por odontólogo, fonoaudióloga y protesista dental,^{31, 27} siendo indispensable para el éxito, la formación y experiencia profesional de los integrantes del equipo²⁵. Cabe destacar que en esta oportunidad el odontólogo tiene el privilegio de confeccionar una prótesis con el fin de colaborar con la terapia fonoaudiológica, ya que es una prótesis cuyo objetivo es la mejora del habla. Además permite trabajar en forma combinada con las necesidades oclusales de cada paciente, pudiendo combinarla con el agregado de piezas dentales en el caso de pacientes desdentados totales o parciales, obtener fístulas ante alteraciones estructurales o combinarlo con su tratamiento de ortodoncia.

Relato de experiencia en el uso de prótesis de paladar

María Laura Fernández Salto; María Alicia Denegri; María Laura Monllor; Alejandra González Marotta; Daniel Díaz; Homero Carneiro Aferrí; Jeniffer de Cássia Rillo Dutka

Los odontólogos u ortodoncistas que trabajan con pacientes con fisuras palatinas tienen la posibilidad de acompañarlos/ las desde su nacimiento, participando en el crecimiento maxilar y ayudando en las funciones orales, con la confección de placas, como la placa de Mc Neil o placa Grayson para colaborar en la alimentación, placa NAM- en la preparación quirúrgica del labio y reborde maxilar; posteriormente controlando su crecimiento y desarrollo dentomaxilofacial (estimulando los maxilares con placas y aparatología fija o removible) hasta completar este proceso. Por último participando en la preparación para la cirugía ortognática (en caso de ser necesaria). Además de trabajar en nuestro territorio en forma directa, a diferencia de lo que estamos habituados, avanzamos hacia territorios vecinos como el espacio velofaríngeo. Es importante mencionar que también esta prótesis con obturadores faríngeos, es una herramienta valiosa e indicada en otras patologías adquiridas como rehabilitación de cánceres orales donde se ven afectados los tejidos de la velofaringe, en parálisis de los músculos que intervienen en el cierre velofaríngeo, etc.

El éxito del tratamiento en insuficiencia velofaríngea por medio de la prótesis de paladar depende de varios factores, por un lado, de la estabilidad en la retención de la prótesis y por otro, del grado del movimiento de las paredes faríngeas³². La actitud, predisposición y compromiso del paciente ante la alternativa del uso de prótesis de paladar debe ser también

un factor decisivo en el momento de proponer este tipo de tratamiento. Una vez confeccionada la prótesis con obturador faríngeo y lograda su adaptación, contamos entonces con una estructura suficiente para comenzar el tratamiento fonoaudiológico específico sobre el mecanismo velofaríngeo. La prótesis favorece la capacidad de mantener la presión de aire intraoral, mejorando así la inteligibilidad del habla. La terapia de habla es necesaria para eliminar la articulación compensatoria desarrollada antes del manejo de la prótesis. La prótesis de paladar con obturador faríngeo (bulbo) puede estimular o aumentar los movimientos velofaríngeos que, combinados con terapia de habla, son suplementos útiles para asegurar mejores resultados de la intervención quirúrgica a partir de la reducción sistemática del tamaño del gap³³. El objetivo de tratamiento en pacientes con fisura labio alvéolo palatina, es lograr una producción correcta de los sonidos orales del habla. La terapia fonoaudiológica es indispensable para prevenir, corregir o eliminar las alteraciones de habla como consecuencia de la disfunción velofaríngea. Para que un programa de tratamiento del habla sea efectivo, debe comenzar con una evaluación minuciosa, la participación de los padres o la familia, una planificación personalizada, seguimiento y reevaluación de los progresos³⁰. La misma autora, resalta la importancia de la intensidad y frecuencia de las terapias para mejorar el pronóstico de los resultados, sugiriendo sesiones

cortas, con mayor frecuencia y práctica en casa. Numerosos autores afirman que la modalidad de terapia fonoaudiológica intensiva trae aparejados beneficios en el habla de los pacientes con fisuras^{34, 35, 36}. La prótesis de paladar, asociado a fonoterapia intensiva es la mejor opción para conseguir el cierre velofaríngeo en pacientes con faringe hipodinámica³³. La ansiedad de los sujetos portadores de fisuras, por no ser comprendidos, por no poder expresarse correctamente, limitan sus capacidades psicosociales,¹² por lo tanto, la incorporación de prótesis de paladar en el Programa de Malformaciones Craneofaciales ofrece una metodología y terapéutica que brindan nuevas oportunidades para mejorar el habla y desarrollar aprendizajes que favorezcan la inclusión social.

CONCLUSIONES

La prótesis de paladar de tipo obturador faríngeo es una herramienta valiosa en el tratamiento de la IVF ya que brinda la estructura velofaríngea necesaria para posibilitar la continuidad de la terapia de habla. En nuestra primera experiencia, los resultados positivos solo fueron observados claramente en pacientes que realizaron su tratamiento fonoaudiológico específico. Los resultados también fueron directamente proporcionales al tiempo y persistencia en la ejercitación que realizó cada uno de los/as pacientes. Los mismos resultados se obtuvieron en pacientes tratados con posterioridad a esta primera experiencia.

Relato de experiencia en el uso de prótesis de paladar

María Laura Fernández Salto; María Alicia Denegri; María Laura Monllor; Alejandra González Marotta; Daniel Díaz; Homero Carneiro Aferrí; Jeniffer de Cássia Rillo Dutka

BIBLIOGRAFÍA

1. **BZOCH, KENNETH R.** *Clinical studies of the efficacy of speech appliances compared to pharyngeal flap surgery. The Cleft palate journal.* 1964; vol. 1 (3): p. 275-286.
2. **WITT, P. D., ROZELLE, A. A., MARSH, J. L., MARTY-GRIMES, L., MUNTZ, H. R., GAY, W. D., & PILGRAM, T. K.** . Do palatal lift prostheses stimulate velopharyngeal neuromuscular activity? *Cleft Palate-Craniofacial Journal.* 1995; 32, p 469-475
3. **JACKSON M.** *Prosthetic rehabilitation in velopharyngeal insufficiency. Adv Otorhinolaryngol.* 2015; 76:41-49. doi:10.1159/000368014
4. **KUMAR, SANDEEP, ET AL.** *Prosthetic rehabilitation in velopharyngeal incompetence. The Journal of Indian Prosthetic Society.* 2007; vol. 7 (1), p. 12.
5. **SHPRINTZEN R.J, BARDACH J.** *Cleft palate speech management: a multidisciplinary approach St. Louis: Mosby 1995*
6. **TAMASHIRO, ANA BEATRIZ.** "Estudio descriptivo de las alteraciones articulatorias consonánticas características en el habla de pacientes hispanoparlantes con fisura labio-alvéolo-palatina reparada." 2015. Vol. 4, Núm. 1 p 6-15
7. **Bicknell, Sean, et al.** Frequency of pharyngoplasty after primary repair of cleft palate. *Journal-Canadian Dental Association.* 2002; vol. 68 (11), p. 688-692.
8. **RISKI, JOHN E.** "Articulation skills and oral-nasal resonance in children with pharyngeal flaps." *The Cleft palate journal* 16.4. 1979 : 421-428.
9. **GOLDING- KUSHNER KJ.** *Therapy techniques for cleft palate speech and related disorders. San Diego: Singular; 2001*
10. **KUEHN, D. P., & MOLLER, K. T.** . *Speech and Language Issues in the Cleft Palate Population: The State of the Art. The Cleft Palate-Craniofacial Journal.* 2000; Vol 37(4), 1-35. https://doi.org/10.1597/1545-1569_2000_037_0348_salitit_2.3.co_2
11. **KUMMERAW.** *Perceptual assessment of resonance and velopharyngeal function. Semin Speech Lang.* 2011;32(2):159-167. doi:10.1055/s-0031-1277718
12. **Pinto JH, Pegoraro-Krook MI.** *Evaluation of palatal prosthesis for the treatment of velopharyngeal dysfunction. J Appl Oral Sci.* 2003;11(3):192-197. doi:10.1590/s1678-77572003000300007
13. **WILLIAMS WN, PEGORARO-KROOK MI, DUTKA J, MARINO VCC, WHARTON PW.** *Nasoendoscopy: the Role of the Speech-Language Pathologist. Braz J Dysmorphol Speech Hear Disord.* 1999;2:23-36
14. **BZOCH KR.** *A battery of clinical perceptual tests, techniques and observations for the reliable clinical assessment evaluation, and management of 11 categorical aspects of cleft palate speech disorders. In: Bzoch KR. Communicative disorders related to cleft lip and palate. Austin: Pro-ed; 2004. P. 375-462.*
15. **GOLDING-KUSHNER, K. J., Working Group Coordinator Participants, & Corresponding Participants.** . *Standardization for the reporting of nasopharyngoscopy and multiview videofluoroscopy: a report from an International Working Group. Cleft Palate Journal.* 1990;27(4), 337-348.
16. **KUMMERAW.** *Speech evaluation for patients with cleft palate. Clin Plast Surg.* 2014;41 (2): 241-50
17. **SHELTON RL, LINDQUIST AF, ARNDT WB, ELBERT M, YOUNGSTROM KA.** *Effect of speech bulb reduction on movement of the posterior wall of the pharynx and posture of the tongue. Cleft Palate J.* 1971;8:10-17.
18. **MCWILLIAM BJ, MORRIS HL, SHELTON RL.** *Cleft palate speech. Philadelphia: BC Decker; 1990*
19. **SELL D, GRUNWELL PA.** *Speech assessment and therapy. In: Watson ACH, Sell DA, Grunwell P. (Ed). Management of cleft lip and palate. London and Philadelphia: Whurr Publishers; 2001, p.245*
20. **PINTO J, DALBEN G, PEGORARO-KROOK M.** *Speech intelligibility of patients with cleft lip and palate after placement of speech prosthesis. Cleft Palate Craniofac j.* 2007; 44: 635-41.
21. **ABADI B, JOHNSON JD.** *The prosthetic management of cleft palate patients. J Prosthet Dent.* 1982; 48(3): 297-302.
22. **MC GRATH CO, ANDERSON MW.** *Prosthetic treatment of velopharyngeal incompetence. In: Bardach J, Morris HL. Multidisciplinary management of cleft lip and palate. 1st ed. Philadelphia: Saunders; 1990. P.809-15*
23. **PINTO JHN.** *Avaliação de pacientes portadores de disfunção velofaríngea tratados com prótese de palato (tese). Bauru (SP): Faculdade de Odontologia de Bauru, Universidade de São Paulo; 1998.*
24. **GOIATO MC, SANTOS DM, VILLA LMR.** *Obturator for rehabilitation of cleft palate with implant-supported retention system. J Craniofac Surg.* 2010;21(1):151-4.
25. **PEGORARO-KROOK M, AFERRI H, UEMEOKA E.** *Prótese de palato e obturadores faríngeos. en Di Nino C, Jesus M. Fissura labiopalatina: fundamento para a prática fonoaudiológica. São Paulo: Roca; 2009; 113-1*
26. **PEGORARO-KROOK M, DUTKA J,** *Avaliação das alterações de fala na fissura labiopalatina e disfunção velofaríngea Cap 50. Tratado de motricidade orofacial. Ed Pulso. 2019; p 695-706*
27. **AFERRI H C.** *Avaliação das etapas de confecção da prótese de palato em crianças com fissura palatina. Dissertação de Mestrado. Faculdade de Odontologia de Bauru USP. 2011 DOI 10.11606/D.25.2011.tde-21032012-153358.*
28. **ÁLVAREZ, D., PALOMARES, M., QUEZADA, V., & VILLENA, C.** . *Evaluación de la insuficiencia velofaríngea: presentación de un protocolo de evaluación para pacientes portadores de fisura labiopalatina. Revista Chilena de Fonoaudiología.* 2004; 5(2), 41-55.
29. **PEGORARO-KROOK MI.** *Avaliação dos resultados da fala de pacientes que apresentam inadequação velofaríngea e que utilizam prótese de palato (tese). São Paulo (SP) Escola Paulista de Medicina. Universidade Federal de São Paulo; 1995.*
30. **GOLDING- KUSHNER KJ.** *Treatment of articulation and resonance disorders associated with cleft palate and VPI. In: Shprintzen RJ, Bardach J, editors. Cleft palate Speech Management: a multidisciplinary approach. St. Louis: Mosby; 1995.*
31. **SELL D, MARS M, WORRELL E.** *Process and outcome study of multidisciplinary prosthetic treatment for velopharyngeal dysfunction. Int J Lang Comm Dis.* 2006; 41(5): 495-511

Relato de experiencia en el uso de prótesis de paladar

María Laura Fernández Salto; María Alicia Denegri; María Laura Monllor; Alejandra González Marotta; Daniel Díaz; Homero Carneiro Aferrri; Jeniffer de Cássia Rillo Dutka

BIBLIOGRAFÍA

32. PETERSON-FALZONE SJ, HARDING-JONES MA, KARNELL MP. *Dental management of cleft lip and palat.* In: *Cleft palate speech*, Saint Louis; Mosby. 2001; p123-147
33. DUTKA JCR, UEMEOKA E, AFERRI HC, PEGORARO_KROOK MI, MARINO VC. *Total obturation of velopharynx for treatment of velopharyngeal hypodynamism: case report.* *Cleft Palate Craniofac J.* 2012;49(4):488-93.
34. PAMPLONA MC, YSUNZA A, PATINO C, RAMIREZ E, CRUCKER M, MAZÓN JJ. *Speech summer camp for treating articulation disorders in cleft palate patients.* *Int J Pediatr Otorhinolaryngol.* 2005;69(3):351-59
35. BISPO NHM, WHITAKER ME, AFERRI HC, NEVES JDA, DUTKA JCR, PEGORARO-KROOK MI. *Speech therapy for compensatory articulations and velopharyngeal function: a case report.* *J Appl Oral Sci.* 2011; 19(6):679-84.
36. PINTO MDB, PEGORARO-KROOK MI, ANDRADE LKJ, CORREA APC, ROSA-LUGO LI, DUTKA JCR. *Intensive treatment of speech disorders in robin sequence: a case report.* *Codas.* 2017;29(5):e200160084