

Anomalías dentarias: Fusión dental, abordaje endodóntico.

Dental anomalies: Fused teeth, endodontic approach.

AUTORES

PROF. DRA. GRACIELA ROXANA PEÑA

Profesora titular. Cátedra de Endodoncia. Facultad de Odontología Universidad Nacional de Cuyo. Coordinadora Académica Carrera de Especialización en Endodoncia. Facultad de Odontología Universidad Nacional de Cuyo. Doctora en odontología. Universidad Nacional de Cuyo. Magíster en investigación Clínica (FCM. Facultad de Ciencias Médicas Universidad Nacional de Cuyo. Especialista en Docencia Universitaria, Universidad Nacional de Cuyo. Especialista en Endodoncia (Universidad Maimónides). e-mail: gpena@fodonto.uncu.edu.ar. Institución Facultad de Odontología Universidad Nacional de Cuyo. Casilla de Correo 378 – 5500 – MENDOZA (Rca. Argentina)

ESP. OD. MARÍA GIMENA REYES

Jefe de Trabajos Prácticos. Cátedra de Endodoncia. Facultad de Odontología Universidad Nacional de Cuyo. Jefe de Clínica Carrera de Especialización en Endodoncia. Facultad de Odontología Universidad Nacional de Cuyo. Especialista en Endodoncia

COAUTORES

ESP. OD. ALBERTO ANSELMI

Prof. Adjunto: Cátedra de Endodoncia Facultad de Odontología Universidad Nacional de Cuyo. Jefe de Clínica Carrera de Especialización en Endodoncia. Facultad de Odontología Universidad Nacional de Cuyo. Especialista en Endodoncia y Especialista en Docencia Universitaria

ESP. OD. MAIRA SOL BARRERA BORIO

JTP. Cátedra de Endodoncia Facultad de Odontología Universidad Nacional de Cuyo. Especialista en Endodoncia. Facultad de Odontología Universidad Nacional de Cuyo

ESP. OD. ANA JULIETA GONZÁLEZ

Jefe de Trabajos Prácticos. Cátedra de Endodoncia Facultad de Odontología Universidad Nacional de Cuyo. Jefe de Clínica Carrera de Especialización en Endodoncia. Facultad de Odontología Universidad Nacional de Cuyo. Especialista en Endodoncia.

ESP. OD. ALICIA RODRÍGUEZ

Prof. Adjunta. Cátedra de Endodoncia Facultad de Odontología Universidad Nacional de Cuyo. Jefe de Clínica Carrera de Especialización en Endodoncia. Facultad de Odontología Universidad Nacional de Cuyo. Especialista en Endodoncia y Especialista en Docencia Universitaria

RESUMEN

La fusión dental es una anomalía dentaria que consiste en la unión embriológica o en fases pre-eruptivas de dos o más gérmenes dentarios adyacentes por medio de dentina con el resultado de un diente único. Se revisa el diagnóstico diferencial, las formas clínicas y el plan de tratamiento de esta anomalía.

Palabras clave: Anomalía dentaria de unión, Fusión dental.

ABSTRACT

Fused teeth is a dental anomaly which consists in the union of at least two adjacent teeth by dentin, with the result of a unique teeth. Differential diagnosis, clinical patterns and treatment planning of fused teeth are reviewed.

Keywords: Union dental anomaly, Fused teeth.

INTRODUCCIÓN

La fusión dental es una anomalía anatómica dentaria que consiste en la unión

de dos gérmenes dentales adyacentes¹

Comúnmente se identifica como la unión de dos brotes dentales distintos que se

produce en cualquier etapa del desarrollo de los órganos dentarios. Están unidos por la dentina y/o pulpa. Las cámaras

Anomalías dentarias: Fusión dental, abordaje endodóntico.

Prof. Dra. Graciela Roxana Peña; Esp. Od. María Gimena Reyes; Esp. Od. Alberto Anselmi; Esp. Od. Maira Sol Barrera Borio; Esp. Od. Ana Julieta González; Esp. Od. Alicia Rodríguez

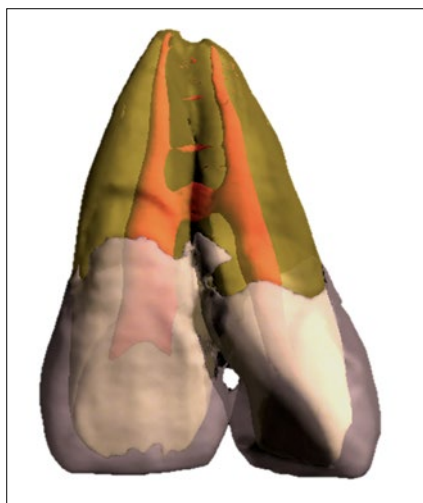

Figura 1: Imagen tomada de eHuman® DIGITAL ANATOMY 3D Tooth Atlas Version 6.5 Milpitas, CA: Brown P & Herbranson E (2011). Quintessence Publishing Co., Inc.

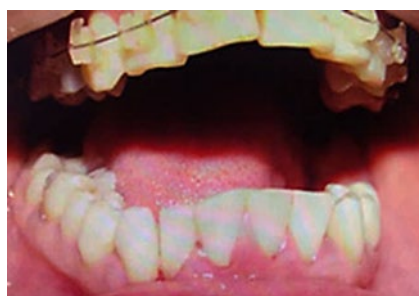

Figura 2: Imagen en donde se observa la fusión dentaria de los elementos 42 y 43.

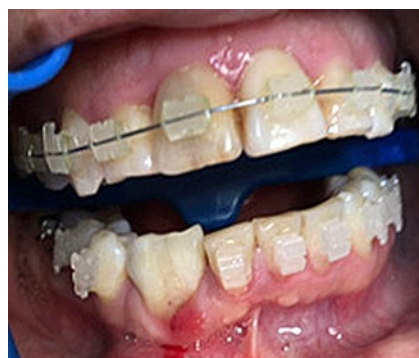

Figura 4: Imagen de los elementos 42 y 43 reconstruido con resina compuesta en el centro de la corona, desde incisal a cervical.

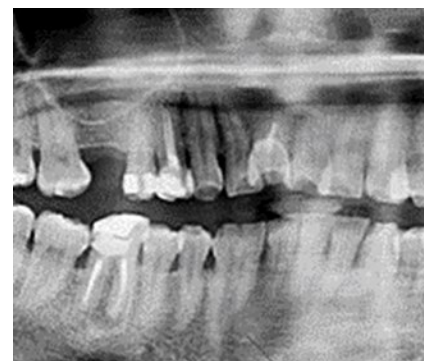

Figura 3: Radiografía panorámica en donde se observa fusión de los elementos 42 y 43.

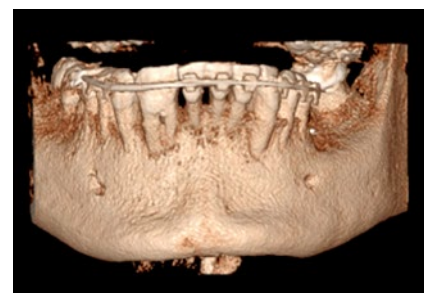

Figura 5: Imagen de reconstrucción 3D en donde se observa la fusión.

y los canales pueden estar vinculados o separados según la etapa de desarrollo cuando se produce la unión, este proceso implica capas germinales epiteliales y mesenquimales, dando como resultado una morfología dental irregular.

La implicación de la dentición permanente es muy rara, con la mayoría de los casos observados en dientes anteriores.² En ocasiones pueden compartir la cámara pulpar, aunque generalmente los dientes fusionados presentan dos cámaras pulpares.²⁻³ Los dientes afectados erupcionan ya fusionados, efectuándose la fusión a lo largo de dientes situados en el mismo plano, pudiendo ser total, o limitada a la corona o a la raíz.⁴ (Fig. 1).

La etiología de la fusión y la geminación es desconocida, pero la mayoría de los autores está de acuerdo en conferirle una etiología multifactorial.

El desarrollo del diente incluye una serie de fenómenos genéticos controlados. La morfología, estructura y composición de los dientes están determinadas por una sucesión de fenómenos moleculares regulados por cientos de genes.

La dentición humana comienza a formarse alrededor de la cuarta semana de vida intrauterina y continúa hasta final de la adolescencia. Debido a la duración del proceso, pueden afectarles los factores medioambientales.

En concreto, como alteración morfológica que nos ocupa, la fusión es una anomalía del proceso formativo, en que a partir de dos gérmenes dentarios primitivos, unidos por la dentina, se obtiene un diente que puede ser de tamaño normal o mayor.³

Esta anomalía se da con mayor frecuencia en la dentición temporal que en la dentición permanente^{5,6}, ocurriendo con mayor frecuencia en incisivos inferiores³, aunque otros afirman que generalmente afectan a los incisivos superiores, sea como fusión del central y el lateral, sea

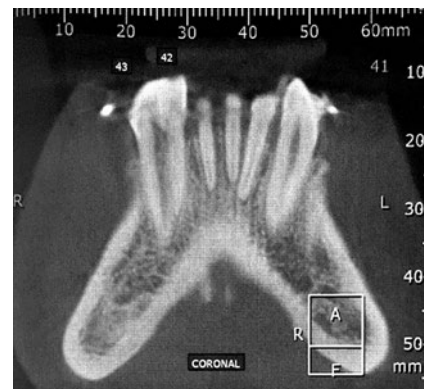

Figura 6: Vista sagital en donde se observa la fusión.

como unión de un incisivo normal y un lateral supernumerario.² En la literatura se establece una clara predilección de localización en las zonas anteriores de los maxilares, involucrando con mayor frecuencia la fusión de incisivos y caninos,

Anomalías dentarias: Fusión dental, abordaje endodóntico.

Prof. Dra. Graciela Roxana Peña; Esp. Od. María Gimena Reyes;

Esp. Od. Alberto Anselmi; Esp. Od. Maira Sol Barrera Borio; Esp. Od. Ana Julieta González; Esp. Od. Alicia Rodríguez

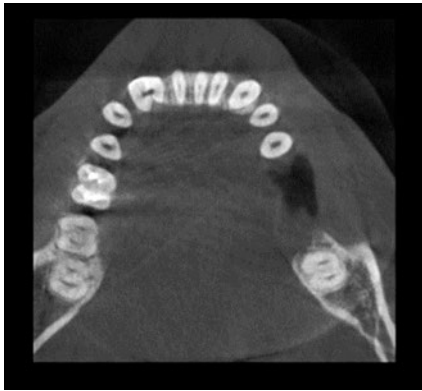


Figura 7 A : Vista axial de la fusión. Tercio cervical.

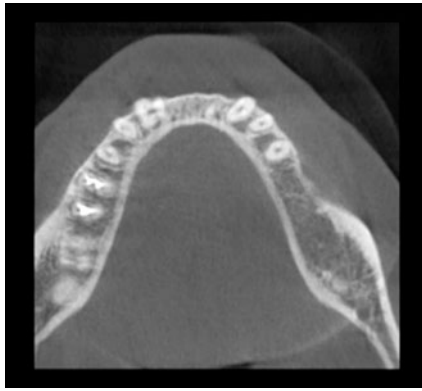


Figura 7 B: Vista axial de la fusión. Tercio medio.

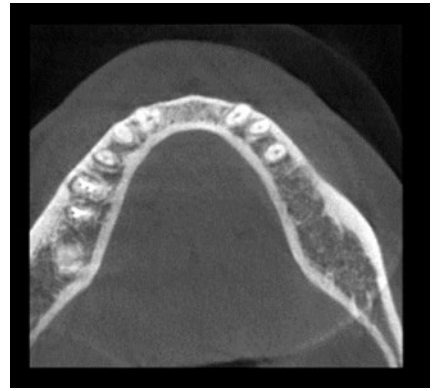


Figura 7 C: Vista axial de la fusión. Tercio apical.

⁷⁻¹⁰ y afectándose raramente premolares y molares.⁶ Se han descrito casos de fusiones bilaterales, siendo éstas también más frecuentes en la dentición temporal y en el maxilar inferior.⁷

La morfología en los dientes fusionados puede ser normal, con las variaciones derivadas del proceso de fusión. En la cara vestibular aparece un surco vertical, más o menos marcado, que indica la línea de fusión de ambos dientes; por palatino pueden presentarse dos cúngulos o uno sólo que se abre en abanico hacia incisal 4. El tamaño del diente depende de la etapa en la que se produjo la fusión; los dientes fusionados tardíamente en el desarrollo a menudo producen dientes de tamaño del doble de lo normal².

La etiología y patogénesis de estas anomalías no están claras,¹¹⁻¹³ pero se han involucrado factores traumáticos e inflamatorios que hayan afectado a ambos folículos.⁴ La etiología exacta no puede ser determinada por la dificultad para establecer las circunstancias embriológicas, ya que estas alteraciones resultan de acontecimientos anormales en el desarrollo embrionario del diente¹⁴. Algunos autores apuntan que la asociación de ciertas anomalías dentarias y algunos trastornos mentales sugiere la participación de la cresta neural en el desarrollo dental.¹⁵

En otras investigaciones se encontró que altas dosis de vitamina A pueden causar anencefalia y fusión dental en ratas de laboratorio embarazadas.⁶ Hitchin y Morris (1966), describieron la ontogenia de incisivos conoides y mostraron que el desorden primario es la persistencia de la lámina interdientaria. También mostraron casos de fusión dentro de miembros de una misma familia, lo que se podría atribuir a un probable patrón hereditario autosómico dominante, con un bajo grado de penetrancia.¹¹

Existe un cierto grado de acuerdo en la literatura acerca de un posible componente hereditario para los dientes dobles en humanos.^{17,18}

Los dientes fusionados pueden ser el resultado de alguna interacción física que hace que los gérmenes dentarios estén en íntimo contacto, con necrosis del tejido interdientario.¹⁹ Entre los factores etiológicos parece relevante la existencia de antecedentes traumáticos que podrían influir en la capacidad de unión de los dos gérmenes dentales durante las etapas pre-eruptivas.

Entre las consecuencias clínicas cabe destacar que, al ocurrir generalmente en la región interincisiva, pueden provocar problemas estéticos de muy difícil solución si la fusión se extiende radicualmente.

te.^{1,2} Otros problemas que pueden estar asociados son la posible pérdida de longitud de la arcada y la erupción retrasada o ectópica de los dientes permanentes, así como el desarrollo de caries a lo largo de la línea de unión, y abscesos periodontales 20-22. Por lo tanto, el objetivo de este trabajo es dar a conocer un reporte de caso de un paciente con fusión dentaria.

CASO CLÍNICO

Paciente de sexo femenino, de 37 años de edad, concurre derivada a la consulta odontológica, en donde se solicita evaluar la posibilidad de separación de dientes 42 y 43, los cuales, a la observación clínica y radiográfica, presentan fusión a nivel coronario y radicular (Fig. 2 y 3).

El profesional en dicha derivación explica haber intentado separar las coronas con fresa diamantada, si tener éxito y que al poco tiempo la paciente comienza a presentar dolor a los cambios térmicos en la zona tratada.

Al examen clínico se observa elemento 42 y 43 reconstruido con resina compuesta en el centro de la corona, desde incisal a cervical abarcando vestibular y lingual (Fig. 4).

Para obtener un diagnóstico de certeza en cuanto al tipo de fusión se solicita una CBCT (Cone Beam Computed Tomogra-

Anomalías dentarias: Fusión dental, abordaje endodóntico.

Prof. Dra. Graciela Roxana Peña; Esp. Od. María Gimena Reyes;

Esp. Od. Alberto Anselmi; Esp. Od. Maira Sol Barrera Borio; Esp. Od. Ana Julieta González; Esp. Od. Alicia Rodríguez

phy), el cual fue realizado con equipo Sirona de haz de cono corto cada 0.3mm con reconstrucciones planares del maxilar inferior sector anterior, cada 2mm, observándose fusión entre los elementos dentarios 42 y 43. La misma se presenta como radicular, en donde se visualizan 2 raíces, con un sólo conducto radicular en común y en la zona coronaria un pequeño tramo de 2 conductos (Fig. 5, 6, 7a,7b y 7c)

Luego del análisis clínico, radiográfico y de realizadas las pruebas de sensibilidad, se diagnostica pulpitis irreversible sintomática de los elementos mencionados, por lo cual se decide realizar el tratamiento endodóntico (Fig. 8).

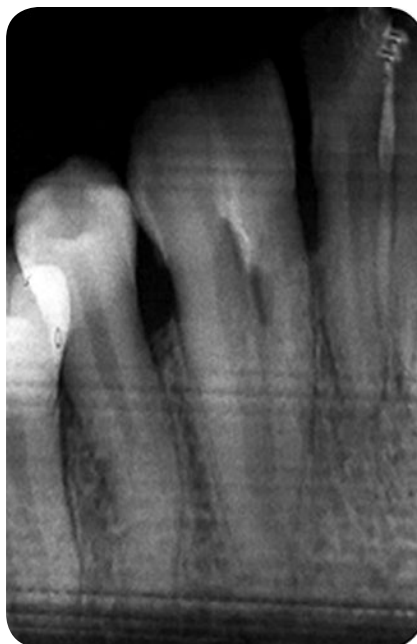
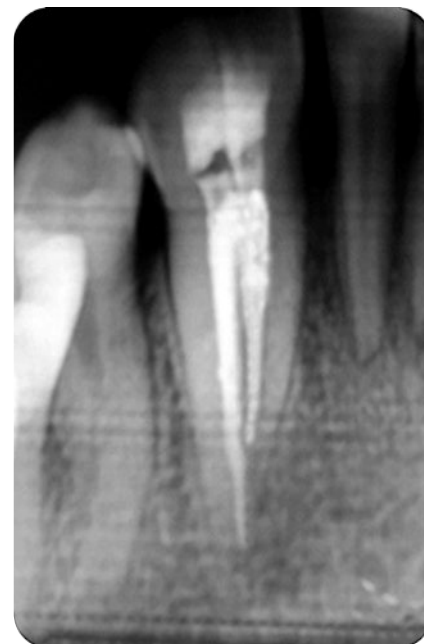Se procede a colocar anestesia y a realizar aislamiento absoluto con goma dique. La apertura cameral se lleva a cabo con piedra de diamante N°4, el cateterismo se realizó con lima tipo K #10 (Dentstply. Sirona. Suiza) y la longitud de trabajo de 23 mm se determinó con localizador apical ProPex Pixi™ (Dentsply - Maillefer, Suiza). Para la preparación de los conductos se utilizó sistema de rotación continua níquel titanio Mtwo (VDW, Alemania). La irrigación se realizó con hipoclorito de sodio al 5,25% y una irrigación final con EDTA al 17%.

La obturación se realizó con conos de gutapercha 25 taper 04 (Dia Dent®, Canadá & USA) y cemento sellador Sealapex™ (Sybron / Kerr - USA) a base de hidróxido de calcio, realizando técnica de condensación lateral (Fig. 9).

DISCUSIÓN

La mayoría de los dientes fusionados son asintomáticos, sin embargo, la fusión y la geminación pueden causar problemas clínicos como alteraciones estéticas, apiñamiento, retención de placa dental, caries y; si el surco es prominente y los divide en la superficie vestibular y palatina y continúa hasta la superficie radicular; posiblemente producirá patología periodontal.

23, 24

**Figura 8:** Radiografía preoperatoria.**Figura 9:** Radiografía postoperatoria.

Algunos estudios recomiendan la hemisección como tratamiento de elección; la hemisección y la extracción se consideran parte fundamental del tratamiento del diente fusionado; para después realizar la restauración de este tejido dentario y tratamiento de ortodoncia a posteriori.^{25,26} Algunos autores catalogan las fusiones dentro de las anomalías de forma; sin embargo la alteración en el volumen y la forma del diente es la consecuencia, pero no la causa de la anomalía, por lo que la fusión debe considerarse como anomalía por unión.⁴ Algunas anomalías dentarias están definidas con precisión, pero este no es siempre el caso,¹⁷ y dentro de las anomalías de unión ha habido cierta confusión entre diferentes entidades clínicas, sobre todo a la hora de diferenciar entre la fusión y la geminación.²⁷

El diagnóstico diferencial entre fusión y geminación es difícil.^{28,29} Sin embargo, raramente una fusión se presenta como una gran corona bifida con una cámara, situación que dificultaría el diagnóstico

diferencial respecto a la geminación.¹

La literatura sugiere que en la geminación las dos mitades de las coronas unidas son usualmente imágenes especulares, en contraste con la fusión, que se manifiesta con una diferencia notable entre las dos mitades de la corona. Dependiendo de la fase en que se unen los gérmenes dentarios, la fusión puede ocurrir durante el desarrollo del esmalte, la dentina o el cemento.³⁰

Esto corrobora que los únicos elementos diagnósticos que posee el clínico para poder realizar el diagnóstico final en estas anomalías son la exploración clínica y radiográfica.^{4,7}

Existen una serie de problemas que pueden ser significativos y no fácilmente superables, como la apariencia estética, el apiñamiento, la acumulación de placa bacteriana secundaria a una superficie porosa irregular, siendo frecuente la caries en el surco que divide una corona.³¹ A pesar de que en pocos casos de los descritos en la literatura se discute el plan

Anomalías dentarias: Fusión dental, abordaje endodóntico.

Prof. Dra. Graciela Roxana Peña; Esp. Od. María Gimena Reyes;

Esp. Od. Alberto Anselmi; Esp. Od. Maira Sol Barrera Borio; Esp. Od. Ana Julieta González; Esp. Od. Alicia Rodríguez

de tratamiento, éste deberá ser tenido en cuenta especialmente cuando las anomalías dentarias se presenten en la dentición permanente.¹⁰ Los incisivos de mayor ta-

maño influyen en el alineamiento anterior y en la simetría de la arcada, posiblemente causando serios problemas periodontales, ortodónticos y estéticos.^{19,24,30}

Se deben aclarar con precisión las expectativas del paciente y la historia dental a la hora de determinar el planteamiento terapéutico más apropiado.

BIBLIOGRAFÍA

1. AMERICAN ASSOCIATION OF ENDODONTISTS, editor. *Glossary of endodontic terms. 9th ed. Chicago, IL: American Association of Endodontists; 2016*
2. CAMARGO AJ, ARITA ES, WATANABE PC. *Fusion or gemination? An unusual mandibular second molar. Int J Surg Case Rep. 2016;21:73-7.*
3. ARRIETA JJ, BARTOLOMÉ B. ANOMALÍAS DENTARIAS. EN: VARELA M (EDITOR). *Problemas bucodentales en pediatría. Madrid: Ergón, 1999:43-58.*
4. NADAL-VALLDAURA A. *Patología dentaria. Barcelona: Ed Rondas, 1987.*
5. HAGMAN FT. *Anomalies of form and number, fused primary teeth, a correlation of the dentitions. J Dent Child 1988; 55:359-61.*
6. CHEN R, WANG C. *Gemination of a maxillary premolar. Oral Surg Oral Med Oral Pathol 1990; 69:656.*
7. DUNCAN WK, HELPIN ML. *Bilateral fusion and gemination: A literature analysis and case report. Oral Surg Oral Med Oral Pathol 1987; 64:82-7.*
8. RAVN JJ. *Aplasia, supernumerary teeth and fused teeth in the primary dentition. Scand J Dent Res 1971; 79:1-6.*
9. MUNRO D. *Gemination in the deciduous teeth. Br Dent J 1958;104:238-40.*
10. MATTOS-GRANER RO, RONTANI RM, GAVIAO MB, DE SOUZA FILHO FJ, GRANATTO AP, DE ALMEIDA OP. *Anomalies of tooth form and number in the permanent dentition: report of two cases. ASDC J Dent Child 1997;64:298-302.*
11. HITCHIN AD, MORRIS I. *Geminated odontome-con nation of the incisors in the dog - its etiology and odontogeny. J Dent Res 1966;45:575-83.*
12. SURMONT PA, MARTINS LC, DE CRAENE LG. *A complete fusion in the primary human dentition: A histological approach. J Dent Child 1984;51:362-7.*
13. O'REILLY PMR. *A structural and ultrastructural study of a fused tooth. J Endodont 1989;15:442-6.*
14. CHAUDRY SI, SPRAWSON NJ, HOWE L, NAIRN RI. *Dental twinning. Br Dent J 1997;182:185-8.*
15. PUY L, PIZZARRO C, NAVARRO F. *Double teeth: Case reports. J Clin Pediatric Dent 1991; 15:120-4.*
16. KNUDSEN PA. *Fusion of upper incisors at bud or cap stage in mouse embryos with exencephaly induced by hypervitaminoses A. Acta Odontol Scand 1965;23:549-65.*
17. LEVITAS TC. *Gemination, fusion, twinning, and concrescence. J Dent Child 1965;32:93-100.*
18. CAMM JH, WOOD AJ. *Gemination, fusion and supernumerary tooth in the primary dentition: Report of case. J Dent Child 1989;56:60-1.*
19. KILLIAN CM, CROLL TP. *Primary and permanent incisor twinning defects in one dental quadrant: report of case. Quintessence Int 1990;21:363-5.*
20. MILAZZO A, ALEXANDER SA. *Fusion, gemination, oligodontia, and taurodontism. J Pedod 1982; 6:194-9.*
21. GERSH RP, ISLER S. *Bilateral connation of primary molars: Report of a case. J Dent Child 1973; 40:39-41*
22. MADER CL. *Fusion of teeth. J Am Dent Assoc 1979; 98:62-4.*
23. PEYRANO A, ZMENER O. *Endodontic management of mandibular lateral incisor fused with supernumerary tooth. Endod Dent Traumatol 1995; 11(4):196-8.*
24. REISENBERG RE, KILLIAN CM. *Triplication and twinning in one dental arch: report a case. Quintessence Int 1990; 21:621-3.*
25. BALLAL NV, KUNDABALA M, ACHARYA S. *Esthetic management of fused carious teeth: a case report. J Esthet Restor Dent 2006; 18(1):13-17.*
26. ATASU M, CIMILLI H. *Fusion of the permanent maxillary right incisor to a supernumerary tooth in association with a gemination of permanent maxillary left central incisor: a dental, genetic and dermatographic study. J Dent Pediatric Dent 2000; 24(4):321-3*
27. TRUBMAN A, SILBERMAN SL. *Triple teeth: case reports of combined fusion and gemination. J Dent Child 1988; 55:298-9.*
28. JOSHI V, PRAVANKUMAR V, JOSHI RS, JOSHI S, SARI THA M. *Bilateral fusión of the mandibular primary incisors: a case report. International Journal of Oral and Maxillofacial Pathology 2011; 2:40-3.*
29. GELLIN ME. *The distribution of anomalies of primary anterior teeth and their effect on the permanent successors. Dent Clin North Am 1984;28:69-80.*
30. CROLL TP, RAINS NJ, CHEN E. *Fusion and gemination in one dental arch: Report of a case. J Dent Child 1981;48:297-9.*
31. O'REILLY PMR. *Structural and radiographic evaluation of four cases of tooth fusion. Aust Dent J 1990; 35:223-6.*