



Caso Clínico

Miocardopatía por estrés inducida por infarto agudo de miocardio sin lesiones ateroscleróticas

Adaro Diego¹, Vera Celeste¹, Alvarado Juan Sebastián¹, Vidal Oscar¹, Valente Roberto¹

¹Servicio de Cardiología. Hospital el Carmen – Mendoza. Argentina
Correo de contacto: Sebastián Alvarado. sebaalvarado06@gmail.com
Recibido: 25 de julio de 2020 – Aceptado: 15 de agosto de 2020

RESUMEN

El síndrome de takotsubo o miocardopatía por estrés es una entidad de reciente identificación, caracterizada por trastornos reversibles de la motilidad miocárdica desencadenados por estrés físico o emocional, habitualmente afecta a mujeres añosas y típicamente angiografía coronaria sin lesiones coronarias significativas. Es una entidad que puede mimetizar características de presentación con un síndrome coronario agudo, por lo que su identificación es importante

para definir tratamiento específico y pronóstico de los pacientes. Se presenta el caso de una paciente que presentó un shock cardiogénico por miocardopatía por estrés secundario a un infarto agudo de miocardio por trombo intracoronario.

Palabras clave: miocardopatía por estrés, síndrome de takotsubo, infarto agudo de miocardio con arterias coronarias sin lesiones angiográficamente significativas

SUMMARY

Takotsubo syndrome or stress cardiomyopathy is a recently identified entity, characterized by reversible disorders of myocardial motility triggered by physical or emotional stress, usually affecting older women and typically coronary angiography without significant coronary lesions. It is an entity that can mimic presentation characteristics with an acute coronary syndrome, so its identification is important to define specific

treatment and prognosis of patients. We present the case of a patient who presented cardiogenic shock due to stress cardiomyopathy secondary to an acute myocardial infarction due to intracoronary thrombus.

Key words: stress cardiomyopathy, takotsubo syndrome, acute myocardial infarction with coronary arteries without angiographically significant lesions

Introducción

El síndrome de takotsubo, también conocido como miocardiopatía inducida por estrés, se describió por primera vez en Japón en 1990 en base a una paciente con dolor torácico, cambios ECG típicos y cinecoronariografía sin lesiones epicárdicas obstructivas.¹ Según distintas series afecta entre el 1-2% de pacientes con síndrome coronario agudo ST, predominantemente a mujeres y se sabe que puede desencadenarse por estrés físico o emocional.²⁻⁴

Es un síndrome caracterizado por una disfunción sistólica regional transitoria del ventrículo izquierdo que simula infarto de miocardio y que habitualmente se extiende más allá del territorio de una sola arteria afectada, pero en ausencia de evidencia angiográfica de enfermedad arterial

Caso clínico

Paciente de sexo femenino de 66 años de edad con antecedentes de hipertensión arterial, diabetes mellitus tipo 2, tabaquismo no actual, enfermedad pulmonar obstructiva crónica, obesidad grado I, que consulta por guardia externa por presentar dolor precordial de características anginosas. En la evaluación clínica inicial se encontraba bien perfundida, afebril; SAT: 94% aire ambiente, frecuencia cardiaca (FC) de 88/min, presión arterial de 110/60 mmHg. El examen cardiovascular reveló buena mecánica ventilatoria, murmullo vesicular conservado, con escasos rales subcrepitantes bibasales. R1 y R2 normofonéticos, sin R3 ni R4, IY ½ con colapso inspiratorio sin RHY. Pulsos periféricos presentes y simétricos. Resto de examen sin particularidades.

Se le realiza un ECG (Figura 1) que evidenciaba ritmo sinusal, Lesión subepicárdica antero-septal con imagen espejular en cara lateral-alta. Se extrajo muestra de sangre para analítica (Cuadro 1) y se trasladó de urgencia a servicio de hemodinamia donde se realiza cinecoronariografía que dio como resultado lesión obstructiva del 100% en tercio distal de arteria descendente

coronaria obstructiva o rotura aguda de la placa.⁵⁻⁷ Por esta última razón durante algún tiempo se lo incluyó dentro de un conjunto de enfermedades que se caracterizaban por presentarse como un infarto agudo de miocardio sin lesiones obstructivas en la angiografía (más comúnmente conocido como MINOCA por sus siglas en inglés).⁸⁻

¹⁰ Sin embargo recientemente se ha propuesto que si bien su forma de presentación es similar y comparten ciertas características existen rasgos distintivos que hacen que estos pacientes puedan distinguirse como una entidad propia.¹¹⁻¹²

Presentamos el caso de una paciente de 66 años de edad que presentó un shock cardiogénico por una miocardiopatía por estrés secundaria a un infarto agudo de miocardio por un trombo en la arteria descendente anterior.

anterior (DA) con características simil trombo la cual correspondía a DA tipo C (Figura 2). Se realiza angioplastia con balón el cual resultó exitoso con posterior flujo TIMI 3. El resto del árbol coronario resultó sin lesiones angiográficamente significativas.

Pese a haber sido revascularizado exitosamente y ser una región distal de poca importancia relativa la paciente regresa de hemodinamia en mal estado general, con trastorno de conciencia cuali y cuantitativa, taquicárdica, taquipneica, mala mecánica ventilatoria, rales crepitantes bilaterales hasta campo medio con hipoventilación generalizada. R1 y R2 alejados, R3, ingurgitación yugular ¾ sin colapso inspiratorio. Se procede a realizar intubación orotraqueal de urgencia, en monitoreo hemodinámico reveló gasto cardiaco de 4 L/min; índice cardíaco: 2,1 L/min/m²; y resistencias vasculares periféricas de 1400 dyn*s/cm⁵ (calculado por método de Fick) insuficiencia respiratoria, delta de pCO₂ arterial-venoso:6. Radiografía de tórax control posterior a intubación mostró patrón congestivo alodonoso bilateral (Figura 3). Posterior intubación requiere

soporte farmacológico hemodinámico con inotrópicos y vasopresores durante 48 hs. Se realiza ecocardiograma de urgencia al lado de la paciente que mostró cavidades cardíacas no dilatadas, aquinesia de los segmentos apicales con expansión sistólica (disquinesia), hipoquinesia de los segmentos medios con motilidad conservada de los segmentos basales, lo que permitió estimar una fracción de eyección (FEY) de 30% por método de Simpson, con signos ecocardiográficos de aumento de las presiones de fin de diástole. En electrocardiograma control se muestra prolongación del intervalo QT y trastornos evidentes de la repolarización (Figura 4).

Logra extubarse luego de 72 horas, posteriormente se decide pase a Clínica médica para tratamiento de comórbidas y es dada de alta

Discusión

El caso clínico expuesto es quizás una forma poco frecuente de presentación dentro del abanico de la gran familia de la cardiopatía isquémica. Pero tal vez lo más sobresaliente del caso es la interconurrencia de dos síndromes que se encuentran en proceso de clasificación, esto derivado del avance en el mejor entendimiento de la fisiopatología.¹³⁻¹⁴

Por un lado el desencadenante principal que supone a un evento coronario agudo como consecuencia de la obstrucción completa del flujo coronario debido a un trombo. Es importante en este aspecto que no se logró atribuir este trombo a un accidente de placa. Este hallazgo, obliga según el algoritmo publicado por Holland J. et al¹⁵, en CIRCULATION a repensar en diagnósticos alternativos. Una vez descartado esto y evidenciando lesión subepicárdica con todo lo que esto supone, se realiza reevaluación de la angiografía coronaria por especialistas en el tema, quienes no lograron evidenciar lesiones ateroscleróticas en el sitio del trombo, ni

a los 10 días. En ecocardiograma control pre alta muestra mejoría de la función sistólica de ventrículo izquierdo, FEY 40%. En forma ambulatoria se realiza ecocardiograma doppler en el cual destaca imagen ecogénica apical compatible con Trombo de 1 x 1 cm. y significativa mejoría de la función sistólica ventricular izquierda calculada en 50%. Posteriormente se realiza Resonancia Magnética Nuclear con gadolinio que objetiva hipertrofia ventricular izquierda que compromete segmentos anteroseptal basal e inferoseptal basal 14 y 15 mm respectivamente, acinesia apical y septal apical, FEY de 53%. Fibrosis transmural, con patrón isquémico apical y septal apical (Figura 5).

proximales ni aun si quiera en otros territorios del árbol coronario.

Por otra parte el compromiso del estado hemodinámico de la paciente, es decir, shock cardiogénico, no podría ser atribuido únicamente al deterioro producido por el impacto de la región infartada y que además mejora rápidamente. Este tipo de agudo miocardiopatía fue denominada como síndrome de Takotsubo, aunque también se conoce bajo otros nombres como miocardiopatía por estrés (ME). Si bien no existe una denominación universal, esta última mencionada parece ser la más adecuada, ya que tal circunstancia ocurre en condiciones de estrés tanto físico como psicológico¹⁶. El contexto en el cual ocurre la miocardiopatía por estrés se debe a altas concentraciones de catecolaminas circulantes, estas inducen a nivel miocárdico inflamación, acumulación de calcio intracitoplasmático con la consecuente desorganización miofibrilar dando como resultado alteraciones en el comportamiento eléctrico y de

la motilidad con diversos grados de compromiso hemodinámico.¹⁶

Esta breve referencia en cuanto a la fisiopatología de la ME es importante, ya que hasta hace no mucho este tipo de cuadros eran considerados como síndrome coronario agudo con arterias coronarias normales. Estudios recientes y según el documento de consenso de la Sociedad Europea de Cardiología^{16,17} sobre este tipo de cuadros, estas cursan con elevación de marcadores de daño miocárdico como expresión de injuria miocárdica, pero no debida a compromiso del flujo coronario.

Se realizó de manera precoz un ecocardiograma Doppler el cual evidencia los trastornos típicos de la motilidad ventricular con compromiso grave del estado hemodinámico, luego se evidencia este comportamiento en las imágenes aportadas por el estudio hemodinámico. Sumado a lo anteriormente expuesto, es destacable mencionar los trastornos electrocardiográficos¹⁸ que se asociaron como prolongación del intervalo QT y trastornos en la repolarización y además la rápida

mejoría del compromiso de la función ventricular izquierda solo con medidas de sostén hemodinámico.

Es importante remarcar las complicaciones asociadas, entre ellas la formación de trombos intracardiacos. Por otro lado la RMN cardíaca con realce tardío con Gadolinio es útil para determinar la existencia de fibrosis y describir el patrón de la misma; la cual para este caso fue concordante para el sitio coronario comprometido, a la vez que aportó información que evidenció ausencia de fibrosis en otros sectores, tal como se propone en el algoritmo antes mencionado.

En conclusión corresponde a la descripción de un cuadro clínico poco usual, la miocardiopatía por estrés, caracterizado por un desencadenante físico muchas veces infra diagnosticado como lo es el MINOCA. Además, existe evidencia¹⁹ que esta asociación presenta una alta mortalidad asociada, hecho que resalta que una alta sospecha diagnóstica y un diagnóstico precoz mejora los resultados.

Referencias bibliográficas

1. Sato H, Tateishi H, Uchida T. Takotsubo-type cardiomyopathy due to multivessel spasm. *Clinical Aspect of Myocardial Injury: From Ischemia to Heart Failure*. Tokyo, Japan: Kagakuhyoronsha; 1990. pp. 56–64
2. Kurowski V, Kaiser A, von Hof K, Killermann D, Mayer B, Hartmann F, et al. Apical and midventricular transient left ventricular dysfunction syndrome (tako-tsubo cardiomyopathy): frequency, mechanisms, and prognosis. *Chest*. 2007;132(3):809-6.
3. Gianni M, Dentali F, Grandi AM, Sumner G, Hiralal R, Lonn E. Apical ballooning syndrome or takotsubo cardiomyopathy: a systematic review. *Eur Heart J*. 2006;27(13):1523-9.
4. Prasad A, Dangas G, Srinivasan M, Yu J, Gersh B, Mehran R, & Stone G. Incidence and angiographic characteristics of patients with apical ballooning syndrome (takotsubo/stress cardiomyopathy) in the HORIZONS-AMI trial: an analysis from a multicenter, international study of ST-elevation myocardial infarction. *Catheter Cardiovasc Interv*. 2014; 83(3): 343-8.
5. Templin C, Ghadri J, Diekmann J, Napp L, Bataiosu D, Jaguszewski, et al. Clinical Features and Outcomes of Takotsubo (Stress) Cardiomyopathy. *N Engl J Med* 2015; 373:929-38.
6. Akashi Y, Goldstein D, Barbaro G, Ueyama T. Takotsubo cardiomyopathy: a new form of acute, reversible heart failure. *Circulation*. 2008; 118 (25): 2754-62.

7. Aurigemma G, Tighe D. Echocardiography and reversible left ventricular dysfunction. *Am J Med.* 2006; 119 (1):18-21.
8. Antonopoulos A, Kyriacou C. Apical ballooning syndrome or Takotsubo cardiomyopathy: a new challenge in acute cardiac care. *Cardiol J.* 2008; 15(6): 572-7.
9. Leyer F, Nallet O, Cattan S. Le syndrome de takotsubo ou ballonisation apicale transitoire du ventricule gauche. Takotsubo cardiomyopathy or transient left ventricular apical ballooning syndrome. *Annales de Cardiologie et d'Angéiologie.* 2008; 57(5): 284-9.
10. Slivnjak V, Lakusić N, Cerovec D, Richter D. Tako-Tsubo kardiomiopatija; reverzibilna disfunkcija lijeve klijetke koja oponasa akutni infarkt miokarda sa ST-elevacijom. Tako-Tsubo cardiomyopathy; reversible left ventricular dysfunction mimicking acute myocardial infarction with ST-elevation. *Lijec Vjesn.* 2009; 131(1-2): 14-7.
11. Napp LC, Bauersachs J. Takotsubo-Syndrom: Evidenz, Mythen, Missverständnisse. Takotsubo syndrome: between evidence, myths, and misunderstandings. *Herz.* 2020; 45(3): 252-66.
12. Vidal-Perez R, Abou Jokh Casas C, Agra-Bermejo RM, Alvarez-Alvarez B, Grapsa J, Fontes-Carvalho R, Rigueiro Veloso P, Garcia Acuña JM, Gonzalez-Juanatey JR. Myocardial infarction with non-obstructive coronary arteries: A comprehensive review and future research directions. *World J Cardiol.* 2019; 11(12): 305-15.
13. Pasupathy S, Air T, Dreyer RP, Tavella R, Beltrame JF. Systematic review of patients presenting with suspected myocardial infarction and nonobstructive coronary arteries. *Circulation.* 2015; e475 (19): 861-70.
14. Pasupathy S, Tavella R, Beltrame JF. Myocardial Infarction With Nonobstructive Coronary Arteries (MINOCA): The Past, Present, and Future Management. *Circulation.* 2017; 135(16): 1490-3.
15. Tamis-Holland J, Jneid H, Reynolds H, Agewall S, Brilakis E, Brown T, et al. Contemporary Diagnosis and Management of Patients With Myocardial Infarction in the Absence of Obstructive Coronary Artery Disease: A Scientific Statement From the American Heart Association. *Circulation.* 2019; 139(18):e891-e908.
16. Ghadri JR, Wittstein IS, Prasad A, Sharkey S, Dote K, Akashi Y, et al. International Expert Consensus Document on Takotsubo Syndrome (Part I): Clinical Characteristics, Diagnostic Criteria, and Pathophysiology. *Eur Heart J.* 2018; 39(22):2032-46.
17. Ghadri JR, Wittstein IS, Prasad A, Sharkey S, Dote K, Akashi Y, et al. International Expert Consensus Document on Takotsubo Syndrome (Part II): Diagnostic Workup, Outcome, and Management. *Eur Heart J.* 2018; 39(22): 2047-62.
18. Frangieh A, Obeid S, Ghadri J, Imori Y, D'Ascenzo F, Kovac M, et al. ECG Criteria to Differentiate Between Takotsubo (Stress) Cardiomyopathy and Myocardial Infarction. *J Am Heart Assoc.* 2016; 5 (6): e003418.
19. Vallabhajosyula S, Dunlay S, Murphree D Jr, Barsness G, Sandhu G, Lerman A, et al. Cardiogenic Shock in Takotsubo Cardiomyopathy Versus Acute Myocardial Infarction: An 8-Year National Perspective on Clinical Characteristics, Management, and Outcomes. *JACC Heart Fail.* 2019; 7 (6):469-76.

Cuadro 1. Analítica al ingreso

Hematocrito	41%	CPK	131 UI/L (< 190 UI/L)
Hemoglobina	13,2 gr/dl	CPK-MB	16 UI/L (< 25)
Leucocitos	13.250 (NC 0% NS 76%)	Troponina T	312 pg/mL (< a 14 pg/mL)
Uremia	71,4 mg/dL	proBNP	1822 pg/mL (<125 pg/mL)
Creatinina	1,66 mg/dL		

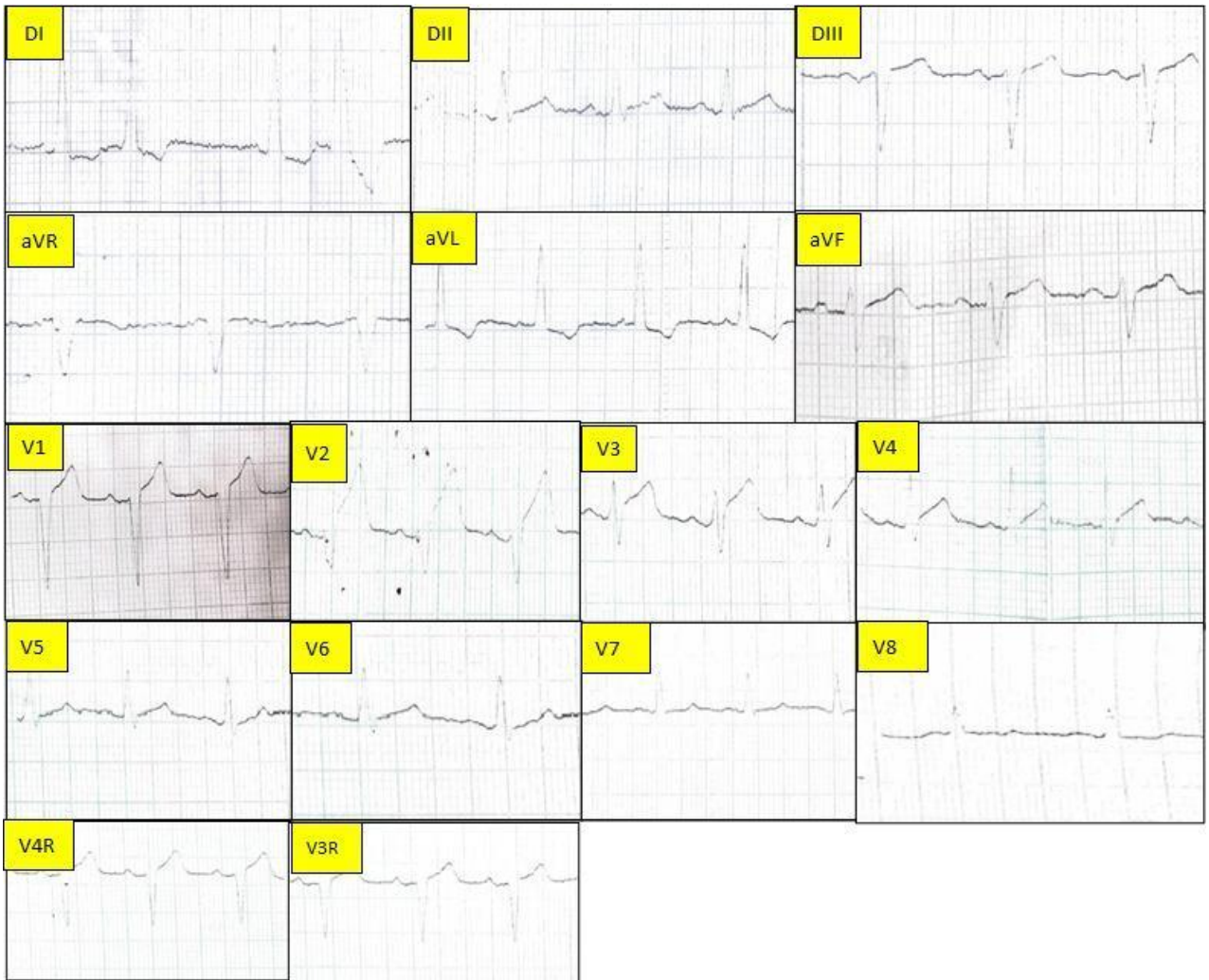

Figura 1. Electrocardiograma Ingreso. Lesión subepicárdica antero-septal con imagen especular en cara lateral-alta.

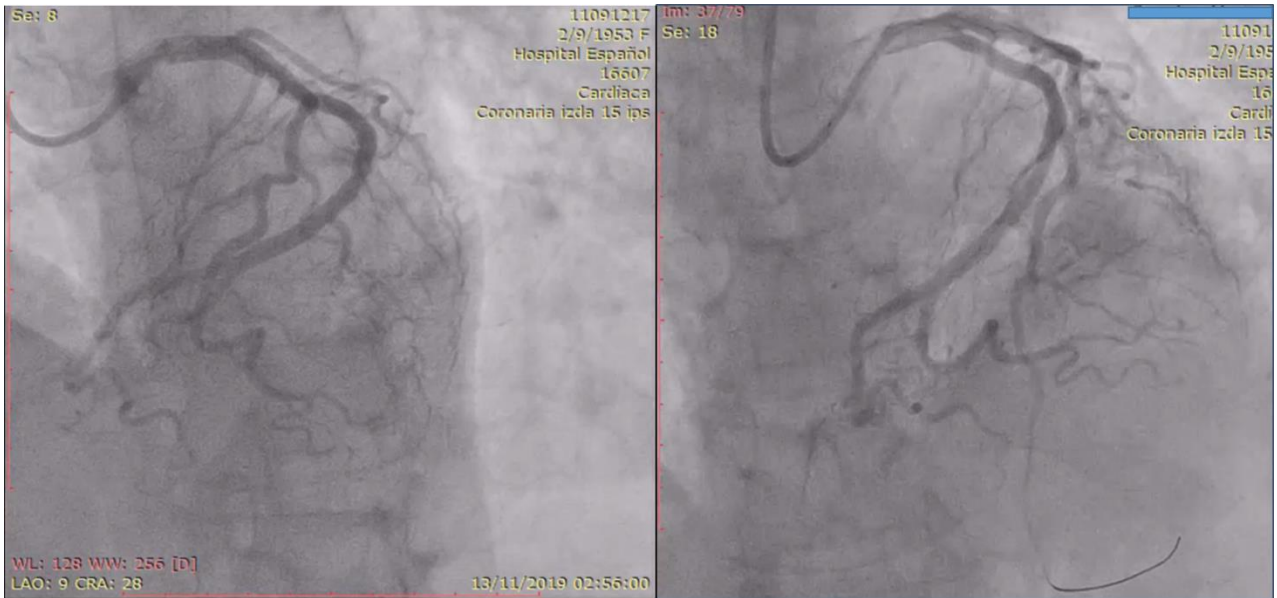


Figura 2. Cinecoronariografía antes y después de la angioplastia de arteria DA distal.

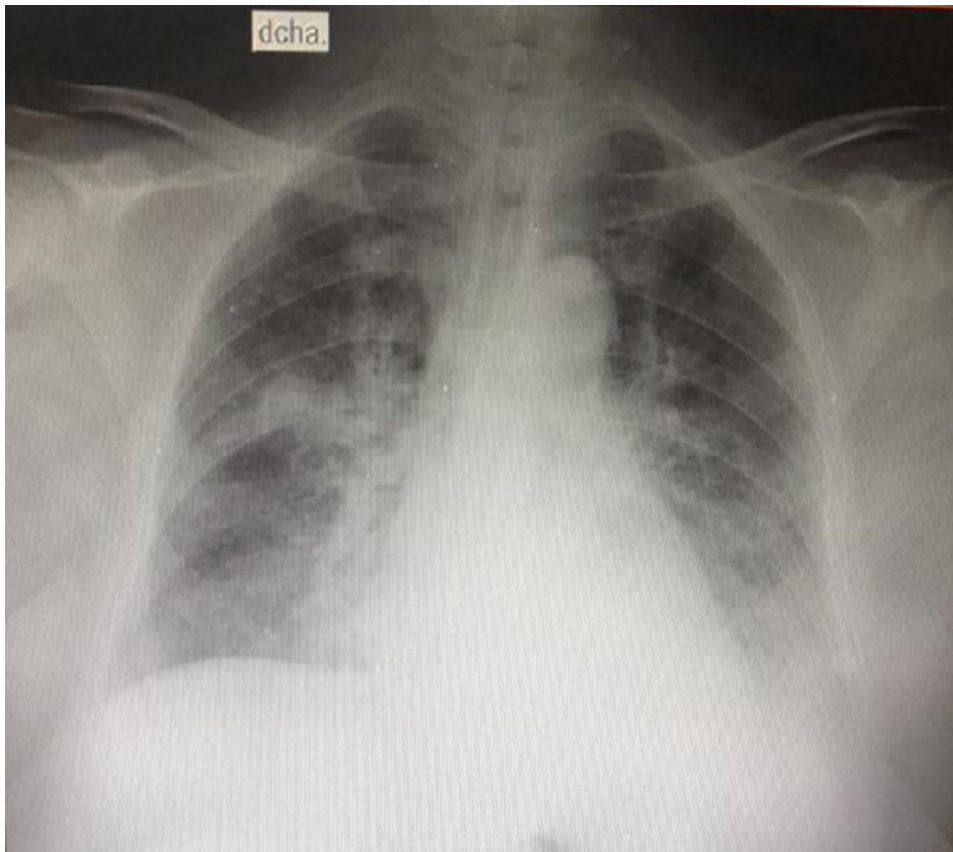


Figura 3. Radiografía de tórax con signos de edema agudo de pulmón.

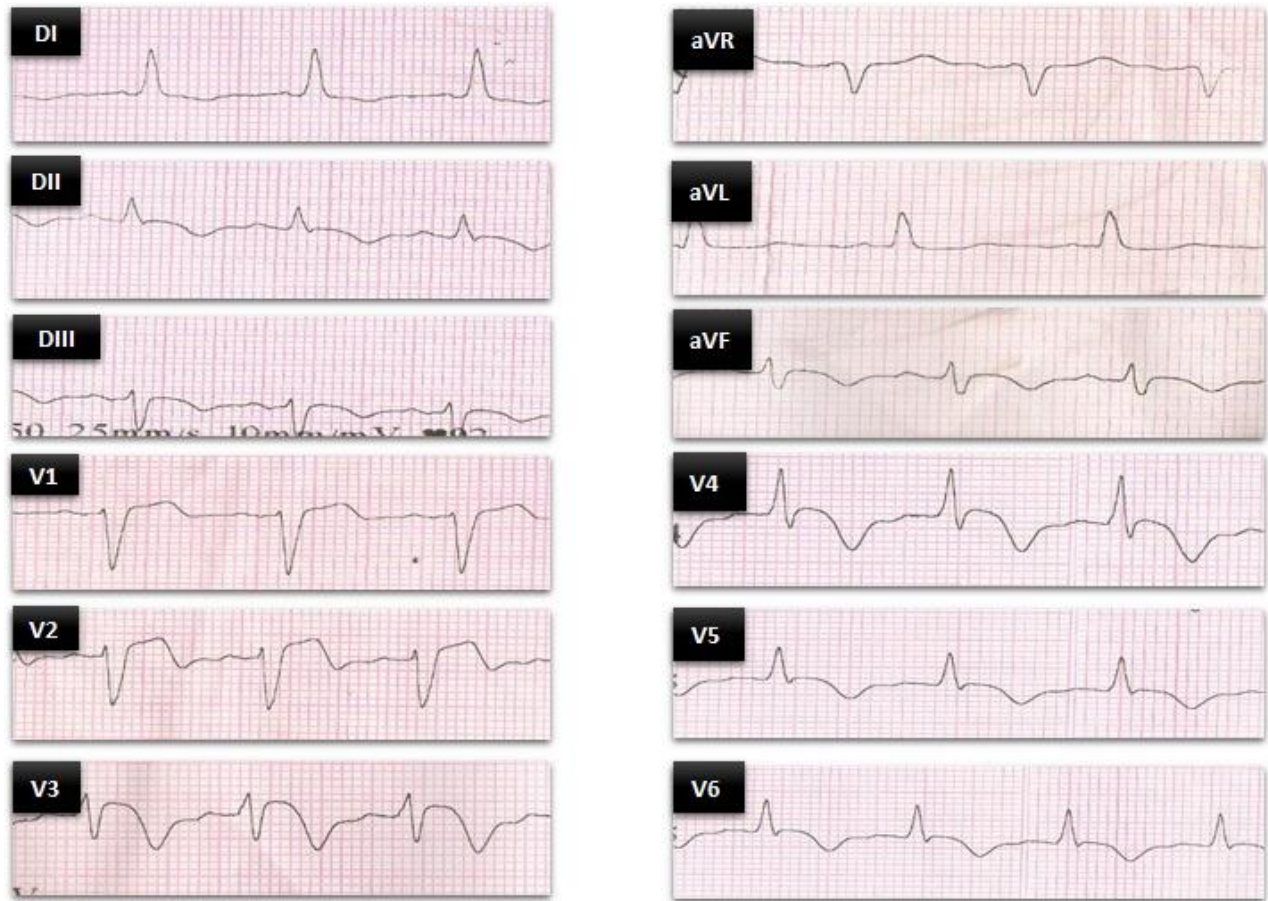


Figura 4. ECG internación con prolongación de intervalo QT y cambios en la repolarización.

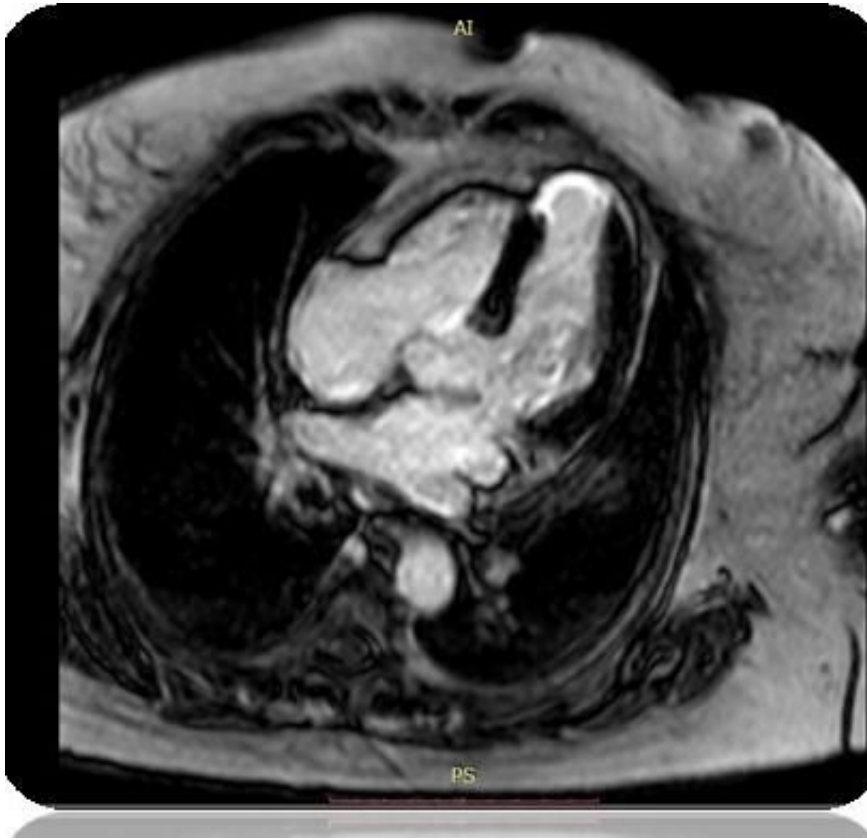


Figura 5. Resonancia Magnética Nuclear con gadolinio. Fibrosis transmural, con patrón isquémico apical y septal apical.