

32. Salud Humana

Manifestaciones cutáneas en adultos dializados, HRE-2017.

Benítez Ramos, Jorge; oscarcirohillo@gmail.com ; Irala Alonso, Jazmín

; jazmin_irala@hotmail.com;

Facultad de Medicina

Universidad Nacional de Itapúa

Resumen

Los pacientes que requieren diálisis a causa de una IRC pueden presentar diversas anormalidades cutáneas, incluyendo cambios en el color de la piel, prurito, xerosis, cambios en el cabello, uñas y dermatosis diversas. El objetivo del presente trabajo es determinar la prevalencia de manifestaciones cutáneas en los pacientes dializados adultos del Hospital Regional de Encarnación, durante el período marzo 2017 a agosto 2017. Se llevó a cabo mediante entrevista a los pacientes al momento de la diálisis acompañado de un examen físico de los mismos en el servicio de nefrología del Hospital Regional. La metodología aplicada fue de tipo prospectivo, descriptivo, de corte transversal.

Todos los pacientes presentaron al menos una manifestación cutánea. La xerosis se presentó en mayor proporción seguida del prurito, otras alteraciones encontradas fueron: hiperpigmentación difusa, alteraciones compatibles clínicamente con dermatosis por eliminación transepidérmica, úlceraciones, alteraciones ungueales, equimosis, telangiectasias, cicatriz queloide. Se observó un ligero predominio femenino con un 53% sobre un 47% del sexo masculino. El rango etario predominante se ubicó en la brecha de los 41 a 50 años. La media de dialización fue de 3,55 años; la mayor cantidad de manifestaciones cutáneas se presentó entre los dos primeros años de diálisis. La hipertensión arterial fue la comorbilidad que presentó mayor frecuencia seguida de la diabetes Mellitus 2.

Se concluyó de manera favorable, a través del método aplicado se permitió llegar a los objetivos planteados, y así dar a conocer resultados actualizados para que sirva como herramienta a otros trabajos a realizarse.

Palabras claves: insuficiencia renal, dermatología, dializados, adultos.

Introducción

La Insuficiencia Renal Crónica (IRC) aquella con Filtrado Glomerular (FG) <60ml/min) es una condición de la cual Paraguay no se halla exento, actualmente existe en el país 1124 pacientes en hemodiálisis (HD) crónica (165/millón). La prevalencia de IRC en Latinoamérica que están publicadas varía de 10% en Uruguay, Chile 12,1%, hasta 17% en la Argentina. (Barreto et al., 2015).

En Paraguay la prevalencia de pacientes en diálisis es de 87 por millón de habitantes y la incidencia continúa al alza. (Santa Cruz, Cabrera, Barreto, Mayor y Báez. 2005).

La insuficiencia renal crónica afecta a casi todos los sistemas, causando trastornos neurológicos, gastrointestinales, cardiovasculares, pulmonares, endocrino-metabólicos y dermatológicos. Este último puede deberse a la condición de los riñones, pero también puede deberse a complicaciones resultantes del tratamiento. Nuestra comunidad no está exenta de las diferentes manifestaciones de esta condición donde el conocimiento de su prevalencia representa un factor fundamental en el impacto que genera la prevención de las mismas, su tratamiento precoz y mejorar así la calidad de vida. (Centeno, 2013).

Ante la falta de datos epidemiológicos sobre las variadas manifestaciones cutáneas que presentan los pacientes sometidos a diálisis por IRC se propuso investigar el perfil epidemiológico de las mismas en el servicio de Diálisis del Hospital Regional de Encarnación, y así tener una base de datos que permita caracterizar e identificar las manifestaciones dermatológicas en la IRC y servir de base para futuros planteamientos y planes de acción.

Los pacientes que requieren diálisis a causa de una IRC pueden presentar diversas anormalidades cutáneas, incluyendo cambios en el color de la piel, prurito, xerosis, cambios en el cabello, uñas y orales, calcinosis metastásica y dermatosis ampollosa. (Udayakumar, et al, 2006).

En un estudio realizado por Pico et al., Todos los pacientes con IRC tuvieron uno o más cambios en la piel. (Picó, Lugo, Sanchez y Burgos, 1992).

El trabajo de La Sociedad Médica de Brasil encontró una prevalencia de pacientes con hiperpigmentación cutánea relacionada con HD fue de 36,2% (n = 17). (Kukhyun, et al., 2003).

Otro estudio incluyó 145 pacientes, con una edad media de 53,6 ± 14,7 años, predominantemente hombres (64,1%) y caucásicos (90,0%). El tiempo medio de

diálisis fue $43,3 \pm 42,3$ meses. Las principales enfermedades subyacentes fueron: hipertensión en el 33,8%, diabetes mellitus en el 29,6% y glomerulonefritis crónica en el 13,1% de los pacientes. Las principales manifestaciones dermatológicas observadas fueron: xerosis en 109 (75,2%), equimosis en 87 (60,0%), prurito en 78 (53,8%) y lentigo en 33 (22,8%) pacientes. (Peres, Passanini, Tocallini Branco y Kruger, 2014).

En Turquía, el Departamento de Dermatología del Hospital Estatal de Yenisehir, Kahramanmaras detectó numerosas lesiones cutáneas (al menos una en cada paciente) en todos los pacientes examinados. Los cambios en las uñas incluyeron ausencia de lúnula (55%), media y media uña (51%), hemorragias en astillas (36%), hiperqueratosis subungueal (34%), nicomicosis (31%), koiloniquia (19%) y onicólisis 9%). Los cambios orales fueron candidiasis oral (50%), xerostomía (40%), queilitis angular (27%) y estomatitis ulcerativa (18%). No se detectaron hallazgos cutáneos específicos como dermatosis perforante adquirida, pseudoporphyria cutanea tarda, calcifilaxis, cutis calcinosa y dermatopatía fibrosante nefrogénica en ninguno de los pacientes. ⁽⁸⁾

Otro informe mostró una mejoría significativa de los síntomas en los pacientes con

tratamiento de diálisis prolongada: de los 23 pacientes en el corto plazo de diálisis (de dos a tres años), el 78% de ellos se quejaba de picazón, mientras que los 28 pacientes dializados en el largo plazo (más ocho años), sólo el 43% mantienen la queja, 7 por el contrario, no pudo confirmar que el picor disminuyó con el tratamiento de diálisis progresiva en otro informe. (Onelmis, Sener, Sasmaz y Ozer, 2012).

La frecuencia de alteraciones ungueales en pacientes con insuficiencia renal crónica terminal varía de 50 a 70%.^{35,38,41,44} La alteración ungueal más frecuente en pacientes con insuficiencia renal crónica terminal son las uñas mitad y mitad o uñas de Lindsay. (Fernández y Orozco, 2011).

En Túnez, se examinaron 458 pacientes (254 hombres y 204 mujeres). La historia de hemodiálisis varió de 6 meses a 24 años. Un total de 394/458 (86%) pacientes presentaron anomalías cutáneas. Se incluyeron prurito (56,6%), palidez (60,7%), xerosis (52,8%), hiperpigmentación o hipopigmentación (38,4%), dilatación venosa cerca de la fístula (22,2%), eccema en la fístula (14,8% (13%), onicodistrofia (6,1%), hemorragia subungueal (4,5%), leuconiquia (4,5%), estomatitis (5,6%), xerostomía (3,2%), gingivitis (2,4%), respiración urémica (2,1%) y calcificatinas cutáneas (0,4%). (

Masmoudi, Turki, Hmida, Salah, Darouiche, 2014).

Otro reporte sobre manifestaciones cutáneas en hemodializados en países en desarrollo manifestó que: 237 pacientes estaban en hemodiálisis crónica. De éstos, 95 (40,1%) participaron en el estudio. La edad media de los pacientes fue de $42,1 \pm 12,4$ años (17-71). Se fue de $40,3 \pm 12,5$ años para los hombres y $45 \pm 11,8$ años para las mujeres. La diferencia de edad entre los hombres y las mujeres se encontraba en el límite de la significación ($p = 0,05$). La distribución por sexos fue de 58 hombres y 37 mujeres. En términos de historia, 25 pacientes tenían una enfermedad de la piel antes de que el ajuste de la hemodiálisis. La más frecuente fue la pitiriasis versicolor (7 casos). Diez pacientes tenían un historial de alergia a medicamentos y ambos antecedentes de alergia a los alimentos. Siete pacientes eran conocidos los diabéticos y 93 hipertensos. Ningún paciente tenía antecedentes de enfermedad autoinmune. El tiempo medio en hemodiálisis fue de $31,9 \pm 30$ meses (Caulibaly et al., 2016). En otro estudio sobre manifestaciones cutáneas en dializados se encontró que Hubo 28 mujeres y 25 hombres. Su edad promedio fue de 44 años. Todos los pacientes tenían manifestaciones cutáneas y el 64% se quejaban de signos dermatológicos. Se encontraron xerosis

cutánea y trastornos de pigmentación en 96 y 94% de los pacientes, respectivamente. Otras manifestaciones fueron palidez (41%), prurito (20,7%), pérdida difusa de pelo (35,8%) y cambios en las uñas (66%). (Dahbi, et al., 2014).

Objetivos

Objetivo general:

Determinar la prevalencia de manifestaciones cutáneas en los pacientes dializados adultos del Hospital Regional de Encarnación, durante el período marzo 2017 a agosto 2017.

Objetivos específicos:

Ordenar las manifestaciones dermatológicas de los pacientes dializados adultos según su frecuencia.

Describir las características de las principales manifestaciones cutáneas. Comparar la frecuencia de las manifestaciones cutáneas según el sexo. Agrupar las manifestaciones cutáneas según el rango etario.

Clasificar a los pacientes según comorbilidades y enumerar el tipo de manifestación cutánea según el tiempo de dialización.

Materiales y Métodos

El diseño metodológico y tipo de estudio seleccionado fue Prospectivo, Descriptivo de corte transversal, realizándose en la sala de Hemodiálisis del Hospital Regional de Encarnación. Durante el Periodo marzo 2017 a agosto 2017. La muestra la constituyen los Pacientes dializados adultos con manifestaciones cutáneas que acudieron al Hospital Regional de Encarnación durante el periodo de estudio y el Tipo de Muestreo utilizado fue: No probabilístico de casos consecutivos.

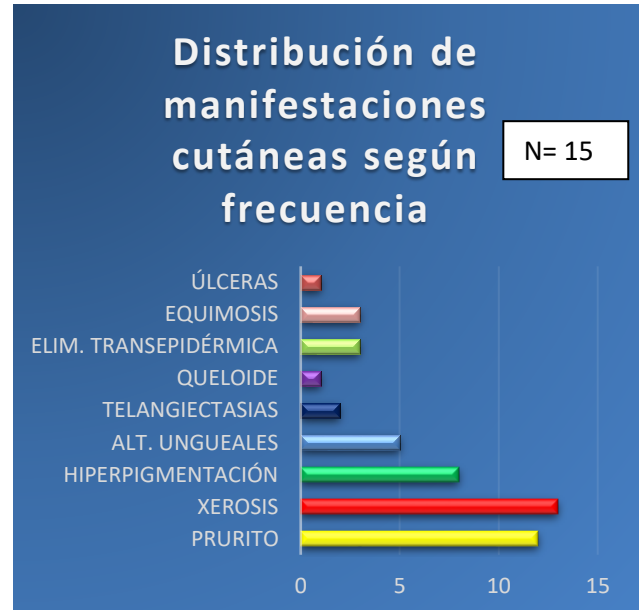
El trabajo se llevó a cabo mediante entrevista a los pacientes al momento de la diálisis acompañado de un examen dermatológico de los pacientes dializados en el servicio de nefrología del Hospital Regional.

Se elaboraron fichas para cada paciente en los cuales se cargaron los datos obtenidos para luego tabularlos. Se tuvieron en cuenta los objetivos específicos anteriormente citados.

Resultados y Discusión

De 15 casos analizados todos los pacientes presentaron al menos una manifestación cutánea al momento del examen, los cuales se detallan a continuación:

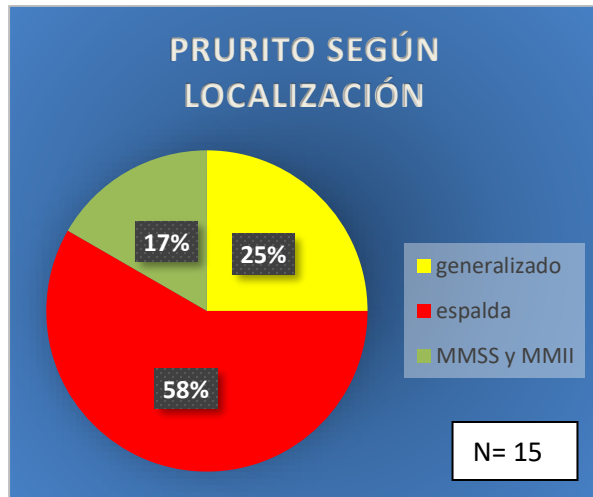
Gráfico 1. FRECUENCIA DE MANIFESTACIONES CUTÁNEAS EN PACIENTES DIALIZADOS HRE.



Fuente: Elaboración propia.

La manifestación cutánea que presento mayor número de casos fue la xerosis en 13 casos seguida del prurito en 12 casos, la hiperpigmentación difusa se presentó en 8 casos; otras manifestaciones encontradas fueron: alteraciones compatibles clínicamente con dermatosis por eliminación transepidermica (3 casos) úlceras (1 casos), alteraciones ungueales (5 casos); equimosis (3 casos); telangiectasias (2 casos), cicatriz queलोide post fistulización arterio-venosa (1 caso).

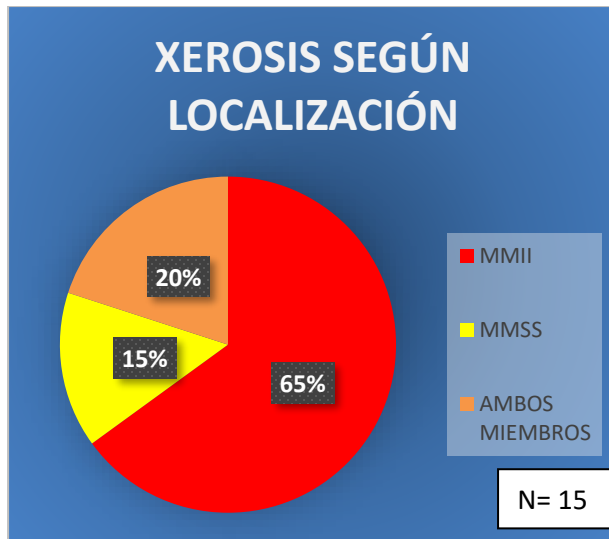
Gráfico 2. DISTRIBUCIÓN DEL PRURITO SEGÚN SU LOCALIZACIÓN.



Fuente: Elaboración propia.

En cuanto al prurito el 58% estuvo localizado en la espalda, 25% se manifestó de forma generalizada y 17% presentó prurito en ambos miembros superiores e inferiores. Respecto al momento de aparición 75% refirió su aparición luego de iniciada la dialización contra un 25 % que presentó prurito antes de la misma.

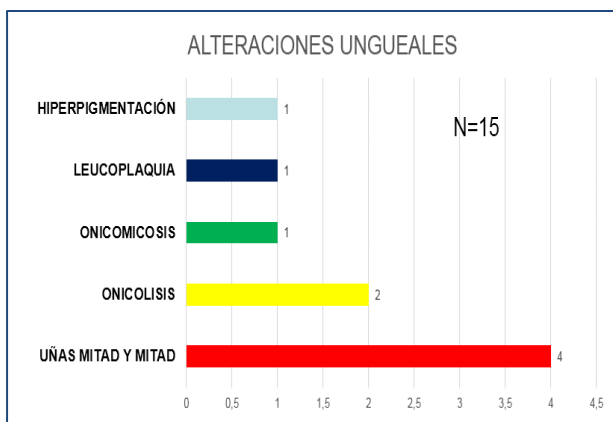
Gráfico 3. DISTRIBUCIÓN DE LA XEROSIS SEGÚN SU LOCALIZACIÓN.



Fuente: Elaboración propia.

La xerosis se presentó en un 65% en miembros inferiores 20% en ambos miembros y un 15% presentó xerosis únicamente en miembros superiores.

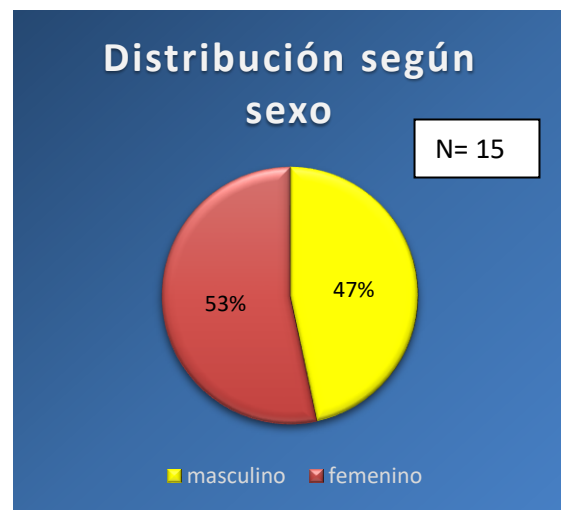
Gráfico 4. TIPOS DE ALTERACIONES UNGUEALES EN PACIENTES DIALIZADOS HRE.



FUENTE: ELABORACIÓN PROPIA.

Las alteraciones ungueales que predominaron fueron las uñas mitad y mitad con 4 casos, onicolisis con 2 casos y hiperpigmentación con 1 caso, leucoplaquia con 1 caso.

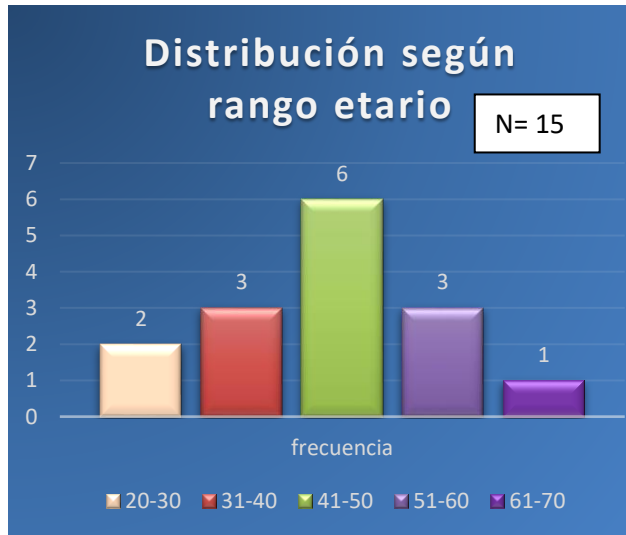
GRÁFICO 5. DISTRIBUCIÓN DE MANIFESTACIONES CUTÁNEAS SEGÚN SEXO EN PACIENTES DIALIZADOS.



Fuente: Elaboración propia.

Respecto al sexo se observó un ligero predominio femenino con un 53% sobre un 47% del sexo masculino.

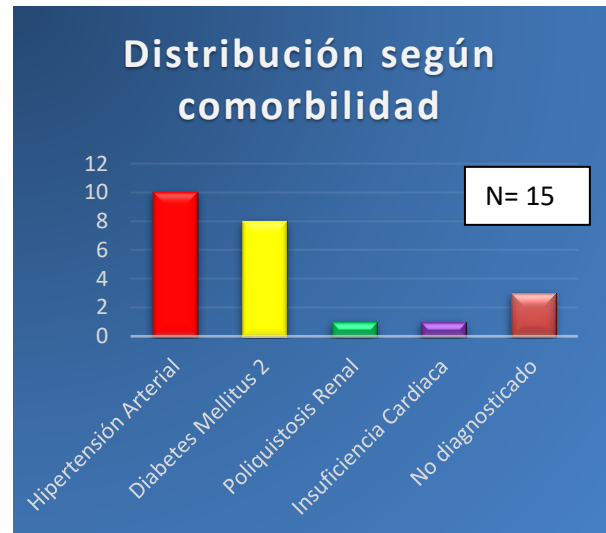
Gráfico 6. DISTRIBUCIÓN DE MANIFESTACIONES CUTÁNEAS SEGÚN EL RANGO ETARIO EN PACIENTES DIALIZADOS HRE.



Fuente: Elaboración propia

El rango etario predominante se ubicó en la brecha de los 41 a 50 años con 6 casos seguida de los rangos de 31 a 40 años y 51 a 60 años con 3 casos cada uno respectivamente. El menor número de casos se presentó en el rango de los 61 a 70 años

Gráfico 7. DISTRIBUCIÓN DE LAS MANIFESTACIONES CUTÁNEAS SEGÚN COMORBILIDAD EN PACIENTES DIALIZADOS HRE.



Fuente: Elaboración propia.

En cuanto a las comorbilidades presentadas por los pacientes dializados que presentaban manifestaciones cutáneas se encontró: La hipertensión arterial fue la comorbilidad que presentó mayor frecuencia con 10 casos seguida de la Diabetes Mellitus 2 con 8 casos; otras comorbilidades encontradas fueron: poliquistosis renal e insuficiencia cardiaca y 3 casos que no contaban aún con diagnóstico ni comorbilidad.

Gráfico 8. DISTRIBUCIÓN DE MANIFESTACIONES CUTÁNEAS SEGÚN EL TIEMPO DE DIALISIS EN PACIENTES DEL HRE.

MANIFESTACIÓN CUTÁNEA/ AÑO	1er	2do	3ro	4to	5to	6to	7mo	8vo	9no
PRURITO	5		4		1				
HIPERPIGMENTACIÓN	1		2		3				
ALTERACIONES UNGUEALES					2	2	1		
EQUIMOSIS		1	2						
ELIMINACIÓN TRANSEPIDÉRMICA							1		1
TELANGIECTASIAS			1	1					
ÚLCERAS								1	
QUELOIDE		1							
XEROSIS	5		4		1				
N= 15									

Fuente: Elaboración propia.

La media de diálisis fue de 3,55 años, según el tiempo de diálisis la mayor cantidad de manifestaciones cutáneas se presentó entre los dos primeros años. El prurito y la xerosis fueron las entidades predominantes en los primeros 4 años de diálisis.

DISCUSIÓN

La hemodialización es la alternativa de tratamiento de los pacientes con insuficiencia renal crónica de manera a mejorar su calidad de vida en espera del tratamiento oportuno como el trasplante. (Barreto et al., 2015). Los pacientes que requieren diálisis a causa de una IRC pueden presentar diversas anomalías cutáneas, incluyendo cambios en el color de la piel, prurito, xerosis, cambios en el cabello, uñas

y orales, calcinosis metastásica y dermatosis ampollosa. (Udayakumar, et al., 2006) En un trabajo realizado por Pico et al. (1992), Todos los pacientes con IRC tuvieron uno o más cambios en la piel: Lo cual también fue reflejado en este estudio donde todos los pacientes presentaron más de una manifestación cutánea al momento de su examinación.

La sociedad médica de Brasil determinó como las principales manifestaciones dermatológica: xerosis en 75,2%, equimosis en 60,0%, prurito en 53,8%. (Kukhyun et al., 2003). En nuestro estudio también encontramos la xerosis como principal manifestación cutánea seguida del prurito siendo la hiperpigmentación difusa más frecuente que la equimosis a diferencia de este estudio el cual se encontró en un menor porcentaje teniendo como etiología principal la traumática.

Otro estudio brasileño (Peres et al., 2014) que incluyó 145 pacientes, el cual contrasta con este trabajo que por las limitaciones del servicio incluyó 15 pacientes de 16 que acuden de diferentes regiones de Itapúa, Paraguay determinó que las principales enfermedades subyacentes fueron: hipertensión en el 33,8%, diabetes mellitus en el 29,6% y glomerulonefritis crónica en el 13,1% de los pacientes donde concordamos en que la hipertensión arterial resultó como

principal comorbilidad subyacente, la diabetes mellitus 2 como la segunda y los pacientes aún sin diagnóstico ocuparon la tercera posición en frecuencia.

En Turquía, el Departamento de Dermatología del Hospital Estatal de Yenisehir, Kahramanmaraş detectó numerosas lesiones cutáneas (al menos una en cada paciente) en todos los pacientes examinados. De estos pacientes, se observaron anomalías de las uñas en el 92%, en este trabajo fue del 33,3 % donde los cambios en uñas que encontraron incluyeron ausencia de lúnula, media y media uña, hemorragias en astillas, hiperqueratosis subungueal, nicomicosis, koiloniquia y onicólisis. (Onelmis, et al., 2012). En este estudio encontramos: uñas mitad y mitad en mayor proporción seguida de onicolisis, onicomicosis, hiperpigmentación y leucoplaquia respectivamente.

En Túnez, Se examinaron 458 pacientes (254 hombres y 204 mujeres). La historia de hemodiálisis varió de 6 meses a 24 años. (Masmoudi, et al., 2014) En este estudio oscilo entre 1 año a 9 años de dialización con una media de 3,55 años.

Finalmente, otro reporte sobre manifestaciones cutáneas en hemodializados en países en desarrollo manifestó que: 237 pacientes estaban en

hemodiálisis crónica. La distribución por **sexos** fue de 58 hombres y 37 mujeres. (Coulibaly, et al., 2016). En este estudio encontramos una ligera predominancia de las mujeres en un 53% contra un 47% de los varones, situación que podría estar equitativa ya que un paciente de sexo masculino manifestó su negativa a la participación en este estudio que de no ser así la distribución sería de 1:1.

Conclusiones

Los pacientes con insuficiencia renal crónica en etapa de dialización cursan con diferentes dolencias a lo largo de su evolución clínica. Las manifestaciones cutáneas es una de las formas en que esta condición plasma su marca sobre el lienzo que representa la piel humana, por ello es de gran utilidad adentrarse en este campo para reconocer precozmente estas manifestaciones, más aún en un medio como el nuestro que ante la falta de algunos recursos la clínica se torna soberana y que a su vez representan un punto de partida esencial para el tratamiento precoz y por sobre todo mejorar la calidad de vida de estas personas. Para la realización de este trabajo se examinaron un total 15 pacientes regulares del servicio de Hemodiálisis del Hospital regional de encarnación.

La manifestación cutánea que presento mayor número de casos fue la xerosis en 13 casos seguida del prurito en 12 casos, también se constataron casos de: hiperpigmentación difusa, alteraciones compatibles clínicamente con dermatosis por eliminación transepidermica, úlceras, alteraciones ungueales, equimosis, telangiectasias, cicatriz queloides.

Respecto al sexo se observó un ligero predominio femenino con un 53% sobre un 47% del sexo masculino.

El rango etario predominante se ubicó en la brecha de los 41 a 50 años con 6 casos.

La media de dialización fue de 3,55 años, según el tiempo de diálisis la mayor cantidad de manifestaciones cutáneas se presentó entre los dos primeros años.

En cuanto a las comorbilidades presentadas por los pacientes dializados que presentaban manifestaciones cutáneas se encontró: La hipertensión arterial fue la comorbilidad que presento mayor frecuencia con 10 casos seguida de la Diabetes Mellitus 2 con 8 casos

Bibliografía

Dra. Susana Barreto , et al. (2015). Frecuencia de la enfermedad renal crónica en Paraguay estudios preliminares. Revista de la sociedad Paraguaya de Nefrología(vol.1 pp. 8)

Santa Cruz, F., Cabrera, W., Barreto, S., Mayor, M. M., & Baez, D. (2005). Kidney disease in Paraguay. *Kidney International*, 68, S120-S125.

Zub Centeno, (2013) Hospital de Encarnación está con déficit en diálisis. [citado el 3 de mayo de 2017] disponible en: <http://www.ultimhora.com/hospital-encarnacion-esta-deficit-dialisis-y-neonatalogia-n738673.html>

Udayakumar, P., Balasubramanian, S., Ramalingam, K. S., Lakshmi, C., Srinivas, C. R., & Mathew, A. C. (2006). Cutaneous manifestations in patients with chronic renal failure on hemodialysis. *Indian Journal of Dermatology, Venereology, and Leprology*, 72(2), 119.

Picó, M. R., Lugo-Somolinos, A., Sánchez, J. L., & Burgos-Calderón, R. (1992). Cutaneous alterations in patients with chronic renal failure. *International Journal Of Dermatology*, 31(12), 860-863.

Humberto Kukhyun, C., Fernando Saldanha, T., Tobias, O., & Elvino, B. (2003). Hiperpigmentação cutânea em pacientes com insuficiência renal crônica em hemodiálise infectados

pelo vírus da hepatite C Increased skin pigmentation in patients with chronic renal failure undergoing hemodialysis infected with the hepatitis C virus. Revista Da Associação Médica Brasileira, Vol 49, Iss 1, Pp 24-28 (2003), (1), 24.

Batista Peres, L. A., Passarini, S. R., Ferreira de Barros Tocollini Branco, M., & Kruger, L. A. (2014). Skin lesions in chronic renal dialysis. Brazilian Journal Of Nephrology / Jornal Brasileiro De Nefrologia, 36(1), 42.

Onelmis, H., Sener, S., Sasmaz, S., & Ozer, A. (2012). Cutaneous changes in patients with chronic renal failure on hemodialysis. Cutaneous & Ocular Toxicology, 31(4), 286-291

Murphy, M., & Carmichael, A. J. (2000). Renal itch. Clinical And Experimental Dermatology, 25(2), 103-106.

Fernández Sánchez, M., & Orozco Topete, R. (2011). Dermatosis en pacientes con insuficiencia renal crónica terminal. Dermatologia Revista Mexicana, 55(6), 367-373.

Masmoudi, A., Turki, H., Ben Hmida, M., Ben Salah, H., & Hajjaji Darouiche, M. (2014). Cutaneous abnormalities in patients with end stage renal failure

on chronic hemodialysis. A study of 458 patients.

Coulibaly, G., Korsaga-Somé, N., Fomena, D. Y., Nagalo, Y., Karambiri, A. R., Bassolet, A., & ... Lengani, A. (2016). Les manifestations cutanées chez les patients hémodialysés chroniques dans un pays en voie de développement. Pan African Medical Journal, 241-9.

Dahbi, N., Hocar, O., Akhdari, N., Amal, S., Bassit, N., Fadili, W., & Laouad, I. (2014). [Cutaneous manifestations in hemodialysis patients]. Nephrologie & Therapeutique, 10(2), 101-105.